▪ MARSEILLE ▪ STRASBOURG ▪
▪ GRENOBLE ▪ TOULOUSE ▪
▪ MONTPELLIER ▪ NICE ▪
▪ NANCY ▪ LYON ▪
▪ PARIS ▪

A news

Le magazine dentaire qui nous rassemble

FRANCE
NOVEMBRE 2019
#030

W&H

#whdentalwerk
video.wh.com

Plus d'info sur
wh.com

Pour mieux **anticiper demain,** équipez-vous dès aujourd'hui.

ADF
STAND W&H 2M30
27 AU 30 NOV 2019

Hygiène

lisa

Stérilisateur

Connecté à Akidata

NOUVEAU !

teon teon +

Laveurs désinfecteurs

step one

Pré-désinfection des instruments

Medipal®

Infection prevention. Everywhere.

Hygiène du cabinet

Efficacité en 1 minute

Prophylaxie

proxeo AURA

Aéropolisseur

proxeo ULTRA

Détartreur piézoélectrique

proxeo
Prophy for Professionals by W&H *

NOUVEAU !

proxeo TWIST

Polissage rotatif

Chirurgie orale et implantologie

NOUVEAU !

OSSTELL
A W&H COMPANY

Stabilité des implants

Traçabilité et sécurité des soins

citeasen.fr - Crédit photo : 128db - Photographie retouchée - Photos non contractuelles

ADF
STAND W&H 2M30
27 AU 30 NOV 2019

Présence du
Dr Tony Muzy
référent clinique sur le stand W&H
> jeudi matin 28/11
> vendredi après-midi 29/11

Dispositifs médicaux de classe 2a / CE 0297 / DQS, 2a / CE 0476 / Kiwa Cermet, 2b / CE 93/42, 2b / CE 0297 / DQS, 2b / CE 0051 / IMQ, 2a / CE 0402/SP. Veuillez lire attentivement les instructions figurant dans la notice d'utilisation. Produits non remboursés par les organismes de santé. Fabricant W&H / Osstell. Novembre 2019.

W&H France / Strasbourg > **t.** +33 388 773600 > commercial.fr@wh.com > wh.com

▪ MARSEILLE ▪ STRASBOURG ▪
▪ GRENOBLE ▪ TOULOUSE ▪
▪ MONTPELLIER ▪ NICE ▪
▪ NANCY ▪ LYON ▪
▪ PARIS ▪

AO news

Le magazine dentaire qui nous rassemble

FRANCE
NOVEMBRE 2019
#030

25 ANS D'AONEWS

Merci pour votre fidélité !

ALPHA OMEGA NEWS

Le mag dentaire qui nous rassemble

Directeur de la publication :
Jacques Bessade - dr.j@bessade.fr

Directeur de la rédaction :
André Sebbag - ellemcom2@gmail.com

Rédacteurs en chefs adjoints
Michèle Albou
Sydney Boublil
Joël Itic
Claude Bernard Wierzba

La rédac'
Xavier Bensaid, David Bensoussan, Jacques Bessade, Marc Danan, Hanna Kruk, Nathan Moreau, Thierry Roos, Jonathan Sellem

Chargés de rubrique
André Amiach, Alain Amzalag, Patrick Chelala, Odile Chemla Guedj, Nathalie Cot, Marie-Christine Laurent, Cyril Licha, Roman Licha, Laetitia Malric Itic, David Naccache, Philippe Pirnay

Correspondants locaux
Grenoble : Richard Grigri
Lyon : Marie-Hélène Azoulay
Marseille : Jean Luc Guetta
Montpellier : Gilles Zitoun
Nancy : Eric Fiszon
Nice : Franck Hagege
Paris : André Sebbag
Strasbourg : Thierry Roos
Toulouse : Cathy Gerber
AO international :
www.alpha-omega.org
www.aonews-lemag.fr

Membres honoraires : René Arav, Maurice Huneman, Daniel Rozencweig

Société éditrice et régie exclusive de la publicité : Ellem'com

Pour contacter le journal :
Directrice de la publicité et chargée de rédaction
Mylène Popiolek
ellemcom1@gmail.com
Pour tout changement d'adresse, merci d'envoyer un mail à
ellemcom3@gmail.com

Mise en page par
1,2,3 ! Simone
www.123simone.com
Impression par
Imprimerie Planchenault
Cet imprimé est certifié PEFC™ 10-31-1240.

Ont contribué à ce numéro

- JEAN-PIERRE ATTAL
- MARIE-HÉLÈNE AZOULAY
- JACQUES BESSADE
- CÉCILIA BOURGUIGNON
- PATRICK CHELALA
- NATHALIE COT
- THIERRY DEGORCE
- CATHY GERBER
- LUCILE GOUPY
- JEAN-LUC GUETTA
- CHANTAL IFI-NAULIN
- JOËL ITIC
- HANNA KRUK
- CYRIL LICHA
- ROMAN LICHA
- PATRICE MARGOSSIAN
- MÉLIANA
- CAMILLE RAVINET
- JONATHAN SELLEM
- LAURENT SERS
- GIL TIRLET

Vous avez une question, un commentaire ? Envoyez vos remarques à dr.j@bessade.fr ou écrivez nous directement sur le site aonews ! www.aonews-lemag.fr



ÉDITO

« L'histoire est une galerie de tableaux où il y a peu d'originaux, et beaucoup de copies. ». Peut-on faire nôtre cette remarque d'Alexis de Tocqueville lorsqu'au cours des années 90 nous projetions de faire un magazine dentaire dont la moelle serait l'alpha et l'omega. L'intention de ce projet n'était pas de parodier une presse dentaire, à l'époque, quasi monolithique. Il s'agissait d'asseoir une association de formation continue, Alpha Omega France, au côté d'une presse professionnelle qui elle n'avait pas d'ancrage dans la formation. Pour rappel, AO est né en France en 1965 alors que son aîné naissait à Baltimore (USA) en 1907…

Au-delà de cette principale donne, une autre porte restait à franchir. C'est Raymond Aron qui nous a éclairci : *« Les hommes font leur histoire même s'ils ne savent pas l'histoire qu'ils font »*. L'ambition personnelle écartée, il s'agissait de faire partager notre (mon) enthousiasme sur un projet flou, fou, mais furieux ! Des femmes et des hommes d'horizons divers, ont répondu à la main qu'on leur tendait pour former une chaîne de fraternité qui a bien démontré que le mercantilisme n'était pas le seul moteur dans leur vie.

Une Association et des Hommes, voilà donc les deux premiers ingrédients de notre aventure qui ont inspiré confiance aux partenaires industriels, nos annonceurs. Il a donc fallu une étincelle pour allumer l'enthousiasme de tous ces acteurs. Mais pour l'entretenir et l'empêcher de s'éteindre, il nous restait à trouver celle qui allait mettre en musique ce format original et inclassable. Mylène, a été le troisième maillon de cette longue chaîne qui a arpenté ce quart de siècle.

La liste est longue, très longue, de tous ces auteurs – près de 1000 – qui ont contribué à alimenter le dossier scientifique de notre magazine. Ils sont le quatrième maillon. Cette longue tradition d'une volonté d'excellence dans la dentisterie a d'ailleurs permis aux différents chapitres français de faire appel à des conférenciers, universitaires et cliniciens de tous horizons. Ils irriguent et nourrissent bénévolement tous les confrères qui se pressent à nos journées/soirées de formation. L'affluence au cours de ces décennies ne s'est jamais démentie.

La densité de notre cahier scientifique nous est parfois reprochée… ou jalousée, mais nos lecteurs s'en accommodent et s'en emparent. Leurs échos sont notre caisse de résonance. Si *« l'art est le plus court chemin de l'homme à l'homme »* (André Malraux), AONews se veut le relais du savoir scientifique au service du clinicien ; accompagné de la convivialité qui caractérise notre association.

Vous avez en mains un numéro Collector qui réunit 8 articles déjà parus au fil des années et que la rédaction a souhaité réunir dans un même numéro. Ils répondent tous à des questions pratiques et à des pertinences actuelles. Certains sont repris à l'identique de la parution d'antan ; d'autres ont été réactualisés !

Vous êtes nombreux à apprécier notre rubrique « selfie », aussi pour ce numéro des 25 ans, vous découvrirez ceux de notre équipe rédactionnelle, où deux générations y trouvent place.

C'est aussi le moment de vous remercier de votre fidélité, de vos encouragements réguliers et disons-le aussi… de vos félicitations ! Vous êtes l'autre bout de notre chaîne !

André Sebbag

FRANCE
NOVEMBRE 2019
#030

25 ans d'AONEWS

Scientifique 6

AONow 41

La nouvelle convention décryptée pour le chapitre de Lyon 41
AO Paris a fait sa rentrée avec Hadi Antoun 43
La couleur à Toulouse 45
Patrice Margossian inaugure la nouvelle saison marseillaise 46

Les nouveautés des industriels 48

Les 8 finalistes du prix de l'innovation ADF 2019
DigitALL le flux de travail d'Anthogyr
Durr Dental s'installe à Nanterre
La nouvelle formule du Cervitec Liquid
W&H complète sa gamme de prophylaxie
Veasy la seule solution sur le Cloud
L'impression 3D de Kulzer
Brève rencontre avec… Grégory Scialom

Le Mag

Lu pour vous, « Le Koubi » est sorti 51
Les brèves de Claude 51
Votre argent, baisse d'imposition pour les ménages 52
Prochaine soirée AO Paris, 3 décembre 54
Le pivot et la dent dure 55
Le monde tel qu'il est 56
Le billet des étudiants 56
Vu pour vous, Joker 57
Nos bonnes tables près de l'ADF 58

SOMMAIRE | ÉDITO | PARTENAIRES

Pour joindre nos partenaires

Actéon ..... page 20
Tél. 05 56 34 06 07 – info@acteongroup.com

Airel ..... dossier scientifique
Tél. 01 48 82 22 22 – www.airel.com – office@airel.com

Dentalinov ..... page 12
www.shop.dentalinov.com

Dentsply Sirona ..... page 39
www.corporate.dentsplysirona.com

Dexter ..... page 34
Tél. 01 34 34 38 10 – www.dexter.fr

Durr Dental ..... page 42
Tél. 01 55 69 11 50 – info@durr.fr

EMS ..... pages centrales 30, 31
www.ems-dental.com

Eurotec ..... 3e de couverture
Tél. 01 48 13 37 38 – www.eurotec-dental.fr

FSJU ..... encart jeté

Henry Schein France ..... page 47
Tél. 02 47 68 90 00 – www.henryschein.fr

Ivoclar Vivadent ..... page 9
Tél. 04 50 88 64 00 – www.ivoclarvivadent.fr

Julie Software ..... 4e de couverture
Tél. 01 60 93 73 70 – www.julie.fr

Kavo ..... page 22
Tél. 0825 82 50 99 – www.kavo.com/fr

Kuraray ..... page 57
Tél. 01 56 45 12 51 – dental-fr@kuraray.eu

Kulzer ..... page 33
Tél. 01 69 18 48 85 – www.kulzer.fr

Labocast ..... face sommaire
N° Azur 0811 115 000 – labocast@labocast.fr

Lyra ETK ..... page 28
Tél. 04 50 91 49 20 – info@lyra.dental

Melag France ..... page 11
Tél. 01 30 76 03 00 – info@melagfrance.fr

MSDental ..... page 50
MSD Lille 03 20 07 44 44 – MSD Lyon 04 78 78 98 98
MSD Paris 01 30 67 61 60 – www.msdental.fr

Owandy ..... page 40
Tél. 01 64 11 18 18 – info@owandy.com

Pierre Fabre Oral Care ..... page 46
Tél. 05 63 51 68 00

SDI ..... page 53
Appel gratuit 00800 022 55 734

Septodont ..... page 21
Tél. 01 49 76 70 02 – www.septodont.fr

Sunstar ..... pages 18, 24
Tél. 01 41 06 64 64 – contact@fr.sunstar.com

Vita ..... page 45
www.vita-zahnfabrik.com

Visiodent ..... page 27
Tél. 01 49 46 58 00 – info@veasy-solution.com

Voco Les Dentalistes ..... page 55
Tél. 06 07 14 39 01 – www.voco.com

W&H ..... duo couverture
Tél. 03 88 77 36 00 – commercial.fr@wh.com

Zimmer Biomet ..... page 52
Tél. 01 41 05 43 48 – www.zimmerbiomet.fr

SOMMAIRE SCIENTIFIQUE

6

7 Les bridges collés cantilever en zircone ou en disilicate de lithium

10 Réflexions sur les péri-implantites

16 Restauration antérieure implantaire. Le continuum chirurgico-prothétique

18 Atteinte pulpaire des dents permanentes immatures (DPI) : quels biomatériaux pulpaires ?

23 Racine fracturée : racine à extraire ? Apport de l'endodontie à l'implantologie

29 Traitement implantaire bi maxillaire total par utilisation du Digital Workflow

35 Gestion d'un échec implantaire esthétique complexe avec reconstruction verticale

38 La trouse pharmacologique d'urgence au cabinet dentaire

Les bridges collés cantilever en zircone ou en disilicate de lithium

Gil Tirlet
Jean-Pierre Attal
Paris

Le Pr Michel Degrange, notre mentor, était un des spécialistes reconnus des bridges collés [1] après Rochette [2] et avec d'autres leaders d'opinion [3] [4] [5]. Michel avait parfaitement codifié *in vitro* les mécanismes et les traitements de surface qui permettaient de coller les ailettes métalliques sur l'émail grâce aux tests de la mécanique de la rupture qu'il avait introduits en dentisterie à l'occasion de sa thèse d'État.
Des évolutions récentes nous conduisent à présenter aujourd'hui les bridges collés avec une nouvelle géométrie (le cantilever 1 ailette, 1 intermédiaire) et en matériau céramique. Ces bridges collés ont prouvé leur efficacité et de nombreuses publications l'attestent comme on peut le lire dans cette revue de littérature récente [6]. Très biocompatible la céramique nécessite des préparations moins mutilantes que pour le métal. Les matériaux céramiques principalement utilisés sont la zircone que nous utilisons particulièrement depuis 10 ans (2e auteur de cet article) ou les céramiques au disilicate de Lithium (Emax) que le premier auteur de cet article utilise couramment depuis 2009 [7].

Ce choix récent de l'Emax s'est fait en rapport avec :
- de meilleures propriétés optiques et en particulier pour les dents translucides et lumineuses,
- un meilleur potentiel de collage que les céramiques infiltrées du fait de la présence d'un pourcentage de phases vitreuses plus important,
- un protocole de pressée maintenant bien diffusé et maîtrisé par la plupart des laboratoires.

En revanche, les propriétés mécaniques sont moins importantes que pour les céramiques infiltrées ou polycristallines bien que présentant une résistance en flexion de 340 à 360 MPa environ. Cependant, la bonne aptitude au collage des vitrocéramiques vient optimiser grandement la résistance mécanique finale de cette famille de céramique. On compensera également cette faiblesse des propriétés mécaniques par une zone de connexion plus importante (12 mm² vs 9 mm² pour la zircone) et une épaisseur plus importante de l'ailette. Le but de cet article est d'illustrer par 2 cas cliniques ce type de construction prothétique, encore peu connus des praticiens. Le premier cas a été réalisé en Emax, le 2e en zircone.

Cas clinique 1 : utilisation du disilicate de lithium (Emax)

Patiente de 24 ans présentant une rhizalyse importante de 12 et 22 ayant nécessité l'extraction des 2 latérales. Un temps orthodontique a permis de redistribuer les rapports dento dentaires intra et inter arcades (ODF : Dr Camille Melki). Un éclaircissement ambulatoire est mené en toute fin de traitement orthodontique. La luminosité élevée des dents après éclaircissement et la hauteur des faces distales des centrales a orienté notre choix, dans cette situation clinique, vers la réalisation de 2 bridges cantilever en vitrocéramique (Emax®, Ivoclar Vivadent) avec appui sur les deux centrales et de manière indépendante.

FIG. 1 — Vue de la situation initiale quelques jours après l'avulsion de 12 et 22. L'axe des canines ainsi que l'échancrure coronaire mésiale nécessite souvent une correction afin d'éviter la présence d'embrasures occlusales trop ouvertes en fin de traitement qui font ressortir visuellement les canines dans le sourire. Une stratification de composite ou la réalisation de chips en céramique restent les 2 options le plus souvent retenues.

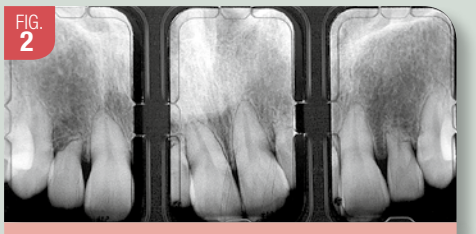

FIG. 2 — Vue de la radiographie initiale illustrant la rhizalyse de 12 et 22 en amont du temps orthodontique. Les dents sont condamnées.

FIG. 3 — Une gouttière thermoformée avec 2 dents du commerce permet le remplacement des latérales et assure ce que nous appelons « l'ovalisation » du sommet de la crête.

FIG. 4 — Visualisation des sommets de crêtes obtenus à l'aide de la gouttière et des intrados des dents du commerce rebasés au composite flow permettant de reproduire un profil d'émergence naturel des futurs pontics des bridges cantilever.

FIG. 5 — Vue des 2 chips en céramique feldspathique qui permettent de reverticaliser les axes canins et fermer les échancrures coronaires mésiales.

FIG. 6 — Vue de l'insertion d'un chip sur la canine

FIG. 7 — Vue du contrôle des dimensions de la future connexion Ailette/Pontic. Cette dernière doit être d'une surface de 12 mm² minimum. C'est le facteur biomécanique le plus important dans le choix du Disilicate de Lithium ou de la Zircone. Une sonde parodontale permet aisément de contrôler cliniquement la hauteur et la largeur de cette connexion.

FIG. 8 — Vue proximale des préparations. En fin de temps orthodontique, il est important de pouvoir diminuer un peu l'overbite et l'overjet afin que les contacts en occlusion n'obligent pas à mutiler excessivement les faces palatines des dents supports recevant les ailettes en céramique des bridges cantilever.

FIG. 9 — Vue finale des préparations intégralement amélaires avec une box distale permettant d'assurer la surface de connexion (12 mm²) avec les pontics. L'épaisseur de préparation au niveau des limites cervicales est de l'ordre de 0,6 à 0,8 mm (cf. article Réal. cliniques)

FIG. 10 — Il est important que l'axe d'insertion du bridge cantilever soit légèrement oblique afin d'éviter « d'éteindre » optiquement le bord coronaire des centrales après collage.

FIG. 11 — Réalisation de l'ensemble des pièces (Chips et Bridges cantilever) à l'aide de poudres de céramique colorées (Laboratoire Esthetic Oral)

FIG. 12 — Les chips en céramique feldspathique sont réalisés sur feuille de platine.

FIG. 13 — Le travail des formes au stade du biscuit de céramique (lignes de transition, texture, ligne de réflexion lumineuses, etc.) (Laboratoire Esthetic Oral)

.../...

Votre dîner idéal réunirait...
Rita Hayworth
Jacques Attali
Groucho Marx

Vos 3 films incontournables...
Barry Lindon (Stanley Kubrick)
Le chagrin et la pitié (Harris et Sedouy)
To be or not to be (Ernest Lubitsh)

Vos 3 livres fétiches...
Le parfum (Suskind)
Le lièvre de Patagonie (Claude Lanzman)
Sur les chemins noirs (Sylvain Tesson)

Une chanson de votre vie...
Georgia on my mind
(Ray Charles)

Votre insulte favorite...
Imbécile

Votre madeleine de Proust culinaire...
La dafina au safran de Pessah

Un héros... réel ou imaginaire...
Léonard de Vinci

Salé ou sucré ?
Des épices d'abord

Une passion, un hobby ?
Aonews

Sportif sur canapé... ou sur le terrain ?
Plutôt dans un bassin de natation

Vos vacances de rêve...
Une île sauvage,
mais y faire un peu de cuisine

Accro au net... ou pas ?
Le net... je m'y accroche

Votre dernier coup de foudre ?
Le numéro 0 d'Aonews ☺

Dans une autre vie vous seriez...
Metteur en scène

Enfin, une adresse à recommander...
Restaurant Sola, un japonais
aux associations surprenantes
qui mérite des étoiles
(12, rue de l'hôtel Colbert, Paris 5e)

Gil Tirlet, Jean-Pierre Attal

FIG. 14 Apport optique et transmission lumineuse de la céramique au disilicate de lithium

FIG. 15 Vue des clés de collage réalisées au laboratoire permettant de positionner de manière fiable les bridges cantilever. Ils servent au stade de l'essai des biscuits et bien entendu au moment du collage

FIG. 16 Vue de l'ensemble des pièces prothétiques

FIG. 17 Sablage sous champ opératoire de la préparation sur la canine destinée à recevoir le chip en céramique

FIG. 18 Mordançage à l'acide orthophosphorique

FIG. 19 Mise en place d'un adhésif MR2 (Optibond solo plus®, Kerr)

FIG. 20 Collage du chip de céramique à l'aide d'un composite de consistance fluide photo-polymérisable (Universal Flo®, GC)

FIG. 21 Vue de la préparation de la face palatine de la centrale destinée à recevoir l'ailette du bridge cantilever

FIG. 22 Vue finale après collage des bridges cantilever à l'aide d'un composite de consistance fluide photopolymérisable (Universal Flo GC®)

FIG. 23 Vue clinique vestibulaire juste après la dépose du champ opératoire

FIG. 24 Vue clinique palatine juste après la dépose du champ opératoire

FIG. 25 Vue vestibulaire à 1 semaine

FIG. 26 Vue à l'échelle du sourire à 1 mois et demi

FIG. 27 Vues avant et après collage à l'échelle du visage

Cas clinique 2 : utilisation de la zircone

Cette seconde patiente âgée de 29 ans sort d'un temps orthodontico-chirurgical de 3 années (Dr Deffresnnes, Dr Thierry). C'est une situation d'agénésie des 4 latérales. Les hauteurs coronaires sont courtes, la luminosité assez peu élevée. Nous avons choisi dans cette situation la zircone pour ses propriétés mécaniques élevées en rapport avec des surfaces de connexion inférieures aux 12 mm² minimum requis pour le disilicate de lithium. Dans cette situation, nous faisons le choix de rétablir des ratios (Longueur/largeur) et des formes plus harmonieuses au niveau des dents antérieures en particulier au niveau des canines comme vu dans le cas précédent. Nous le faisons à l'aide de stratifications de composites en technique directe sur les faces distales de 11, 21, (élargissement MD) 31 et 41 (élargissement MD) ainsi que sur les faces mésiales de 13, 23, 33 et 43. Ces stratifications en technique directe s'appuient en amont de la réalisation sur un projet qui est waxé au laboratoire de prothèse.

FIG. 1 Vue clinique en fin de temps orthodontique (Ortho : Dr Marc Thierry)

FIG. 2 Vue clinique après dépose de l'appareillage orthodontique

FIG. 3 Vue clinique palatine des deux centrales supports des 2 bridges cantilever. Ces surfaces permettent de développer des préparations amélaires suffisantes

FIG. 4 Projet waxé au laboratoire de prothèse (labo Esthetic oral). Ce dernier devant permettre à l'aide d'un duplicata en plâtre de réaliser les stratifications antérieures et les 2 gouttières avec les dents du commerce.

FIG. 5 Vue clinique des zones d'ovalisation du sommet des crêtes au niveau de 12 et 22 obtenues après passage d'un soft laser. La cicatrisation est obtenue à l'aide d'une gouttière et des dents du commerce dont les intrados (rebasés au composite flow) assurent la compression nécessaire à l'obtention de ces ovalisations. Ces dernières permettent ainsi une émergence cervicale plus naturelle des pontics.

FIG. 6 Vue clinique des préparations palatines des incisives maxillaires

FIG. 7 Vue clinique des préparations linguales des incisives mandibulaires

FIG. 8 Vue de l'empreinte des préparations maxillaires. On note la présence de 2 macropuits à l'opposé des zones de connexion afin d'assurer une meilleure stabilité des cantilevers lors du collage

FIG. 9 Vue des 4 bridges collés cantilever en zircone (Labo Esthetic Oral)

FIG. 10

Vue de l'essai clinique à l'aide des clés de collage

FIG. 11

Vue de la clé de collage au moment de l'assemblage sous champ opératoire. Cette clé permet un positionnement précis du cantilever

FIG. 12

Vue après collage des cantilevers zircones. Une colle MDP (Panavia 4.0®) est principalement recommandée pour l'assemblage collé de la zircone. C'est une colle anaérobie d'où la présence d'un gel (oxyguard) pour assurer cet environnement (à l'abri de l'oxygène ambiant)

FIG. 13

Vue clinique palatine à fort grossissement d'un bridge cantilever maxillaire après dépose du champ opératoire

FIG. 14

Vue clinique palatine des bridges cantilever mandibulaires après dépose du champ opératoire

FIG. 15

Vue clinique vestibulaire finale (à 1 semaine post collage)

FIG. 16

Vues des émergences au niveau des inters de bridge maxillaires et mandibulaires. On note grâce à l'ovalisation crestale créée à l'aide de la gouttière des émergences plus naturelles au niveau des intermédiaires de bridge (Ovate Pontic)

FIG. 17

Vues maxillaire et mandibulaire finales contention en place. Ces dernières ne s'appuient pas sur les intermédiaires, permettant ainsi un passage aisé du fil dentaire sous les pontics.

FIG. 18

Intégration finale à l'échelle du visage

Références bibliographiques

1. *Degrange M, Charrier JL, Attal JP, Asmussen E. Bonding of luting materials for resin-bonded bridges : clinical relevance of in vitro tests. J Dent. 1994 ; 22 Suppl 1 : S28-32.*
2. *Rochette AL. Attachment of a splint to enamel of lower anterior teeth. J Prosthet Dent. oct 1973;30(4 Pt 1):418-23.*

Toute la bibliographie est à retrouver sur
www.aonews-lemag.fr

AONEWS
À L'ADF
— STAND 1S01 —

PARU #003 JUIL 2016

Joël Itic, Jacques Bessade

Réflexions sur les péri-implantites

Joël ITIC
Jacques BESSADE
Paris

Les problèmes liés à cette pathologie sont constitués d'une part, par la difficulté inhérente aux traitements et d'autre part, par leur taux de succès aléatoire. En effet, les protocoles thérapeutiques proposés aujourd'hui, s'ils commencent à donner des résultats autorisant la réosséointégration des implants, restent complexes à mettre en œuvre et impliquent de combiner de multiples méthodes pour un résultat efficace. La vraie solution passe donc essentiellement par la prévention.
La prévention devient **absolument prioritaire** pour plusieurs raisons.

La prévalence de la péri-implantite serait de 10 % des implants et de 20 % des patients **après 5 à 10 ans**. Il s'agit d'une maladie multifactorielle *(Mombelli A, Müller N, Cionca N. The epidemiology of peri-implantitis. Clin Oral Implants Res. 2012 ; 23)*. Les facteurs de risque sont connus : HBD insuffisante, maladie parodontale, diabète, tabac…

La maladie parodontale concerne en moyenne, **50 % de la population adulte**. Sa prise en charge s'impose avant toute pose d'implant car ces patients présentent une grande susceptibilité aux bactéries pathogènes susceptibles de déclencher une péri-implantite. La parodontite « chronique de l'adulte » ne constitue pas une contre-indication au traitement implantaire mais impose un traitement préalable et la mise en place de règles de maintenance strictes.
Il y a 13 millions d'utilisateurs réguliers de tabac en France et la péri-implantite est observée chez plus de **36 % des fumeurs** *(The Frequency of Peri-Implant Diseases : A Systematic Review and Meta-Analysis. Momen A. Atieh,* Nabeel H.M. Alsabeeha, Clovis Mariano Faggion Jr.,* and Warwick J. Duncan*, J Periodontol 2013 ; 84)*.

Il y a plus de 3 millions de diabétiques en France dont une partie non négligeable présente une altération du métabolisme exposant davantage aux processus infectieux. Hérédité, alcool, stress, dépression, sont autant de facteurs influençant de près ou de loin l'état de santé général et pouvant compliquer le tableau initial. En outre, il y a de plus en plus de praticiens poseurs d'implants débutants en France et ils n'ont pas suffisamment pris conscience de ces facteurs de risque.

La notion de facteur de risque accompagne celle des taux de succès implantaires. Un praticien débutant mettra un temps certain à connaître le taux de succès de 96 % habituel annoncé dans la littérature et qui concerne que des praticiens entraînés, expérimentés. Il se situera plutôt dans les 80-90 % et encore ne parle-t-on là que de succès à court terme. Alors que se passera-t-il au bout de 5-10 ans de pratique, lorsque la péri-implantite concernera 10 % des implants posés ? Comment expliquera-t-on aux patients que les microbes ont attaqué leur os alors que le succès à long terme leur avait été assuré au départ ? Qui payera les pots cassés ? Il sera alors bien temps de regretter d'avoir parlé de « garantie à vie ».

« La correction des facteurs ayant favorisé la survenue de la péri-implantite est indispensable pour éviter la récidive rapide ». P. Russe, P. Missika. Recommandations de bonnes pratiques en odonto-stomatologie. Espace ID 2015. Ne nous y trompons pas. Dans une société de plus en plus procédurière, les patients recherchent la responsabilité des praticiens, et le défaut d'information sur ce sujet leur permettra quelques confortables indemnités. Alors, sans doute, le Sou médical et plus généralement les assureurs de santé mettront le Holà et demanderont à l'Ordre ou au Ministre en charge de reprendre la main et de limiter la pratique implantaire aux praticiens dûment formés par l'Université. À défaut, nos primes d'assurance connaîtront un bond historique et c'est encore nous qui serons mis à l'index.

Alors que faire ?

Une seule réponse possible : modifier notre message et donner à chaque patient une information objective correspondant à son profil médico-dentaire. Aborder le sujet de la péri-implantite dès le début du plan de traitement s'impose. Le consentement éclairé doit comporter les informations sur l'obligation d'un suivi adapté et d'une hygiène quotidienne efficace faute de quoi le risque de développer la maladie péri-implantaire se réalisera. Compte tenu de ce qui a été dit précédemment, le diagnostic de la parodontite, quand elle existe, et sa prise en charge, devra représenter **le premier acte** de ce traitement implantaire. L'usage du tabac sera présenté comme **un risque majoré imposant une prise en charge et des contrôles plus assidus**.

Les relations entre péri-implantites et parodontites

Les maladies parodontales sont des maladies dont l'étiologie est plurifactorielle (mauvais contrôle de plaque génétique, immunitaire, pathologie générales associées, etc.) mais dont le facteur bactérien est essentiel. Face à une parodontite avancée avec une alvéolyse plus ou moins sévère la réponse reste trop souvent l'extraction. Combien de fois, au cours de congrès, des conférenciers, soi-disant spécialistes, présentent des cas où bon nombre des dents extraites pourraient être conservées. Une des premières questions est de savoir si l'extraction règle de façon radicale la parodontite et le problème bactérien.

> La péri-implantite est observée chez plus de 36 % des fumeurs

La réponse est non pour plusieurs raisons :
- en cas de parodontite sévère, des bactéries pathogènes pénètrent dans les tissus muqueux et osseux et ne sont ainsi pas éliminées par l'extraction ;
- en phénomène bien connu des parodontistes est celui de la translocation bactérienne à partir des poches profondes vers d'autres sites dentaires ou implantaires. *(Matuliene et coll. 2008 ; Papaioannou et coll. 1995)* ;
- même chez un patient totalement édenté la charge bactérienne n'est jamais nulle. Les muqueuses, la langue, les amygdales sont des réservoirs de bactéries très importants *(Danser et coll. 94 ; Van Assche et coll. 2009)*.

La réponse à une parodontite même très sévère ne peut donc être systématiquement l'extraction. Le seul moyen de réduire la charge bactérienne reste le traitement parodontal y compris pour des dents dont le pronostic est mauvais. La thérapeutique initiale reste ainsi fondamentale pour réévaluer la réponse tissulaire et la collaboration du patient (ce qui peut être riche d'enseignement pour la suite du traitement). Il conviendra d'être très prudent pour un traitement prothétique ou implantaire complexe vis-à-vis d'un patient peu coopérant ou peu performant au contrôle de plaque. En cela aussi l'approche parodontale à laquelle nous sommes habitués, permet de réorienter un traitement en fonction des différents résultats de la thérapeutique initiale. Certains pensent garantir leur traitement ou leurs extractions avec une prescription antibiotique.

> Plus de 80 % des Français sont carencés en vitamine D

Malheureusement là aussi, on risque de grandes déconvenues et pour plusieurs raisons :
- nous savons tous que les antibiotiques sont de moins en moins efficaces. Nous sommes confrontés à de plus en plus de phénomène de résistance et une panoplie de molécules relativement restreinte. Il faut garder les antibiotiques pour des indications précises (parodontites agressives, parodontites terminales entre autres) et toujours en accompagnement des thérapeutiques locales ;
- les bactéries pathogènes au sein du biofilm sont beaucoup plus résistantes que les bactéries en suspension dans la salive ou dans le fond des poches parodontales. De plus les bactéries ne sont pas pathogènes par elles-mêmes, mais sous forme de complexes *(Socranski et coll. 98)*. Pour que les antibiotiques soient efficaces il est indispensable de désorganiser ce biofilm. De ce point de vue on en revient toujours au détartrage-surfaçage.

Une grande question reste de savoir si toutes les formes de parodontite ont une influence délétère sur les thérapeutiques implantaires. Nous avons schématiquement 2 grands types de parodontite avec 90 % environ de parodontites dites chroniques d'évolution relativement lente et 10 % de parodontites agressives de l'adulte jeune et d'évolution rapide. De façon très schématique on considère que les parodontites chroniques sont liées à une mauvaise hygiène bucco-dentaire, une accumulation de plaque de tartre. En l'absence de traitement adéquat, l'inflammation chronique conduit à une alvéolyse progressive d'évolution lente et par palier, en fonction de l'état général. Les parodontites agressives sont de nature différente car elles touchent des individus plus jeunes et répondent d'une part à des germes beaucoup plus pathogènes, associés à une réponse immunitaire « inadaptée » (excès d'inflammation, défaut dans la chimiotaxie des neutrophiles, etc.). Afin d'apporter une réponse appropriée à la question précédemment posée il convient de regarder la littérature.

De nombreuses études vont dans le même sens depuis les années 2003 *(Baelum et coll. 2004 ; Van der Weijden et coll. 2005)* pour démontrer un risque accru vis-à-vis des implants avec des antécédents de parodontite. *Rocusso et coll.* en 2010 trouvent 10 % de risque implantaire en plus chez des patients avec des antécédents de parodontites. *Rinke et coll.* en 2011 et l'étude française de *Simonis et coll.* en 2010 confirment et précisent également un risque accru chez les fumeurs. Dans une revue systématique de 5 à 10 ans *Levine et coll.* en 2011 montrent un taux d'échec de 5 à 6 % chez des patients sains ou avec parodontite modérée et de 12 % sur des patients avec parodontites sévères.

Dans une étude de *Pjetursson et coll.* en 2012, les résultats révèlent de 8 à 22 % de péri-implantites chez des patients avec des antécédents de parodontite. Les poches ≥ 5 mm entraînent un risque important de péri-implantite. Sur 70 patients, 38,6 % ont 1 implant ou plus atteint de péri-implantite ! *(Peri-implantitis susceptibility as it relates to periodontal therapy and supportive care. Pjetursson et coll. 2012)*. Bien entendu quelques études ne retrouvent pas ces résultats mais elles sont plus anciennes et minoritaires *(Wennstrom et coll. 2004)*. **Il semble donc que les parodontites modérées soient proches du parodonte sain en termes de risque vis-à-vis des implants, à la condition d'avoir été traitées, mais pour les parodontites sévères, le risque est augmenté de 10 à 20 %.**

En est-il de même pour les parodontites agressives ?

Pour ce type de parodontites les études sont beaucoup moins nombreuses et il faut bien préciser que la stabilité parodontale est possible à long terme, après traitement mécanique et/ou chirurgical et antibiothérapie systémique (stabilisation dans 94,6 % des cas, dégradation de 5,6 % à 6 mois et de 2,2 % à 5 ans. *Buchman et coll. 2002*).

Dans une étude comparative entre parodontite chronique et parodontite agressive *Heitz-Mayfeld et Lang en 2010* trouvent une progression plus rapide de la mucosite et des péri-implantites chez des patients avec des antécédents de parodontite agressive. Dans une étude à long terme de 3 à 16 ans sur des patients avec parodontite agressive généralisée (PAG) traitée, ayant reçu des implants, *Swierkot et coll. 2012* retrouvent un taux de survie* de 100 % chez les patients sains et de 96 % chez les patients PAG, par contre, ce qui beaucoup plus significatif, le taux de succès* est de 33 % chez les patients PAG contre 50 % chez ceux indemnes de parodontite. Chez les patients PAG il y a 56 % de mucosite versus 40 % chez les patients sains. De même il y a 26 % de péri-implantite chez les patients PAG contre 10 % chez les sains.

***Taux de survie :** intervalle de temps depuis la pose au cours duquel l'implant est toujours en place*

Taux de succès :
- pas de mouvement implantaire
- pas d'inconfort (douleur…)
- Profondeur de poche ≤ 5 mm sans saignement au sondage
- pas de solution de continuité radiologique
- perte osseuse annuelle autour des implants ≤ 0,2 mm

MELAG France
Expert en Hygiène

PRENEZ

LE CONTRÔLE…

DISPONIBLE SUR App Store

DISPONIBLE SUR Google play

récylum

DEEE PRO ADHÉRENT

Équipement fabriqués suivant normes et directives :

2006/42/CE (Directive Européenne)
EN 285 (Grands Stérilisateurs)
EN 13 060 (Petits Stérilisateurs)
EN 11607 - 2 (Thermosoudeuses)
DIN EN ISO 15883 (Appareils de Nettoyage & Désinfection)
93/42/CEE Classe IIa (Directive Européenne Produits Médicaux)

CONTACT : 01 30 76 03 00 | info@melagfrance.fr

www.melagfrance.fr

dentalinov

une solution d'avance

C'EST ÉNORME !

Une offre exceptionnelle à découvrir vite sur :
www.lesbonsplansdentaires.fr

Teneo. Indications : Poste de traitement pour cabinet dentaire. Classe IIa. Fabricant : Fabricant : Sirona Dental Systems GmbH organisme notifié 0123. Orthophos SL 3D et Orthophos S. Indications : Appareils pour radiologie dentaire. Classe IIb. Fabricant : Sirona Dental Systems GmbH organisme notifié 0123. Primescan et CEREC Primescan. Indication : scanner intraoral 3D haute résolution, pour fabrication assistée par ordinateur de restaurations dentaires et permettant également d'envoyer les prises d'empreintes numériques à un laboratoire de prothèse. Classe : I. Fabricant : Sirona Dental Systems GmbH.

En conclusion il semble donc que le risque soit plus important pour les parodontites agressives et, de ce point de vue, la maintenance implantaire chez ces patients doit être rapprochée et particulièrement méticuleuse.

Comment se déroule une séance de maintenance professionnelle ?

Avant toute séance de contrôle, il faut penser à l'état de santé du patient. En effet, beaucoup d'éléments interviennent sur la santé de l'os et des tissus mous sans que nous pensions à les évaluer. Il faut faire un point régulier sur les traitements en cours, les interventions subies, les régimes adoptés et ne pas se contenter d'un questionnaire de santé rempli une fois pour toutes et plus jamais actualisé. Qui sait que **plus de 80 % des Français sont carencés en vitamine D** alors que cette carence est associée à une perte d'attache parodontale ? Qui tient compte d'une bonne supplémentation en vitamine D pour contribuer à diminuer la résorption osseuse ? L'évaluation de cette vitamine est impérative sous nos latitudes pour un meilleur contrôle de l'état de santé de nos patients. L'Institut de veille sanitaire *(Bulletin épidémiologique, juin 2012)* et l'Académie Nationale de Médecine *(Bulletin de mai 2012)* ont déjà adressé des prescriptions en ce sens.

L'intolérance au gluten qui concernerait 20 % des adultes, expose davantage aux phénomènes inflammatoires. Les régimes végétariens et végans peuvent entraîner des diètes en nutriments en vitamines alors que nos traitements chirurgicaux vont demander un accroissement de la demande calorique pouvant atteindre 25 %. Il est aujourd'hui de plus en plus évident qu'il faut mettre en place, pour chaque patient, une supplémentation systématique, particulièrement chez les patients de plus de 60 ans et *a fortiori* en saison hivernale.

Que faudra-t-il contrôler ?

En premier lieu, le contrôle de plaque général et ensuite, l'état de la gencive péri-implantaire. La sonde parodontale est indispensable pour mesurer la profondeur du sillon péri-implantaire. Encore faut-il savoir que cette mesure n'a de valeur que par rapport à celle effectuée **lors de la pose de la prothèse**. À cet instant, 3 ou 4 ou 5 mm de profondeur seront mesurés et notés comme la norme à partir de laquelle les futures mesures seront comparées. Dès lors, ce contrôle aura un sens diagnostic réel car les autres symptômes comme le saignement au sondage ou la suppuration sont les signes d'une inflammation plus avancée qui nécessite la mise en œuvre de moyens plus importants.

La prévention de la péri-implantite commence donc par la gestion de l'inflammation initiale que représente la mucosite. À ce stade, pas de perte osseuse mais un contexte inflammatoire réversible à la condition d'une prise en charge efficace. Faudra-t-il passer l'aéropolisseur pour nettoyer en profondeur les piliers ? Les bains de bouche sont-ils efficaces ou faut-il leur préférer le jet dentaire ? À quelle fréquence doit-on revoir les patients en contrôle ? Autant de questions auxquelles des réponses claires et argumentées existent. L'aéropolisseur n'est efficace que si les spires de l'implant sont visibles et un lambeau d'accès sera indiqué pour un meilleur accès. Une poudre sans bicarbonate de sodium s'impose faute de devoir passer le titane à l'acide citrique à 30 % pendant 2 minutes, pour éliminer les résidus de poudre. Les poudres à base de glycine seront donc privilégiées. Les irrigations sont plus efficaces que les bains de bouche et les antiseptiques aux huiles essentielles ou à base de polyvidone iodée (Betadine®) ont montré de meilleurs résultats que la Chlorhexidine (inactivée en sous gingival par le pus ou le sang). L'hydropulseur avec un choix d'embouts adaptés (Water Pik®) et avec une intensité modérée pour ne pas risquer de décoller la gencive péri-implantaire s'impose à chaque porteur d'implants, pour un usage quotidien, en complément de la brosse et des brossettes.

Il faut contrôler également l'occlusion car si les implants ostéointégrés sont parfaitement « rigides dans l'os », les dents naturelles antagonistes peuvent se déplacer tout au long de la vie, même de façon minime, et ainsi modifier l'occlusion. On assiste dans certains cas heureusement rares, à une perte d'ostéointégration sans péri-implantite (sans alvéolyse) mais qui aboutissent à la dépose de l'implant.

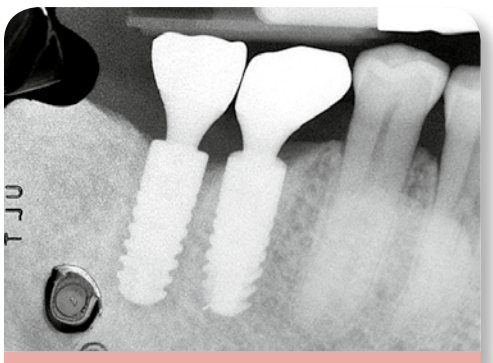

Implant en 37 mobile sans alvéolyse

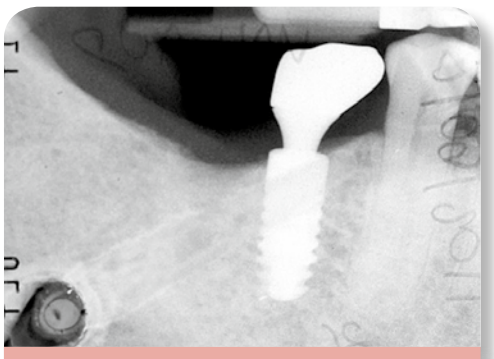

Cicatrisation 2 mois après retrait

Un contrôle annuel chez un patient sans facteur de risque sera adapté. À l'inverse, un terrain paro chez un patient fumeur imposera un contrôle tous les 3 mois, faute de quoi, la pérennité de l'implant ne pourra pas être assurée.

On voit bien qu'il y a là un problème sérieux de formation professionnelle. On comprend bien pourquoi les praticiens s'adonnent tous ensemble à la pose d'implants. Les conditions économiques des années 2010 les y ont invités. Malheureusement, en termes de qualification, le compte n'y est pas. Peu ou pas de formation universitaire, peu ou pas de compagnonnage et beaucoup de praticiens ignorants des risques et de la gestion des échecs. Aujourd'hui, la nouvelle concurrence des centres de santé impose d'accroître la production des cabinets pour faire face à l'augmentation des charges mais sans pouvoir augmenter nos honoraires. Apparaît donc un nivellement par le bas des compétences, intimement lié à l'urgence de la situation économique, associée à une offre de prix de plus en plus tirée vers le bas pour résister à cette compétition. Or, la gestion de l'acte chirurgical implantaire n'est pas tenable en deçà d'un certain budget qui inclut la responsabilité du praticien et donc le coût des suites opératoires, particulièrement en cas de péri-implantite.

La prévention de la péri-implantite passe donc par une hygiène buccale efficace. Encore faut-il que la prothèse sur implant l'autorise. Les émergences prothétiques devraient être accessibles aux outils de nettoyage. Plusieurs conseils s'imposent donc en prothèse également. Nous recommandons de réaliser chaque fois que c'est possible, des prothèses dévissables. En effet, il est plus facile de réaliser un sondage après dépose de la prothèse et c'est la meilleure façon d'éliminer tout risque de fusée de ciment dans l'espace péri-implantaire.

Il va sans dire que l'adaptation prothétique doit être satisfaisante.

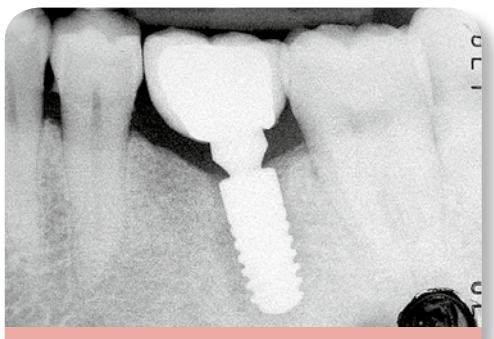

Péri-iatrogène… implantite

Le profil d'émergence doit être conçu au laboratoire en pensant au passage des brossettes. Ni trop large pour éviter des bourrages systématiques ni trop fin, ce qui empêche tout nettoyage. Le plus simple consiste à confier des brossettes « Inava Trio compact® » jaunes, voire oranges, ce qui représente les espaces optimaux autour des implants. La présence d'une fausse gencive, le fameux « spoiler » en résine qui permet de soutenir la lèvre est une catastrophe pour l'entretien quotidien.

« Spoiler résine excessif »

Mucosite généralisée après dévissage de contrôle

Hygiène impossible derrière un spoiler et sous un bridge trop large et mal adapté

De plus en plus de patients expriment leur plaisir retrouvé d'avoir des dents fixes mais ils déplorent l'impossibilité de nettoyage et les problèmes d'haleine qui l'accompagne. Il est alors temps de reconsidérer la prothèse et d'adopter, par exemple, une restauration ancrée sur une barre. La satisfaction de ces patients devient maximale.

Votre dîner idéal réunirait…
Mes parents,
ma fille,
Lucchini et Johnny

Vos 3 films incontournables…
Apocalypse Now
Les tontons flingueurs
La Conquête de l'Ouest

Vos 3 livres fétiches…
Le roi vert (Paul Loup Sulitzer)
et plein de livres de cuisine

Une chanson de votre vie…
La belle vie (Sacha Distel)

Votre insulte favorite…
Enfoiré

Votre madeleine de Proust culinaire…
Les bestels oranais de ma mère

Un héros… réel ou imaginaire…
Cyrano de Bergerac
et Jacques Bauer (24 heures)

Salé ou sucré ?
Les deux, mon capitaine

Une passion, un hobby ?
Musique et golf

Sportif sur canapé… ou sur le terrain ?
Golf, golf et encore golf

Vos vacances de rêve…
Saint Barth'

Accro au net… ou pas ?
Sans plus

Votre dernier coup de foudre ?
Le Dr Delabos et la chrononutrition

Dans une autre vie vous seriez…
Pianiste

Enfin, une adresse à recommander…
Dessirier
(Place du Maréchal Juin, Paris 17)
pour la meilleure bouillabaisse de Paris

Joël Itic, Jacques Bessade

Prothèse complète ostéo-ancrée sur barre implanto-portée

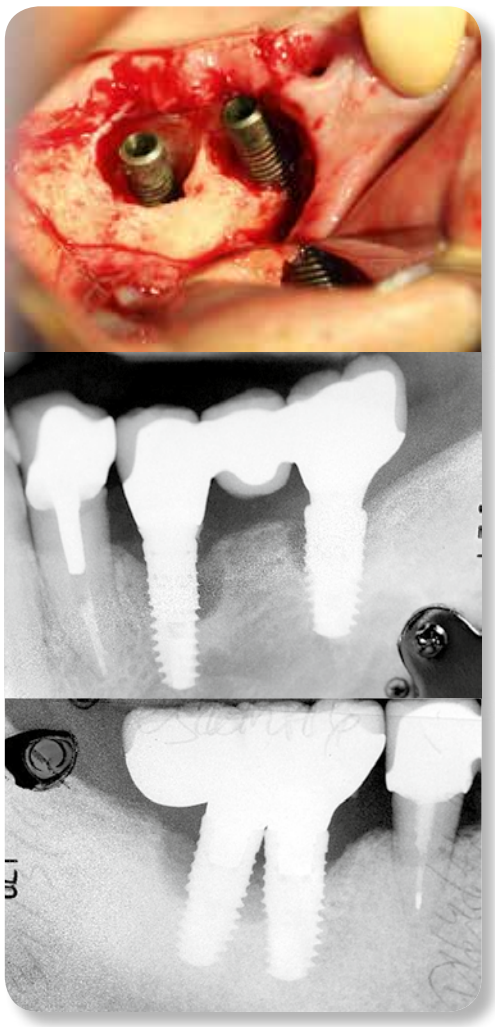

Les bridges complets sur implants doivent être réservés aux patients jeunes présentant peu de perte de volume osseux ou plus âgés mais après reconstruction préalable du volume alvéolaire. Compenser la perte de volume par de la gencive artificielle est une véritable erreur thérapeutique. Et que dire des bridges implanto-portés complets scellés sur implants avec une énorme fausse gencive, qui représentent, selon nous, la quintessence de ce qu'il ne faut jamais faire…

Voilà donc la situation telle qu'elle est. La prothèse peut également être incriminée dans le processus d'initiation d'une inflammation péri-implantaire, comme cela peut l'être autour des dents.

Il faut établir le parallèle avec le développement de la parodontologie en France dans les années 80-90-2000. Elle est balbutiante jusque dans les années 1980. Il est encore aujourd'hui bien rare de voir des bouches préparées à la chirurgie implantaire. Le simple détartrage n'est pas souvent réalisé en phase préopératoire. Dans ces conditions, comment parler de prévention de la péri-implantite. Les dentistes français ont eu du mal à intégrer le traitement parodontal à leur pratique. Ils réussissent formidablement l'intégration de la pratique implantaire, et c'est tant mieux, mais sans formation suffisante et en allant au plus court : peu ou pas de préparation initiale du patient, pas d'information sur les péri-implantites, pas de prise en charge de pathologies parodontales existantes, peu de planification prothétique pré-implantaire, peu ou pas de guide chirurgical, peu ou pas de maintenance personnalisée.

« Le périmètre du bloc opératoire permet une posture. Il ne donne pas un statut. Surtout pas celui d'implantologiste patenté. On peut être praticien averti, on peut se prétendre magicien à l'abri de conséquences mal cernées. Si poser un implant, c'est côtoyer des risques ignorés pouvant aboutir à un échec, alors il ne faut pas oublier que c'est un patient aux espoirs déçus qui subit cet échec ». J.-L. Giovannoli. Péri-implantites. Quintessence Internationale 2012.

Répétons-le, la prévention de la péri-implantite passe donc impérativement par la prise en charge de la maladie parodontale ainsi que par la prise de conscience de la part des praticiens des risques de cette maladie pour les implants mais surtout et en définitive, pour leurs patients. De plus, les conséquences de la perte d'un implant sont beaucoup plus complexes à gérer que celles de la perte d'une dent.

Pour aggraver le tout, rappelons que nous sommes dans un des rares pays développés du monde où les hygiénistes n'ont pas droit de cité. Les dentistes français n'ont pas encore tous compris que le travail en équipe est la seule façon de mettre en place une véritable politique de santé bucco-dentaire en France. Car nous n'avons que 2 mains et aucune de plus. Il y a vraiment urgence à aller de l'avant si l'on veut rester crédible. On ne peut décemment pas parler de médecine dentaire dans les congrès et séminaires de l'hexagone en restant aveugles d'une réalité incapable de donner aux Français la dentisterie dont ils devraient bénéficier.

Ceci posé, il faut savoir que les hygiénistes sont également mal à l'aise face à une perte osseuse péri-implantaire. Beaucoup n'osent pas y toucher et là encore existe un défaut patent d'information. Pour autant, ce corps de professionnels doit impérativement être mis en place dans les meilleurs délais pour être en mesure de relever le défi qui se pose à nous aujourd'hui.

> C'est à chacun de voir la réalité en face

Prévention, diagnostic et traitement des maladies inflammatoires implantaires et parodontales sont des étapes extrêmement chronophages pour nos agendas et il faudra pourtant les prendre en charge.

Dernier point très important : l'état de surface rugueux des implants que nous utilisons depuis plusieurs années ainsi que le protocole chirurgical choisi, enfoui ou non enfoui. D'un point de vue strictement clinique pour tous ceux qui comme nous ont commencé l'implantologie avec les implants Brånemark, le terme même de péri-implantite nous était inconnu et pendant quelques années nous étions étonnés à la lecture de certains articles qui commençaient à paraître sur ce sujet (on parlait alors d'échec implantaire).

La situation a évolué quand nous avons adopté les implants à surface rugueuse. Certes, ce type d'implant nous a fait gagner beaucoup de temps dans nos plans de traitement, on est ainsi passé de 6 mois pour la phase d'ostéointégration à 2 mois, mais avec le recul que nous avons aujourd'hui une question se pose : fallait-il prendre ce risque pour gagner 4 mois ?

En effet, quand on reprend l'ensemble des cas traités avec des surfaces usinées, les résultats dans le long terme sont exceptionnels et même parfois pour des patients fumeurs ou chez lesquels le contrôle de plaque était aléatoire. Sur des cas traités entre 15 et 20 ans avec ces surfaces usinées on observe parfois une alvéolyse de 1 à 3 ou 4 mm mais celle-ci est horizontale et ne semble entraîner aucune suppuration, tout au plus un saignement au sondage. Si on se réfère aux critères de succès de Lekholm et Zarb de 1985 ces cas correspondent bien à un succès à long terme. Par contre avec des surfaces rugueuses et pour certains patients qui ont un mauvais contrôle de plaque, l'évolution de la mucosite vers la péri-implantite peut aller très vite, avec une alvéolyse angulaire spectaculaire. Il devient

alors complexe de décontaminer ces surfaces rugueuses et le traitement de cette péri-implantite est alors très difficile. Une solution pourrait être d'avoir la partie coronaire de l'implant avec une surface usinée et la partie plus apicale en surface rugueuse.
Il est toujours compliqué de revenir en arrière et de proposer à nos patients aujourd'hui d'attendre presque un an avant d'avoir leurs dents sur leurs implants mais la question se pose néanmoins, de revenir aux fondamentaux édictés par le regretté Professeur Brånemark et ce point de vue est partagé par plusieurs implantologues et non des moindres dont Paul Mattout, Jean François Tulasne et bien d'autres.
N'oublions pas que les industriels ont leur part d'engagement dans cette prévention. Comment est-il possible en 2016 de ne pas disposer d'implants à surface usinée pour les patients dits à risque ? En effet, une fois la perte osseuse installée, un col en titane rugueux est pratiquement impossible à nettoyer quotidiennement.
Chaque fabricant d'implant se doit de mettre au plus vite à notre disposition une gamme d'implant présentant un col de 3-4 mm lisse, le reste du corps restant modérément rugueux afin de pouvoir enfin adapter notre thérapeutique implantaire au profil médico dentaire du patient concerné.

Conclusions

En définitive, c'est toute l'organisation de la pratique implantaire française qu'il faut revoir si on veut reprendre en mains une situation vraiment hors de contrôle actuellement. La découverte de l'ostéointégration est un événement majeur de l'histoire de la dentisterie. La pratique de cette implantologie moderne fut, à ses débuts, et sur les recommandations du Pr Brånemark lui-même, réservée à des praticiens parodontistes car il était alors évident qu'ils étaient les plus compétents et les mieux préparés à gérer les tissus péri-implantaires.

Aujourd'hui, cette pratique s'est banalisée jusqu'à la caricature et il paraît peu probable que cela puisse continuer encore longtemps de la sorte sans avoir à en payer chèrement le prix. C'est à chacun, dans son cabinet, de voir la réalité en face et de se demander si cela a un sens d'abandonner ses valeurs sur l'autel de la rentabilité de survie. Oui, le diagnostic et le traitement des parodontopathies sont un pré-requis du traitement implantaire. Oui, le chirurgien-dentiste a un rôle à jouer vis-à-vis de l'addiction tabagique mais pas seulement. Il doit intégrer l'implant dans sa pratique en ayant été correctement formé à cela et en ayant conscience des avantages et inconvénients d'un tel traitement en fonction du profil de chaque patient. Oui, la finalité de ces thérapeutiques est de donner le meilleur des soins possibles à nos patients qui sont au cœur de nos priorités. Oui, c'est comme cela que nous marquerons notre différence avec les comportements bassement mercantiles qui caractérisent les centres de santé actuels.
Enfin, c'est aux autorités de ce pays de comprendre qu'il faut faire évoluer le métier d'assistante dentaire en créant celui d'hygiéniste dentaire afin de faire face efficacement au défi de santé publique que représentera demain la péri-implantite. C'est notre rôle en tant qu'acteur majeur de la formation continue de mettre chacun devant ses propres responsabilités en lui donnant toutes les informations qui lui manquent, à l'instant où nous parlons, et nous espérons contribuer ainsi à faire évoluer les consciences des acteurs de la profession et des décideurs de ce pays.

Cycle de formation 2020
(sous l'égide de l'AUI, Paris Garancière)

Élaborer un plan de traitement : des cas simples aux cas complexes
(Parodontologie – Endodontie – Implantologie- Orthodontie – Prothèse)

Intervenants : Jacques Bessade, Joël Itic, Patrick Missika, Philippe Monsénégo
Avec la participation de Marie-Claude Tricot Blestel et Jean-Tves Cochet

Plus de 7 heures d'analyse de cas cliniques pluridisciplinaires et quotidiens.
Vous êtes invités à apporter vos cas pour une étude collégiale et interactive.

1ER DEGRÉ

Mercredi 29 avril, matin
- Présentation du cycle et objectifs
- La logique du plan de traitement : chronologie des différentes disciplines et organisation
- La première consultation : la demande du patient, l'examen clinique et radiologique.
- Diagnostic des différentes pathologies. Identifier les priorités, Identifier les objectifs.
- Aides au diagnostic : Modèles d'étude, analyse occlusale au quotidien, photographie, cire de diagnostic

Mercredi 29 avril, après midi
- Les facteurs de risque : médicaux, biologiques, anatomiques, fonctionnels, prothétiques et psychologiques
- Construction du projet thérapeutique et rédaction des devis
- Savoir travailler en équipe : avantages, implications et obligations
- Le devoir d'information et les consentements éclairés
- Travaux dirigés : étude d'un cas clinique et discussion du plan de traitement

Jeudi 30 avril, matin
- Maladies parodontales, diagnostic, prise en charge initiale dans le plan de traitement
- Extraire, conserver ou implanter, critères de décision
- Planification des extractions et gestion alvéolaire
- Diagnostic des pathologies endodontiques.
- Jusqu'où conserver les dents atteintes de pathologies endodontiques.
- Quand et pourquoi reprendre un traitement endodontique ?

Jeudi 30 avril, après midi
- Temporisation prothétique. Amovible, fixe, collé, scellé ?
- Avantages et inconvénients, critères de choix
- Troubles occlusaux et mise en condition neuro musculo articulaire.
- Travaux dirigés : étude de cas cliniques et discussion du plan de traitement

2E DEGRÉ

Mercredi 3 juin, matin
La réévaluation parodontale et la décision chirurgicale. Critères de choix thérapeutiques.
- Les indications de la chirurgie muco gingivale pré-prothétique et leur place dans le plan de traitement
- Place des traitements implantaires en omni-pratique, indications, contre-indications
- Reconstructions pré-implantaires. Comment les intégrer au plan de traitement ?
- Mercredi 3 juin, après midi
- La démarche implantaire : examen clinique et radiographique
- Planification prothétique et chirurgicale
- Quel timing dans le plan de traitement ?
- Le binôme praticien-implantologiste : les « règles du jeu »
- Travaux dirigés : étude de cas cliniques et discussion du plan de traitement

Jeudi 4 juin, matin
- Place de l'orthodontie dans le plan de traitement
- Place des aligneurs dans le plan de traitement de l'omnipraticien
- Stratégies prothétiques de l'édentement unitaire à l'édentement partiel
- Prise en charge de l'édenté total, étape par étape
- Gestion esthétique du secteur antérieur dans le plan de traitement
- Jeudi 4 juin, après midi
- Travaux dirigés : étude de cas cliniques et discussion du plan de traitement

AUI ASSOCIATION UNIVERSITAIRE D'IMPLANTOLOGIE

Renseignements & inscriptions : Annick Ligot, annick.ligot@univ-paris-diderot.fr
Montant de la formation : 2 000 €
-10 % aux lecteurs d'Aonews pour une inscription avant le 1er janvier 2020

PARU #013 OCT 2017

Patrice Margossian, Manon Vuillemin, Cécile Touitou, Gilles Philip, Stevie Pasquier

Restauration antérieure implantaire Le continuum chirurgico-prothétique

Patrice Margossian
Manon Vuillemin
Cécile Touitou
Gilles Philip
Stevie Pasquier
Marseille

Les restaurations du secteur antérieur représentent un défi de tout instant, tant du point de vue chirurgical que du point de vue prothétique. En effet, la visibilité des restaurations impose une obligation de résultat avec pour objectif la reconstruction *ad integrum* des tissus durs et mous qui vont entourer les futures prothèses.

Le projet prothétique

Il est impératif d'établir un projet prothétique dès le début du traitement afin, dans un premier temps, de pouvoir créer un agencement dentaire en harmonie avec les lèvres et le visage du patient puis, dans un second temps, de confronter ce projet avec l'anatomie gingivale et osseuse.
Ce projet doit tenir compte à fois des critères fonctionnels et esthétiques. Dans la situation clinique présentée, les dents étant en place, il est impossible de valider cliniquement la proposition de prothèse. Il est donc impératif d'être le plus rigoureux possible dans l'enregistrement et la transmission des données esthétiques et fonctionnelles afin que le prothésiste puisse travailler dans les meilleures conditions.

La partie esthétique comprend la prise de photos (intrabuccales, du sourire et du visage), puis l'enregistrement des plans de référence esthétiques par le système Ditramax. Ainsi, le prothésiste aura directement un plan horizontal (ligne bi-pupillaire) et un plan vertical (plan sagittal médian) marqués sur le modèle maxillaire **(Fig. 1)**. L'objectif est de permettre au prothésiste d'être dans une situation où il aura la sensation de travailler avec le patient face à lui. La partie fonctionnelle est, quant à elle, assurée par l'articulateur. Le montage est fait grâce à l'enregistrement d'un arc facial (Artex, Amann Girbach, Arseus-lab).

FIG. 1

Enregistrement des références esthétiques par le système Ditramax

La patiente présente ici une perte osseuse très marquée au niveau de ses centrales maxillaires, ainsi que sur la partie mésiale des latérales **(Fig. 2)**. Les centrales sont très mobiles et entourées d'une muqueuse inflammatoire suppurante **(Fig. 3)**. Cela indique la non-conservation des centrales et des latérales.
La demande thérapeutique est associée au souhait de la patiente de supprimer le diastème. Cette option permet de proposer un traitement par bridge supra-implantaire de 12 à 22 avec la mise en place de 2 implants au niveau des sites des latérales. Les 4 incisives maxillaires sont meulées sur le plâtre afin de mesurer l'incidence esthétique de la fermeture du diastème par l'élargissement des 4 dents.
Ce projet prothétique va guider toutes les étapes suivantes, tant chirurgicales que prothétiques, dans le concept de « régénération prothétique guidée ».

FIG. 2

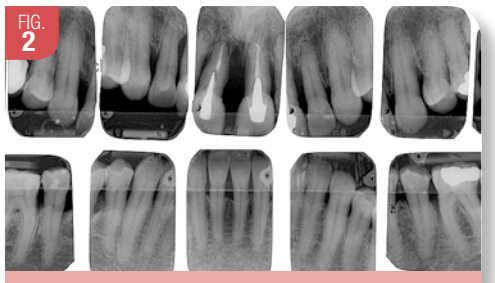

Situation radiologique initiale

FIG. 3

Situation intra buccale initiale

Assainissement et temporisation

Un sevrage tabagique est imposé à la patiente et une thérapeutique initiale parodontale est mise en place.

L'extraction des incisives est associée à une gestion préservatrice des alvéoles, afin de limiter le phénomène de résorption. Les 2 sites des centrales seront comblés par un biomatériau à résorption très lente (BioOss Geistlich) car ils se situent au niveau des intermédiaires de bridge. En revanche, les sites des latérales seront comblés avec une greffe allogénique (BioBank) pour leur intégration osseuse plus complète et plus rapide car il s'agit là des zones implantaires. Les 4 alvéoles sont fermées par 4 greffes épithélio-conjonctives circulaires prélevées dans la zone palatine, afin de préserver le volume tissulaire et protéger les greffons **(Fig. 4a, b)**.

FIG. 4A

FIG. 4B

Gestion des alvéoles d'extraction

La temporisation doit être obligatoirement fixe afin de ne pas comprimer la zone. Un bridge collé type TOBBI est réalisé grâce au positionnement l'ailette de fixation au niveau des zones palatines postérieures non concernées par l'occlusion **(Fig. 5a, b)**.

FIG. 5A

FIG. 5B

Temporisation grâce à un TOBBI

Reconstruction osseuse

La gestion des alvéoles d'extraction a permis de préserver un bon volume gingival. Une régénération osseuse guidée est réalisée pour reconstruire le volume osseux dans le but d'idéaliser la position des futurs implants. Une membrane résorbable (Bioguide, Geistlich) est utilisée pour recouvrir un greffon composé de 50 % d'os autogène et de 50 % de xénogreffe (BioOss). Une sur-correction verticale est volontairement appliquée afin de faciliter l'obtention des futures papilles gingivales. Le relâchement périosté permet une fermeture sans tension des tissus. Les parties cervicales des intermédiaires du bridge collé sont meulées pour éviter de comprimer le tissu greffé **(Fig. 6a, b, c)**.

FIG. 6A

FIG. 6B

FIG. 6C

Augmentation du volume osseux par ROG

Chirurgie implantaire

La pose de deux implants de petit diamètre (3,4 Axiom PX Anthogyr) est réalisée 8 mois après la greffe **(Fig. 7)**. Leur positionnement est aidé par l'utilisation d'un guide chirurgical artisanal. La temporisation est toujours réalisée avec le même bridge collé (TOBBI).

Activation des implants

À 5 mois post opératoire, la rotation de petits lambeaux pédiculés va permettre la mise en place des piliers tout en regonflant la muqueuse vestibulaire. 2 implants en sites de latérales ne sont jamais parallèles, voilà pourquoi il est important d'utiliser des piliers de prothèse transvissés type MUA. Ces piliers existent dans la gamme Anthogyr en 2 diamètres (4 mm et 4,8 mm), les petits diamètres seront toujours utilisés pour les sites de latérales afin d'être en adéquation avec le diamètre cervical de ces dents étroites. La hauteur des piliers est de 2 mm afin de ménager un espace par l'évasement anatomique qui sera réalisé par la prothèse **(Fig. 8)**. La mise en place des piliers définitifs le jour de la chirurgie d'activation évite les étapes de déconnexion/connexion sur l'implant, toujours très préjudiciables pour la stabilité du niveau osseux.

FIG. 7

Mise en place des implants PX 3.4 Anthogyr

FIG. 8

Mise en place de piliers MUA Anthogyr de petit diamètre (4 mm)

Les dents résine du bridge collé vont être récupérées pour être solidarisées à des composants transitoires en titane vissés sur les piliers. Ces composants auront, au préalable, été réduits en hauteur pour ne pas interférer avec l'occlusion, et recouverts d'une résine opaque pour masquer le métal **(Fig. 9)**. La solidarisation de la portion coronaire se fait directement en bouche, guidée par l'alignement esthétique des dents antérieures. La finition du travail de mise en forme de la résine et son polissage se fait en extrabuccal. Une attention particulière sera portée aux formes de contour trans-gingivales au niveau des implants, ainsi qu'aux compressions des intermédiaires, afin de créer les conditions nécessaires à l'obtention d'un joli festonnage gingival **(Fig. 10)**.

FIG. 9

Assemblage de la coque provisoire sur les composants transitoires transvissés

FIG. 10

Modelage des festons gingivaux grâce à la prothèse transitoire

Patrice Margossian, Manon Vuillemin,
Cécile Touitou, Gilles Philip, Stevie Pasquier

Réalisation de la prothèse d'usage

Après 2 mois de maturation tissulaire **(Fig. 11)**, une empreinte de la position des implants est enregistrée avec un poly-ether (Impregum 3m) **(Fig. 12)**. Cette empreinte va être coulée et préparée au laboratoire. La deuxième séance va servir à l'enregistrement des axes esthétiques via le système Ditramax. Le cadre du Ditramax est fixé sur la fourchette de morsure et l'axe bi-pupillaire, le plan sagittal médian et le plan de Camper sont enregistrés. Le modèle est alors repositionné sur la fourchette, puis marqué grâce au stylet.

FIG. 11

Modelage des festons gingivaux grâce à la prothèse transitoire

FIG. 12

Empreinte de position des implants et des tissus mous (Impregum 3M)

Un arc facial est également enregistré pour permettre le montage sur articulateur (Artex, Aman Girrbach). Après scannage des modèles, un wax-up virtuel (Exocad Simeda) est réalisé en prenant en compte le cahier des charges esthétique et fonctionnel. Le marquage du Ditramax apparaît sur la vision numérique du modèle et permet de positionner parfaitement la courbure incisive et la ligne inter-incisive. Ce projet virtuel va être imprimé en 3D (Simeda) pour une validation clinique. Cet essayage clinique est fondamental car il permet de valider à un coût très faible (celui d'une impression 3D) l'esthétique et la fonction avant même que l'armature ne soit réalisée **(Fig. 13)**. Ainsi, toute modification pourra être apportée à ce stade sans entraîner aucune conséquence économique ni technique.

FIG. 13

Essayage de l'impression 3D du projet

La validation du projet permet son utilisation sous forme numérique pour dessiner une armature dont les formes de contour assureront un parfait soutien de la céramique cosmétique. Comme dans toute restauration antérieure, le talent du céramiste sera un élément déterminant pour assurer une parfaite intégration esthétique d'apparence naturelle. Ici, le choix s'est porté sur une armature zircone, pour son excellente biocompatibilité, apte à optimiser la réponse tissulaire **(Fig. 14)**.

FIG. 14

Forme de contour du l'armature Zircone qui va assurer le soutien de la céramique cosmétique

Le système de rattrapage d'axe (0° à 25°) sur les vis de MUA permet de déporter, si cela est nécessaire, la portion vestibulaire de l'armature dans une situation plus palatine. Ceci afin de ménager plus d'espace pour la céramique vestibulaire et donc améliorer le résultat final **(Fig. 15a, b)**.

FIG. 15A

FIG. 15B

Sourire final

Conclusion

La gestion des secteurs antérieurs en implantologie représente toujours un défi. La reconstruction d'une composition dento-gingivale harmonieuse en accord avec le sourire et la face est obligatoire. Seule une parfaite maîtrise des techniques chirurgicales et prothétiques va permettre de rendre le résultat plus prédictible.

Bibliographie

1. *Horizontal ridge augmentation with a collagen membrane and a combination of particulated autogenous bone and anorganic bovine bone-derived mineral : a prospective case series in 25 patients. Urban IA, Nagursky H, Lozada JL, Nagy K. Int J Periodontics Restorative Dent. 2013 May-Jun ; 33 (3) : 299-307*
2. *Postextraction tissue management : a soft tissue punch technique. Jung RE, Siegenthaler DW, Hämmerle CH. Int J Periodontics Restorative Dent. 2004 Dec ; 24 (6) : 545-53.*

Toute la bibliographie est à retrouver sur
www.aonews-lemag.fr



Votre dîner idéal...
Être téléportée au mariage de mes parents (1963)... avec mes enfants !

Vos 3 films incontournables...
Autant en emporte le vent
Vertigo
Les uns et les autres

Vos 3 livres fétiches...
L'ombre du vent (Carlos Ruiz Safon)
Au bonheur des dames (Zola)
Au revoir là-haut (Pierre Lemaître)

Une chanson de votre vie...
I've got you under my skin (Sinatra)

Votre insulte favorite...
Enfoiré

Votre madeleine de Proust culinaire...
Le matz gebrach de ma grand-mère

Un héros... réel ou imaginaire...
Léonard (futur doyen) et Méliana (future bâtonnier) ☺☺

Salé ou sucré ?...
De plus en plus salé

Une passion, un hobby ?
Danser, danser, danser...

Sportif sur canapé... ou sur le terrain ?
La zumba sur canapé... difficile ☺

Vos vacances de rêve...
Du sable farineux, une mer chaude transparente... et du champagne !!

Accro au net... ou pas ?
Grave accro !!

Votre dernier coup de foudre ?
La soirée Flower Power (Ibiza)

Dans une autre vie vous seriez...
Meneuse de revue (sans jeu de mots !!)

Enfin, une adresse à recommander...
Splash ! (Port Van Gogh à Asnières), une ambiance riviera en bord de Seine

PARU 154 ancienne formule DÉC 2012

Camille Ravinet, Lucile Goupy, Chantal Naulin-Ifi

Votre dîner idéal réunirait...
Pelé
Charlie Chaplin
Einstein

Vos 3 films incontournables...
Les Temps Modernes
Tant qu'il y aura des hommes
L'aventure c'est l'aventure

Vos 3 livres fétiches...
Le grand Maulnes (A. Fournier)
Le mendiant de Jérusalem (E. Wiesel)
Le Zahir (P. Coelho)

Une chanson de votre vie...
Ma plus belle histoire d'amour
(Barbara)

Votre insulte favorite...
Sale con !

Votre madeleine de Proust culinaire...
Le sorgo

Un héros... réel ou imaginaire...
Zorro !

Salé ou sucré ?
Salé

Une passion, un hobby ?
Le cinéma et... filmer

Sportif sur canapé... ou sur le terrain ?
Les deux ! Volley, foot, tennis, ski

Vos vacances de rêve...
En catamaran,
autour d'îles paradisiaques,
avec ma famille et mes meilleurs amis

Accro au net... ou pas ?
Au net non, au smartphone oui

Votre dernier coup de foudre ?
L'Atelier des Lumières

Dans une autre vie vous seriez...
Pianiste

Enfin, une adresse à recommander
Sardegna a tavola
(1 rue de Cotte 75012 Paris)

Atteinte pulpaire des dents permanentes immatures (DPI) : quels biomatériaux pulpaires ?

Camille Ravinet
Lucile Goupy
Chantal Naulin-Ifi
Paris

L'atteinte pulpaire d'une dent permanente immature pose un véritable challenge thérapeutique : réaliser un soin pulpaire permettant la poursuite du développement radiculaire lorsque la pulpe est encore vitale (apexogénèse) ou induisant une fermeture apicale lorsque la pulpe est nécrosée (apexification).

Pour les dents immatures à pulpe vitale, devant l'absence de fermeture apicale et la présence de parois radiculaires divergentes, il est primordial de privilégier les traitements conservateurs de la vitalité pulpaire. C'est en effet, la conservation de la vitalité du tissu pulpaire qui permet l'édification physiologique de la racine. Les traitements entrepris peuvent être le coiffage pulpaire direct et la pulpotomie partielle (pulpotomie de Cvek) ou totale (cervicale) *(Aguilar et al. 2011).*

En cas de nécrose pulpaire, on observe l'arrêt de l'édification radiculaire et de l'apposition dentinaire sur les parois radiculaires. On note alors l'absence de structures anatomiques apicales, associée à un déficit de résistance radiculaire et coronaire *(Beslot et al. 2006)*. Les étapes du traitement endodontique de la dent permanente immature seront donc les mêmes que pour la dent permanente mature à l'exception près qu'une médication créant un environnement favorable à la formation de

SUNSTAR
GUIDOR®
parocline®2%
Gel pour usage dentaire

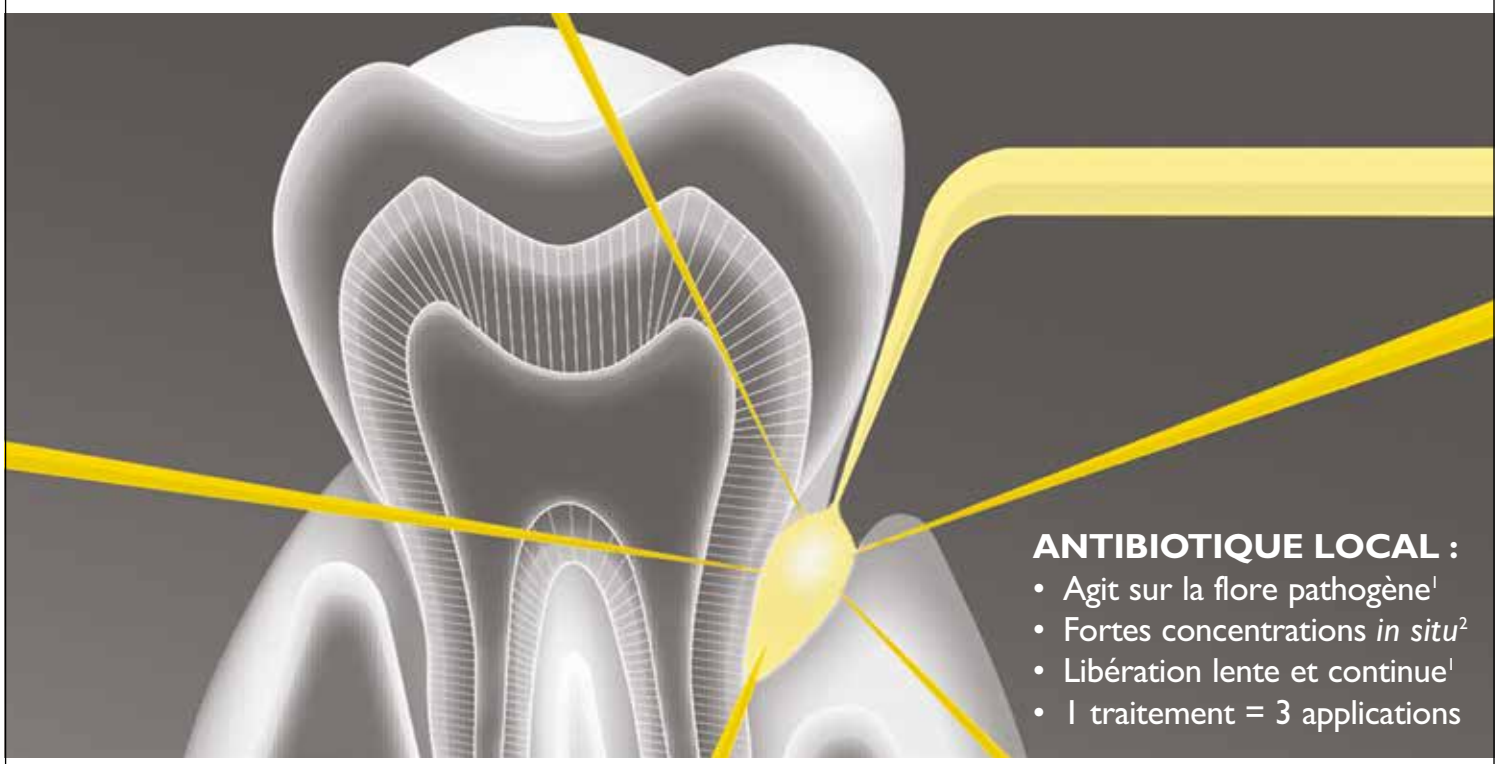

PAROCLINE® agit au cœur de la poche parodontale.

PAROCLINE® est indiqué dans le traitement antibactérien en complément des traitements mécaniques habituels des parodontites. Il convient de tenir compte des recommandations officielles concernant l'utilisation appropriée des antibactériens. Les recommandations de bonne pratique de l'ANSM (Juillet 2011) relative à la prescription des antibiotiques en pratique bucco-dentaire précise que "L'antibiothérapie par voie locale, à libération immédiate ou contrôlée, n'est pas indiquée en odontologie et en stomatologie en raison de la faiblesse du niveau de preuve en termes de bénéfice thérapeutique et d'une sécurité d'emploi problématique par risque de sélection de mutants résistants."Toute prescription d'antibiotique a un impact sur les résistances bactériennes. Elle doit être justifiée''.

DENOMINATION : PAROCLINE 2 %, gel pour usage dentaire. COMPOSITION QUALITATIVE ET QUANTITATIVE : *Pour une seringue :* Chlorhydrate de minocycline - Quantité correspondant à minocycline base : 10.0 mg. Excipients : hydroxyéthylcellulose, chlorure de magnésium, copolymère d'acrylates et de méthacrylates (EUDRAGIT RS), triacétine, glycérol. **FORME PHARMACEUTIQUE :** Gel pour usage dentaire. **DONNEES CLINIQUES :** *Indications thérapeutiques :* Traitement «antibactérien» en complément des traitements mécaniques habituels de la parodontose. Il convient de tenir compte des recommandations officielles concernant l'utilisation appropriée des antibactériens. *Posologie et mode d'administration :* Insérer le bout de l'applicateur dans les poches parodontales de chaque dent le plus profondément possible, avant l'administration d'une quantité suffisante de gel pour remplir les poches. Approximativement 25 mg de gel sont administrés dans les poches de 5 à 7 mm de profondeur. Le traitement commencera par des applications tous les 14 jours, jusqu'à un total de 3 ou 4 applications (4 à 6 semaines). Ensuite, les applications seront faites tous les 3 mois. *Contre-indications :* Allergie aux antibiotiques de la famille des tétracyclines. L'emploi de ce médicament doit être évité chez l'enfant de moins de 8 ans, en raison du risque de coloration permanente des dents et d'hypoplasie de l'émail dentaire. Grossesse et Allaitement (voir rubrique Grossesse et allaitement). Association avec les rétinoïdes (voir rubrique Interactions avec d'autres médicaments et autres formes d'interactions). *Mises en garde et précautions d'emploi :* Le brossage des dents, l'utilisation de bains de bouche ou de fil dentaire doivent être limités pendant les deux heures qui suivent l'application, ainsi que toute prise alimentaire. En raison de la possibilité de sensibilisation locale, la zone traitée devra être soigneusement observée. Si les signes et/ou les symptômes de sensibilisation (prurit, œdème, papules) se développent, il convient d'arrêter le traitement. Les précautions liées à l'administration systémique de minocycline doivent être prises en considération avant l'utilisation de ce médicament, en particulier : le surdosage expose à un risque d'hépato-toxicité ; la minocycline doit être utilisée avec précaution en cas d'insuffisance hépatique. En cas d'apparition d'éruption cutanée, de fièvre ou d'adénopathies, il convient d'arrêter le traitement (cf. Effets indésirables). **Des cas de syndrome d'hypersensibilité ont été rapportés avec la minocycline. Le risque de survenue et la sévérité de ces réactions semblent être plus élevés chez les patients de phototype foncé (phototype V-VI)** *Interactions avec d'autres médicaments et autres formes d'interactions :* ***Association contre-indiquée :*** *Rétinoïdes* (voie générale) : risque d'hypertension intra-crânienne. ***Associations faisant l'objet de précautions d'emploi :*** *Anticoagulants oraux :* augmentation de l'effet des anticoagulants oraux et du risque hémorragique. Contrôle plus fréquent du taux de prothrombine et surveillance de l'INR : adaptation éventuelle de la posologie des anticoagulants oraux pendant le traitement anti-infectieux et après son arrêt. *Sel, oxydes, hydroxydes de magnésium, d'aluminium et de calcium (topiques gastro-intestinaux) :* diminution de l'absorption digestive des cyclines. Prendre les topiques gastro-intestinaux à distance des cyclines (plus de 2 heures, si possible). Sels de fer (voie orale) : diminution de l'absorption digestive des cyclines (formation de complexes). Prendre les sels de fer à distance des cyclines (plus de 2 heures, si possible). **Problèmes particuliers du déséquilibre de l'INR :** De nombreux cas d'augmentation de l'activité des anticoagulants oraux ont été rapportés chez des patients recevant des antibiotiques. Le contexte infectieux ou inflammatoire marqué, l'âge et l'état général du patient apparaissent comme des facteurs de risque. Dans ces circonstances, il apparaît difficile de faire la part entre la pathologie infectieuse et son traitement dans la survenue du déséquilibre de l'INR. Cependant, certaines classes d'antibiotiques sont davantage impliquées : il s'agit notamment des fluoroquinolones, des macrolides, des cyclines, du cotrimoxazole et de certaines céphalosporines. *Grossesse et allaitement :* La minocycline passe dans le placenta et le lait maternel ; son emploi doit être évité chez les femmes enceintes ou celles qui allaitent (risque d'anomalie du bourgeon dentaire ou de dyschromie dentaire chez l'enfant). *Effets sur l'aptitude à conduire des véhicules et à utiliser des machines :* Les précautions liées à l'administration systémique de minocycline doivent être prises en compte, à savoir : attirer l'attention des conducteurs ou utilisateurs de machines sur les risques de sensations vertigineuses avec impression d'idéation ralentie. *Effets indésirables :* Irritation gingivale, douleur locale, ecchymose, œdème gingival, abcès dentaire. Diarrhée, douleur gastrique. Les syndromes suivants ont étés rapportés : Syndrome d'hypersensibilité consistant en une réaction cutanée (tel que éruption cutanée ou dermite exfoliative), éosinophilie et une ou plusieurs des manifestations suivantes : hépatite, pneumopathie, néphrite, myocardite, péricardite. Fièvre et lymphadénopathie peuvent être présentes. **(Cf. rubrique «Mises en garde et précaution particulières d'emploi»).** *Déclaration des effets indésirables suspectés :* La déclaration des effets indésirables suspectés après autorisation du médicament est importante. Elle permet une surveillance continue du rapport bénéfice/risque du médicament. Les professionnels de santé déclarent tout effet indésirable suspecté via le système national de déclaration : Agence nationale de sécurité du médicament et des produits de santé (ANSM) et réseau des Centres Régionaux de Pharmacovigilance – Site internet : www.ansm.sante.fr. *Surdosage :* En cas de surdosage, faire un lavage gastrique. Il n'existe pas d'antidote spécifique. **PROPRIETES PHARMACOLOGIQUES :** *Propriétés pharmacodynamiques :* **PRODUIT PROFESSIONNEL DENTAIRE - ANTIBIOTIQUE DE LA FAMILLE DES CYCLINES (A : Appareil digestif et métabolisme / J : Anti-infectieux).** La minocycline est un antibiotique de la famille des tétracyclines. Ce gel, de par son principe actif, la minocycline, a une activité antimicrobienne qui porte sur la majeure partie de la flore responsable des parodontites. **SPECTRE D'ACTIVITE ANTI-BACTERIENNE :** les concentrations critiques séparent les souches sensibles des souches de sensibilité intermédiaire et ces dernières, des résistantes : S ≤ 4 mg/l et R > 8 mg/l. La prévalence de la résistance acquise peut varier en fonction de la géographie et du temps pour certaines espèces. Il est donc utile de disposer d'informations sur la prévalence de la résistance locale, surtout pour le traitement d'infections sévères. Ces données ne peuvent apporter qu'une orientation sur les probabilités de la sensibilité d'une souche bactérienne à cet antibiotique. Lorsque la variabilité de la prévalence de la résistance en France est connue pour une espèce bactérienne, elle est indiquée entre parenthèses : **ESPECES SENSIBLES : Aérobies à Gram positif :** *Bacillus*, Entérocoque (40–80%), *Staphylococcus* méti-S, *Staphylococcus* méti-R* (70–80%), *Streptococcus A* (20%), *Streptococcus* B (80–90%), *Streptococcus pneumoniae* (20–40%), **Aérobies à Gram négatif :** *Branhamella catarrhalis, Brucella, Escherichia coli* (20–40%), *Haemophilus influenzae* (10%), *Klebsiella* (10–30%), *Neisseria gonorrhoeae, Pasteurella, Vibrio cholerae.* **Anaérobies :** *Propionibacterium acnes.* **Autres :** *Borrelia burgdorferi, Chlamydia, Coxiella burnetti, Leptospira, Mycoplasma pneumoniae, Rickettsia, Treponema pallidum, Ureaplasma urealyticum.* **ESPECES RESISTANTES : Aérobies à Gram négatif :** *Acinetobacter, Proteus mirabilis, Proteus vulgaris, Pseudomonas, Serratia.* *La fréquence de résistance à la méticilline est environ de 30 à 50% de l'ensemble des staphylocoques et se rencontre surtout en milieu hospitalier. Remarque : ce spectre correspond à celui des formes systémiques de la minocycline. Avec les présentations pharmaceutiques locales, les concentrations obtenues *in situ* sont très supérieures aux concentrations plasmatiques. Quelques incertitudes demeurent sur la cinétique des concentrations *in situ*, sur les conditions physico-chimiques locales qui peuvent modifier l'activité de l'antibiotique et sur la stabilité du produit *in situ*. *Propriétés pharmacocinétiques :* Les concentrations de minocycline dans le fluide gingival du sillon sont restées à des niveaux cliniquement efficaces pendant une durée minimum de trois jours après l'administration de 0.05 g de gel (1 mg de minocycline) dans les poches parodontales. Les concentrations sériques de minocycline après administration sous gingivale comme après administration orale de 0,5 g de gel (10 mg de minocycline), sont de l'ordre de 0.1 à 0.2 µg/ml. Ces concentrations sont plus faibles que celles observées après administration orale de 100 à 200 mg/jour de minocycline, doses utilisées en thérapeutique systémique. **DONNEES PHARMACEUTIQUES :** *Incompatibilités :* sans objet. *Durée de conservation :* 2 ans. *Précautions particulières de conservation :* A conserver entre + 2°C et + 8°C (au réfrigérateur). A conserver dans l'emballage extérieur d'origine et à l'abri de la lumière. *Nature et contenu du récipient :* 0,5 g de gel en seringue jetable (polypropylène) sous sachet (aluminium). Boite de 1 ou 3 seringue(s). *Précautions particulières d'élimination et de manipulation :* Un traitement préalable - détartrage et polissage radiculaire - est toujours conseillé ; il devra être le moins traumatique possible. La mesure de la profondeur moyenne des poches sera effectuée à l'aide d'une sonde parodontale. L'application du gel sera fait en dehors de la présence de la salive : l'isolement des dents est impératif. Une anesthésie pourra être nécessaire. **TITULAIRE DE L'AUTORISATION DE MISE SUR LE MARCHE :** SUNSTAR France - 55/63, rue Anatole France - 92300 LEVALLOIS-PERRET. **NUMERO(S) D'AUTORISATION DE MISE SUR LE MARCHE :** *339 125-4* : 0,5 g de gel en seringue jetable (polypropylène) sous sachet (Aluminium), boîte de 1. *360 940-5*; 0,5 g de gel en seringue jetable (polypropylène) sous sachet (Aluminium), boîte de 3. **DATE DE PREMIERE AUTORISATION / DE RENOUVELLEMENT DE L'AUTORISATION :** 28 juin 1995 / 28 juin 2010. **DATE DE MISE A JOUR DU TEXTE :** Décembre 2015. **CONDITIONS DE PRESCRIPTION ET DE DELIVRANCE :** Liste I. Réservé à l'usage professionnel dentaire. **EXPLOITANT DE L'AUTORISATION DE MISE SUR LE MARCHE :** CENTRE SPECIALITES PHARMACEUTIQUES - 76, avenue du Midi 63800 Cournon d'Auvergne. Médicament non remboursable et non agréé aux collectivités.

1. Satomi et al. Minocycline HCl concentration in periodontal pocket after administration of LS007. Journal of Japanese Society of Periodontology, 1987 ;29(3) :937-43 - 2. Résumé des caractéristiques du produit

SUNSTAR FRANCE 55/63, rue Anatole France - 92300 LEVALLOIS-PERRET - Tél. : 01 41 06 64 64 - Fax : 01 41 06 64 65 - www.guidor.com

19/04/666801 27/PM/004 - Avril 2019

Camille Ravinet, Lucile Goupy, Chantal Naulin-Ifi

tissus minéralisés dans la région apicale peut être mise en place afin d'induire une barrière apicale. Cette dernière peut être également obtenue mécaniquement par l'apport d'un biomatériau, avant la phase d'obturation canalaire définitive.

De quels biomatériaux disposons-nous aujourd'hui pour ces thérapeutiques ?

Un biomatériau a été défini à la conférence européenne de Chester en 1991 comme tout matériau non vivant utilisé dans un dispositif médical et visant à remplacer, ou traiter un tissu, un organe ou une fonction, et restant en place plus de 3 semaines (afin de le distinguer des médicaments).

L'hydroxyde de calcium

L'hydroxyde de calcium a été pendant des décennies le *gold standard* pour conserver la vitalité pulpaire en cas d'exposition pulpaire carieuse ou traumatique, pour induire la fermeture apicale d'une dent immature nécrosée, ou encore pour arrêter une résorption inflammatoire.
Ce produit peut être employé pur : la poudre est mélangée à de l'eau distillée stérile ou une solution anesthésique sans vasoconstricteur. De nombreuses préparations commerciales sont mises sur le marché : préparations durcissantes ou endocanalaires fluides.

Ce biomatériau est utilisé depuis de nombreuses années pour ses diverses propriétés :
- une action antiseptique et anti-inflammatoire *(Tronstad et al. 1981)* due à son pH fortement alcalin. Voisin de 12,4, il reste stable en solution aqueuse, mélangé à du sérum physiologique, il descend à 9,4 ;
- une action hémostatique, le calcium étant un des facteurs de la coagulation sanguine *(Heithersay 1975)* ;
- un effet anabolisant sur les tissus péri-apicaux contribuant à lutter contre les sérosités et les exsudats, dans le cadre du traitement des dents nécrosées *(Estrela et al. 1998)* ;
- une radio-opacité voisine de celle de la dentine.

Hydroxyde de calcium et apexogénèse

Matériau de référence depuis de nombreuses années, l'hydroxyde de calcium est utilisé dans le but d'obtenir une cicatrisation pulpaire et une réparation dentinaire. Il entraîne une nécrose superficielle de la pulpe exposée. Le tissu coagulé nécrosé va progressivement se calcifier et une barrière isolera la pulpe camérale. Le pH élevé prolonge l'effet antibactérien pendant la phase de différenciation cellulaire. Cependant ce matériau peut se dissoudre et laisser un espace vide entre la pulpe et la restauration, favorable à l'infiltration bactérienne. L'intégrité du pont dentinaire induit par l'hydroxyde de calcium n'est donc pas systématique et devra être contrôlée. Différentes formulations peuvent être utilisées : préparations extemporanées ou commerciales.
Lors de sa mise en place, il doit être délicatement posé sur la pulpe sans être foulé, évitant ainsi sa diffusion au sein du tissu pulpaire qui favoriserait le développement de calcifications secondaires internes.
Il n'est pas recommandé d'utiliser le Dycal®. Ce matériau contient de l'oxyde de zinc agressif pour le tissu pulpaire, et les résultats sont moins favorables.

Hydroxyde de calcium et apexification

Dès 1959, Granath décrit l'utilisation de l'hydroxyde de calcium pour obtenir la fermeture apicale *(Rafter 2005)*. Les thérapeutiques d'apexification avec ce biomatériau ont été codifiées par Franck en 1966 et Heithersay en 1975. Ce matériau a été recommandé pour ses propriétés antibactériennes *(Barthel et al. 1997)*, sa capacité à dissoudre les débris pulpaires nécrotiques *(Hasselgren et al. 1988)* et sa participation à l'induction de tissus minéralisés *(Javelet et al. 1985)*.

Pourtant son utilisation est actuellement discutée car elle présente de nombreux inconvénients : le traitement est long de par la nécessité de renouveler le matériau, ce qui requiert la coopération et l'assiduité du patient. De plus aucun consensus n'existe sur la périodicité de renouvellement du matériau. Son changement répété et la sollicitation réitérée de l'apex peuvent empêcher la formation de la barrière apicale *(Felippe et al. 2005)*. La durée du traitement a pour conséquence des modifications ultra-structurelles de la dentine des parois radiculaires, augmentant le risque de fractures *(Andreasen et al. 2002)*. Enfin, la fermeture apicale n'est pas toujours obtenue, le taux de succès variant dans la littérature de 74 % à 100 % *(Kirinons 2001, Domingues Reyes 2005)*.

Le MTA® (Mineral Trioxide Aggregate)

En 1993, après sa première description par *Lee et al.* dans la littérature dentaire, le MTA® est introduit comme matériau d'obturation *a retro* pour la chirurgie endodontique, afin d'obtenir un scellement apical. Ce matériau est composé d'une poudre constituée de fines particules hydrophiles contenant principalement des oxydes minéraux (silicates tricalciques, aluminates tricalciques, oxydes tricalciques et oxydes de silicate). De l'hydratation de cette poudre, dans une proportion 3 doses de poudre pour 1 dose d'eau stérile, résulte la formation d'un gel colloïdal qui se solidifie en moins de 3 heures.
Deux formulations existent : une poudre grise, et une poudre blanche mise sur le marché secondairement dans un souci esthétique, la première formulation entraînant des dyschromies de la couronne.

Le MTA® présente de nombreuses propriétés :
- son pH basique est de 10,2 après malaxage et atteint 12,5 après 3 heures et cette alcalinité reste constante après ce délai *(Torabinejad 1995)* ;
- le MTA® possède une action bactéricide, moindre que celle de CaOH2, qui est limitée aux bactéries anaérobies facultatives, n'ayant aucun effet sur les anaérobies strictes *(Torabinejad 1995, Estrela 2000)* ;
- il présente une faible cytotoxicité *(Keiser et al. 2000)* et une bonne biocompatibilité *(Torabinejad et al. 1995, 1997, Mitchell et al. 1999)* ;
- il est insoluble dans l'eau après la prise et présente une bonne résistance à la compression ;
- sa nature hydrophile et sa lente réaction de prise lui confèrent de bonnes propriétés d'étanchéité et de scellement ;
- sa radio-opacité (due à la présence d'oxyde de bismuth) est supérieure à celle de la dentine ;
- le MTA® a un pouvoir d'induction de tissus minéralisés, il favorise et stimule la régénération des tissus, tant pulpaires *(Tziafas et al. 2002)* que parodontaux *(Simon et al. 2007)*.

MTA® et apexogenèse

Depuis le milieu des années 1990, ce matériau est reconnu comme le matériau de référence pour les traitements conservateurs de la vitalité sur les dents permanentes immatures, surclassant l'hydroxyde de calcium *(Faraco et Holland 2001, Caceido et al. 2006, Deery, 2007, Nair et al. 2008, Matsuura et al 2019)*. Comme l'hydroxyde de calcium, le MTA® induit la formation d'un « pont dentinaire » quand utilisé en coiffage direct, pulpotomie partielle ou cervicale *(Pittford et al. 1996, Faraco et al. 2001, Andelin et al. 2003, Dominguez et al. 2003, Aeinehchi et al. 2003)*. Le MTA® promeut une croissance cellulaire in vitro plus rapide que CaOH2 *(Mitchell et al. 1999)*. Les études chez l'animal et l'humain ont montré que ce matériau stimule une barrière plus épaisse de nature identique à la dentine primaire *(Tran et al. 2019)*, une moindre inflammation et une plus grande habilité à maintenir la vitalité pulpaire *(Pitt Ford et al. 1996, Faraco et al. 2001)*. La barrière dentinaire est induite à son contact *(Bogen et al. 2008)*.
Le MTA® est supérieur à l'hydroxyde de calcium pour le coiffage pulpaire direct : 98 % de conservation pulpaire à 9 ans *(Bogen 2008)*. En ce qui concerne la pulpotomie partielle ou totale, la différence n'est pas statistiquement significative : 91 % pour CaOH2 et 93 % pour le MTA® *(Qudeimat et al 2007, Aguilar et Linsuwanont, 2011)*.
Le MTA® entraîne une dyschromie coronaire inesthétique, qui n'est pas grave en soi quand il s'agit du traitement d'une molaire mais qui pose un problème lorsque le traitement concerne une dent antérieure **(Fig. 1)**.

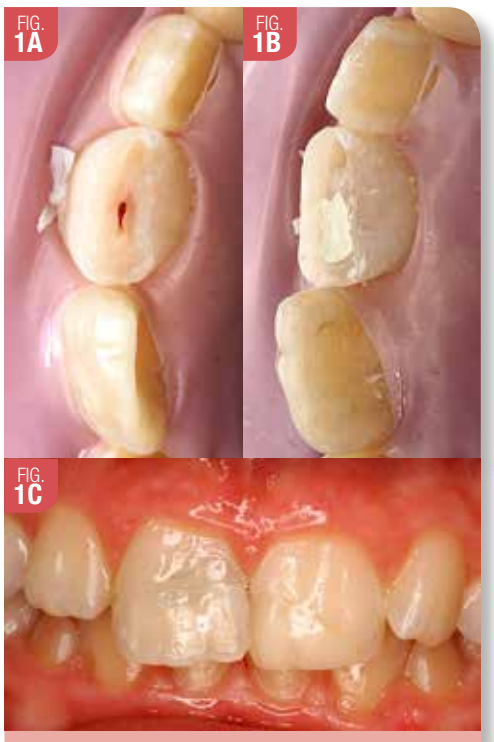

Dyschromie coronaire après une pulpotomie partielle au MTA® blanc.
a. Pulpotomie partielle - b. Mise en place du MTA® blanc
c. Dyschromie coronaire après recollage du fragment

Le MTA® et apexification

La technique consiste à mettre en place un bouchon de MTA® dans les 4 derniers millimètres apicaux, fermant ainsi l'apex et permettant l'obturation canalaire conventionnelle, créant ainsi un scellement rapide et étanche. Sa réaction de prise nécessite un environnement aqueux. Ainsi, la présence de sang ou d'humidité *(Torabinejad et al. 1995)* n'est pas incompatible.

Le MTA® est apporté au niveau apical à l'aide du MTA gun® (Dentsply) puis tassé avec des fouloirs endodontiques. Sa manipulation est délicate, sa maîtrise demande une certaine expérience et l'utilisation d'aides optiques est recommandée. Une boulette de coton stérile et humide est laissée dans le canal pendant au moins 3 heures (MTA® gris) et 5 à 12 heures pour le MTA® blanc. L'obturation à la gutta-percha peut être effectuée en 2 visites, voire en 1 visite *(Witherspoon et al. 2001)* diminuant ainsi le nombre de séances et le temps de coopération du patient. Ce matériau devient donc une meilleure alternative à l'hydroxyde de calcium pour la thérapeutique d'apexification.
Toutefois, en cas d'infection périapicale, et de suintement canalaire non endigué, le MTA® ne peut remplacer l'hydroxyde de calcium dans la phase initiale d'antisepsie et d'assèchement périapical. Dans ce cas précis, ces deux matériaux deviennent complémentaires.

La Biodentine™

La BiodentineTM est un ciment de la même classe que le MTA®. Ce matériau à base de silicate de calcium présente des propriétés physico-chimiques proches des dérivés du ciment Portland *(Saidon et al. 2003)* :
- au niveau biologique, il est parfaitement biocompatible *(Laurent et al. 2008)* et capable d'induire l'apposition de dentine réactionnelle épaisse et dense en stimulant l'activité des odontoblastes *(Goldberg et al. 2009)*, et de dentine réparatrice, par induction d'une différenciation cellulaire *(Shayegan et al. 2010)* ;
- l'induction de la minéralisation est identique et plus rapide que le MTA® *(Shayegan et al. 2010)* ;
- il s'agit d'un substitut dentinaire qui peut être mis en place au contact de la pulpe. Ce type de ciment est par définition résistant à la dégradation hydrique ;
- son temps de prise raccourci (9 à 12 mn) autorise soit la réalisation immédiate de la restauration coronaire d'usage *(Tran et al. 2008)*, soit sa mise « en fonction » directe au niveau intra-oral sans craindre sa détérioration ;
- contrairement au MTA®, la Biodentine™ n'entraîne pas de dyschromie.

Biodentine™ et apexogenèse

Ce matériau peut être utilisé pour toute thérapeutique de coiffage pulpaire **(Fig. 2)** ou de pulpotomie **(Fig. 3)**. Biodentine™ peut être maintenue en tant que matériau d'obturation transitoire pendant 6 mois, ce qui permet de s'assurer d'une bonne réponse pulpaire au traitement avant de réaliser la restauration coronaire définitive.

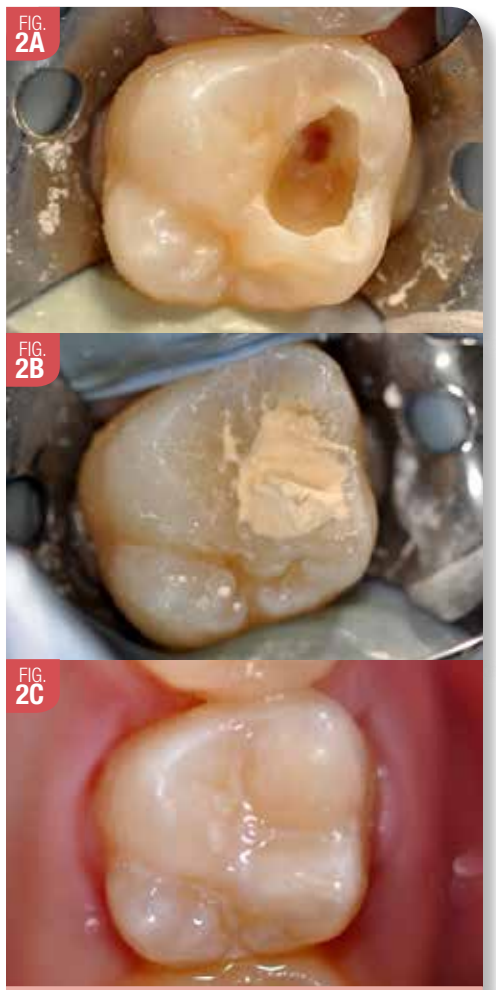

Coiffage direct avec Biodentine™
a. Effraction pulpaire après éviction de la lésion carieuse
b. Coiffage direct et remplissage de toute la cavité avec Biodentine - c. Restauration coronaire au composte réalisé dans la même séance

Camille Ravinet, Lucile Goupy, Chantal Naulin-Ifi

Le mélange de la poudre contenue dans une capsule et du liquide se fait pendant 30 s avec un vibreur. Le mélange obtenu est déposé sur l'exposition pulpaire à l'aide d'une spatule ou d'un porte amalgame réservé à cet effet. La cavité carieuse est alors remplie totalement.

Pulpotomie partielle avec Biodentine™ : a. Fracture coronaire avec exposition pulpaire - b. Pulpotomie partielle c. Mise en place de Biodentine™ - d. Restauration coronaire au composite

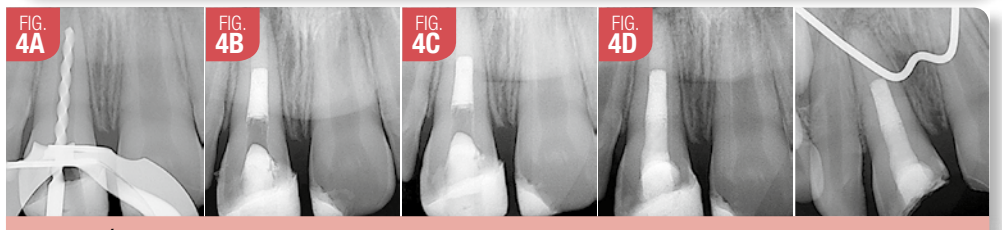

a. Évaluation de la longueur de travail - b. Mise en place du bouchon apical de Biodentine™ *(Pr P. Machtou)* c. Radio de contrôle à 1 mois post opératoire - d. Radio de contrôle à 3 mois après obturation définitive à la gutta percha

Biodentine™ et apexification (Fig. 4)
Le bouchon de Biodentine™ doit être déposé à l'apex sur une épaisseur de 4 mm de manière identique au MTA®. Toutefois ce matériau demande une dextérité particulière pour la thérapeutique d'apexification de par son durcissement rapide qui autorise alors une obturation canalaire en une seule séance. Tout comme pour le MTA®, il est nécessaire d'obtenir l'assèchement du canal avant de réaliser l'obturation définitive.

Quels biomatériaux en 2019 ?

La préservation maximale du tissu pulpaire est une évidence clinique aujourd'hui et doit être mise en œuvre selon des protocoles rigoureux *(European Society of Endodontology 2019)*.
Le WhiteProRoot®MTA est devenu le gold standard dans les procédures d'apexogénèse *(Matsuura et al. 2019, Paula et al. 2018, Paula et al. 2019)*. De nombreuses études récentes montrent des résultats significativement comparables entre la Biodentine™ et le MTA® *(Awawdeh et al. 2018, European Society of Endodontology 2019, Matsuura et al. 2019, Paula et al. 2018, Paula et al. 2019, Tran et al. 2019)*, voir une meilleure réponse biologique de la pulpe traitée par la Biodentine™ *(Paula et al. 2019, Yaemkleebbua et al. 2019)*. Des études ont également été publiées proposant de nouveaux matériaux ayant des résultats prometteurs pour le coiffage pulpaire : Emdogain® (protéines de la matrice amélaire) *(Matsuura et al. 2019, Paula et al. 2018, Youssef et al. 2019)* et TotalFill®BC RRM™ (biocéramique) *(Kamal et al. 2018)*, ou de nouvelles techniques comme la pré-irradiation de la pulpe exposée au laser à CO2 avant l'application du matériau de coiffage pulpaire *(Suzuki et al. 2019)*. Ces matériaux nécessitent des études plus approfondies.

La régénération pulpaire : une alternative possible à la thérapeutique d'apexification ?

Néanmoins à l'heure actuelle, nous pourrions paraphraser l'article de Huang en 2009 : « *Apexification : le début de la fin* ». En effet, une nouvelle thérapeutique pour les dents nécrosées se profile : la régénération.
La mise en évidence de cellules-souches pluripotentes dans la pulpe des dents adultes *(Gronthos et al. 2000)* puis temporaires *(Miura et al. 2003)*, ainsi que dans la papille dentaire apicale des dents immatures *(Huang et al. 2008)* est à l'origine d'une approche prometteuse mais encore à valider concernant le traitement des dents immatures infectées. Cette méthode fait appel au potentiel réparateur des cellules de la papille dentaire, par le biais d'une revascularisation du canal après une surinstrumentation apicale délibérée *(Machtou 2010)*. Lors de la première séance, le canal est désinfecté. Lors de la seconde visite, un saignement est créé qui envahit le canal. Le caillot sanguin est alors recouvert avec du MTA® ou la Biodentine™ et la cavité d'accès obturée de manière étanche. Ce traitement permet non seulement l'apexogenèse, mais également l'épaississement des parois radiculaires.

Le futur après 2019 : aura-t-on encore besoin d'un biomatériau ?

Les pulpotomies cervicales ne permettent pas de conserver un tissu pulpaire au niveau caméral. Des études très récentes proposent un nouveau protocole de régénération de ce complexe dentino-pulpaire. Après l'exérèse de la pulpe camérale, des facteurs de croissance sont déposés au contact de la pulpe radiculaire vivante. Cela activerait la prolifération et la différenciation des cellules-souches présentes dans le tissu pulpaire résiduel *(Morotomi et al. 2019)*.

Conclusion

Les thérapeutiques d'apexogénèse sur dent permanente immature ont un taux de succès élevé. Actuellement, les indications de la conservation de la vitalité pulpaire sont élargies aux dents permanentes matures.
Le MTA® et la Biodentine™ sont aujourd'hui considérés comme des matériaux de choix. De nouveaux matériaux et de nouveaux protocoles se profilent mais des études cliniques plus avancées sont nécessaires.

Bibliographie

1. *Aeinehchi M, Eslami B, Ghanbariha M, Saffar AS. Mineral trioxide aggregate (MTA) and calcium hydroxide as pulp-capping agents in human teeth : a preliminary report. Int Endod J. 2003 Mar ; 36 (3) : 225-31.*
2. *Andelin WE, Shabahang S, Wright K, Torabinejad M. Identification of hard tissue after experimental pulp capping using dentin sialoprotein (DSP) as a marker. J Endod.* 2003 ; 29 : 646 – 50

Toute la bibliographie est à retrouver sur **www.aonews-lemag.fr**

DENTAPEN

VOS ANESTHÉSIES
REPRODUCTIBLES ET **SANS EFFORT**

Prix de l'INNOVATION
Finaliste
ADF

PRISE **SERINGUE**

PRISE **STYLO**

VENEZ L'ESSAYER
A L'ADF
ATELIERS DE
DÉMONSTRATION
PERMANENTS

• STAND SEPTODONT 1M03 •

Seringue électronique
pour l'anesthésie dentaire

Septodont - 58, rue du Pont de Créteil - 94107 Saint-Maur-des-Fossés Cedex
Tél. : 01 49 76 70 02 - Fax : 01 49 76 70 78 - www.septodont.fr

Dispositif médical de Classe IIa réservé à l'usage professionnel dentaire, non remboursé par les organismes d'assurance maladie au titre de la LPPR. Organisme certificateur CE2460 DNV GL NEMKO Presafe AS. Fabricant : Juvaplus SA - Maladière 71C, - CH-2002 Neuchâtel - Suisse. Lire attentivement les instructions d'utilisation figurant sur la notice ou l'étiquetage avant toute utilisation.

Service Communication France - 0051D - Janvier 2019

septodont

Nouvelle suite DTX Studio ™

Un seul écosystème pour connecter tous vos périphériques numériques, du début à la fin des traitements.



DTX Studio™ Clinic
Gérez et obtenez les données d'imagerie de votre cabinet plus facilement grâce à l'apprentissage d'un seul logiciel.

DTX Studio™ Lab
Grâce aux protocoles intuitifs de DTX Studio Lab, conceptualisez vos prothèses finales.

Pour plus d'informations rendez-vous sur le site internet **www.kavo.com/fr**

Dispositif Médical (DM) Classe IIb pour soins dentaires, réservé aux professionnels de santé, non remboursé par la Sécurité Sociale. Lisez attentivement les instructions figurant sur la notice ou sur l'étiquetage avant toute utilisation. L'ensemble des produits présentés sur ce document est fabriqué par la société PaloDEx Group Oy / Dental Imaging Technologies Corporation- Organisme notifié: 0537/0413 - Date de parution Septembre 2019.

Racine fracturée : racine à extraire ? Apport de l'endodontie à l'implantologie

Cecilia Bourguignon
Paris

Introduction

Le dogme dit que les racines fracturées sont pratiquement toujours condamnées à être extraites. La mode, quant à elle, pousse à proposer rapidement au patient un implant pour remplacer sa racine fracturée. Est-ce bien raisonnable ? N'existe-t-il pas des situations où les racines fracturées peuvent être conservées ? Ou leur durée de vie prolongée ? Ne pouvons-nous pas agir autrement afin de conserver les racines le plus longtemps possible ? Dans le cadre global de la durée de vie des patients, il est indéniablement avantageux de cumuler les taux de succès des techniques de conservation des dents naturelles dans un premier temps, puis le taux de succès des implants plus tard : brûler les étapes est une mauvaise stratégie. Ajouté à cela, du fait que les implants se comportent comme des dents ankylosées et ainsi se placent en infra-position au fur et à mesure de la croissance résiduelle chez les adultes *(Bernard et al. 2004 ; Thilander et al. 2001 ; Oesterle and Cronin 2000)*, il est clairement préférable d'implanter le plus tard possible *(Heij et al. 2006 ; Andreasen et al. 2007)*. De plus, la pose d'implants chez les enfants ou adolescents est contre-indiquée. Il est donc nécessaire de faire le maximum pour conserver une dent fracturée le plus longtemps possible.

Les différents types de fractures radiculaires

Les fractures radiculaires impliquent la dentine, le cément et parfois la pulpe dentaire. Elles sont souvent classifiées succinctement en fractures horizontales ou verticales, mais en détaillant on s'aperçoit que plusieurs cas de figure peuvent se présenter.
Les fractures radiculaires peuvent être :
- horizontales (obliques ou transversales) : du tiers apical, du tiers moyen ou du tiers cervical ;
- verticales (longitudinales) ;
- sur dent intacte ou sur dent traitée endodontiquement ;
- fractures radiculaires avec fracture coronaire associée (fracture corono-radiculaire)
- fractures sur dent monoradiculée ou pluriradiculée ; antérieure ou postérieure.

L'approche thérapeutique et forcément distincte pour chacun de ces cas de figure. Certaines fractures radiculaires peuvent s'avérer complexes à gérer, car le plus souvent un traitement multi-disciplinaire est nécessaire. Le sujet étant vaste, cet article s'attachera essentiellement à examiner le cas de dents présentant des fractures radiculaires horizontales, et abordera les fractures corono-radiculaires, ainsi que la possible conservation de ces dents.

Les fractures radiculaires dites « horizontales »

La fréquence des fractures radiculaires horizontales oscille entre 0,5 % et 7 % des traumatismes dentaires selon les différents auteurs. Elles sont souvent causées par un impact frontal lors de bagarres, de coups avec des objets ou de chutes. Les fractures radiculaires « horizontales » sont des fractures transversales

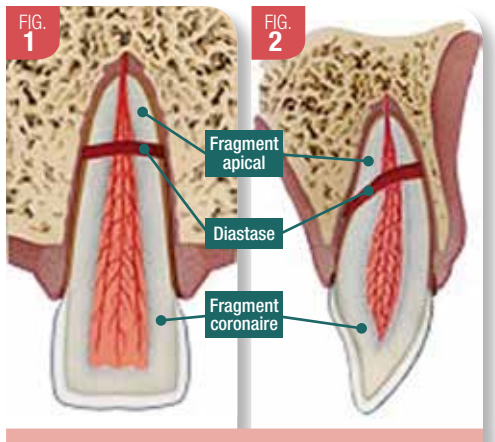

Fig. 1 : Schéma d'une fracture radiculaire dite horizontale (ou oblique ou transversale) du tiers apical. Vue vestibulo-palatine.

Fig. 2 : Schéma de la même fracture que dans la Fig. 1, mais en vue mésio-distale. Remarquer que le trait de fracture, qui semblait horizontal dans la Figure 1, est en réalité oblique. Ce cas de figure est fréquent.

Schéma courtoisie du Dr J. Andreasen

qui sont en réalité le plus souvent obliques. Le trajet du trait de la fracture est souvent irrégulier. Elles sont fréquemment dénommées « intra-alvéolaires » et selon cette définition, le trait de fracture reste non-exposé au milieu buccal. Néanmoins, ce terme est insuffisant pour décrire les fractures horizontales, puisqu'il existe des fractures intra-alvéolaires verticales. Les fractures horizontales surviennent rarement sur les dents immatures dont la pulpe est vitale. Plus le trait de fracture est cervical, plus le fragment coronaire tend à se déplacer. Le fragment apical, quant à lui, est difficilement délogé.

À l'examen clinique, la dent fracturée pourra se montrer mobile, ainsi que déplacée ou extrudée, simulant une luxation de la dent en entier, alors qu'en réalité, seul le fragment coronaire est luxé. Si la fracture s'est produite au niveau du tiers apical de la racine, la mobilité de la dent tend à être normale.

> Une fracture radiculaire peut facilement passer inaperçue cliniquement et radiographiquement

Une fracture radiculaire peut facilement passer inaperçue cliniquement et radiographiquement. Pour éviter des erreurs de diagnostic, il est conseillé de prendre au moins 4 clichés radiographiques : trois radiographies péri apicales avec des incidences horizontales distinctes (45°, 90° et 110°), et une radiographie occlusale (IADT Guidelines 2012). La prise des radiographies doit être standardisée, de façon à pouvoir les comparer aux futures radiographies de suivi. L'examen type scanner ou cône beam peut également apporter des informations complémentaires *(Tsukiboshi 2006)*.

Quel traitement d'urgence pour la dent fracturée « horizontalement » ?

Dans un premier temps, le traitement de ces fractures radiculaires consiste à repositionner les fragments déplacés aussi près que possible l'un de l'autre et à les réaligner. Le fragment coronaire peut être géré comme s'il s'agissait d'une dent immature luxée. Quelquefois, les fragments ne peuvent être complètement repositionnés, surtout si le laps de temps entre le trauma et le traitement est trop long, de plus de 24 heures. Si la dent ne gêne pas l'occlusion et si le praticien suspecte que l'acte de repositionnement sera plus traumatogène que bénéfique, il peut s'avérer préférable de s'abstenir et d'accepter en l'état la nouvelle position de la dent fracturée.

Des études montrent que les chances de réparation des racines fracturées sont équivalentes pour les fractures du tiers cervical, moyen et apical, à condition que le repositionnement et la contention aient été correctement réalisés *(Zachrisson and Jacobsen 1975 ; Jacobsen and Zachrisson 1975)*. Toutefois, si la fracture radiculaire cervicale se situe coronairement ou au niveau de la crête osseuse marginale et s'il y a communication entre le trait de fracture et le milieu buccal, le pronostic est plus sombre. Selon l'âge du patient et le degré de maturité de la dent (adulte), il peut éventuellement être indiqué d'extraire le fragment coronaire et d'envisager une élongation coronaire ou l'extrusion orthodontique de la racine en vue de réaliser une couronne. Si le patient est jeune et la dent immature, il est préférable d'avoir une approche plus conservatrice. En cas de doute, il est préférable qu'aucun acte ne soit effectué dans l'urgence.

Dans un deuxième temps, une contention flexible est mise en place et laissée pendant 4 semaines *(IADT Guidelines 2012 ; Andreasen et al. 2004)*. Contrairement au dogme, il semble que les contentions flexibles soient préférables aux contentions rigides dans les cas de fractures radiculaires horizontales. L'idéal est que la contention soit passive. Si la fracture est localisée dans le tiers cervical, il peut s'avérer bénéfique de stabiliser la dent pendant plus longtemps, jusque 4 mois environ *(IADT Guidelines 2012)*, surtout si le fragment coronaire est mobile. Après la période de contention, les suivis, indispensables, devront être réalisés à 1, 2,4, 6 et 12 mois puis annuellement pendant au moins 5 ans. Les suivis devront inclure la prise de radiographies, un examen clinique et des tests de sensibilité pulpaire. Il pourra s'avérer nécessaire d'instituer le traitement endodontique.

La bonne gestion de l'urgence exige un diagnostic précis, ainsi qu'une prise de décision rapide pour un plan de traitement personnalisé, sur mesure et adapté au patient. Néanmoins, si le praticien ne gère que très rarement des cas de fractures radiculaires, il peut se sentir désarçonné pour décider du meilleur traitement. Comme il est dit plus haut, il est préférable qu'aucun acte ne soit effectué dans l'urgence. Le traitement sera alors entrepris un peu plus tard, lorsque le praticien aura pris le temps de se renseigner et de réfléchir à la stratégie la plus adaptée, sans commettre d'acte irréversible nuisible au patient.

Si la fracture n'a causé aucun déplacement (luxation) du fragment coronaire, aucun traitement n'est à réaliser. Néanmoins, les suivis radiographiques et cliniques incluant les tests de sensibilité pulpaire sont indispensables, comme pour tout type de fracture horizontale. Ceci en vue de détecter toute éventuelle complication post-traumatique telle que par exemple nécrose et infection pulpaire ou survenue de résorptions radiculaires. Les patients doivent être prévenus de l'importance de ces suivis.

Est-il possible d'obtenir la réparation d'une fracture « horizontale » ?

Il peut y avoir réparation des dents présentant une fracture radiculaire horizontale.
La réparation peut se faire de trois façons :
- réparation par interposition de tissu calcifié : les fragments sont très proches, tendent à fusionner, bien que souvent le trait de fracture reste identifiable ;
- réparation par interposition de tissu conjonctif : les fragments semblent séparés par une fine ligne radio claire et les angles fracturés s'arrondissent progressivement. Un nouvel espace desmodontal se crée ;
- réparation par interposition de tissu osseux et conjonctif : radiologiquement, les deux fragments se retrouvent séparés par un pont osseux et par un ligament parodontal normal qui entoure les deux fragments.

Il peut aussi y avoir aussi non-réparation, auquel cas il y a interposition de tissu inflammatoire entre les fragments. Radiologiquement, un écart entre les fragments est visible, ainsi qu'une radio clarté au niveau du trait de fracture. Ceci est dû à la nécrose et à l'infection pulpaire du fragment coronaire.

Les facteurs qui influencent la réparation des fractures radiculaires sont :
- l'âge du patient, stade de développement radiculaire, diamètre du canal au niveau du trait de fracture, mobilité du fragment coronaire ;
- le degré de déplacement du fragment coronaire. Plus il est élevé et plus grande est la mobilité, moins bon sera le pronostic ;
- les racines des dents immatures se fracturent rarement, mais si cela se produit le pronostic est bon *(Andreasen et al 2004 ; Jacobsen 1976)* ;

La qualité du traitement d'urgence est fondamentale pour favoriser la réparation. Le pronostic est meilleur si le traitement d'urgence est réalisé rapidement après le trauma, avec la réduction la plus proche possible entre les fragments et la pose d'une contention flexible pendant 4 semaines (Andreasen et al 2004 ; Diangelis et al. 2012).

Quel traitement endodontique pour la dent fracturée « horizontalement » ? Est-il toujours nécessaire ?

Il n'est pas toujours nécessaire d'instituer le traitement endodontique de ces dents. La pulpe des dents fracturées peut soit survivre, soit se nécroser et s'infecter. Il peut aussi y avoir revascularisation de l'espace pulpaire à partir des tissus environnants, ainsi que calcification pulpaire (oblitération canalaire). La pulpe du fragment coronaire est souvent plus affectée que le fragment apical par le traumatisme, surtout s'il y a eu luxation du fragment coronaire. Il est rare que la pulpe du fragment apical se nécrose ; elle tend plutôt à se calcifier *(Zachrisson and Jacobsen 1975 ; Jacobsen and Zachrisson 1975 ; Andreasen et al. 1989)*.

Cecilia Bourguignon

Plusieurs auteurs suspectent que la pulpe joue un rôle important dans la réparation des fractures radiculaires. Cvek observe dans ses études de 2001 et 2004 et notamment dans son étude de 2008, la formation fréquente de tissu calcifié au niveau du site fracturé. Il attribue cela au relargage de signaux chimiques par les tissus lacérés et fracturés. Ces signaux irriteraient les cellules pulpaires, les stimuleraient à se différencier afin de produire un tissu de réparation calcifié qui contribuerait à fermer l'espace inter-fragments (diastase) et à fusionner les fragments.

Le traitement endodontique du fragment coronaire devra être institué seulement s'il existe des signes et symptômes de nécrose et d'infection pulpaire. En leur absence, il convient d'attendre et réaliser des séances de suivi. Le traitement endodontique ne sera entrepris que si la dent ne répond toujours pas aux tests de sensibilité thermique et électrique après 3 mois et si les radiographies montrent une radio clarté en regard du trait de fracture et/ou des signes de résorption inflammatoire.

Éventualités thérapeutiques

Traitement endodontique du fragment coronaire exclusivement. C'est en général un traitement endodontique d'apexification de ce fragment qui est nécessaire, puisque « le nouvel apex » appartenant au fragment coronaire sera « ouvert » à l'instar d'une dent immature. La limite apicale de ce fragment pourra être délicate à déterminer du fait de la nature oblique et irrégulière du trait de fracture. Les dépassements à la gutta-percha ou au ciment endodontique tendent à nuire à la réparation et doivent être évités. L'apexification peut être réalisée à l'hydroxyde de calcium, au MTA (mais celui-ci pose des problèmes de coloration dentaire, que ce soit en version grey ou white) ou à la Biodentine®, bien que peu d'études aient été réalisées pour cette indication jusqu'à ce jour. De nouveaux matériaux, les bio céramiques, sont à l'étude.

Concernant le pronostic du traitement endodontique, *l'étude de Cvek et al.* en 2008 portant sur le taux de survie de 534 incisives présentant des fractures radiculaires horizontales est utile. Le taux de réparation de 95 dents après le traitement endodontique était de 79 %, donc élevé. Il ajoute que ce résultat contribuait vraisemblablement au taux élevé de survie rencontré pour l'ensemble des dents fracturées de l'étude. Le taux de réparation était par ailleurs comparable à celui relaté dans d'autres études *(Cvek 1974 ; Jacobsen and Kerekes 1980 ; Cvek et al. 2004).*

Traitement endodontique du fragment coronaire associé à l'exérèse du fragment apical. Cette approche est indiquée seulement dans les rares cas de persistance de signes et symptômes qui suggèrent la non-réparation, même après que le traitement endodontique du fragment coronaire ait été effectué.

Traitement endodontique des fragments coronaires et apical simultanément. Cette modalité de traitement est injustifiée et ne présente pas d'intérêt. Il est pratiquement impossible d'obtenir de bons résultats.

Dépose du fragment coronaire et traitement du fragment apical. Cette modalité de traitement est parfois indiquée dans les cas où le trait de fracture est très cervical et où il y a communication entre lui et le milieu buccal. Elle peut aussi être indiquée si le fragment coronaire est excessivement mobile ou dans les cas de fractures dites « corono-radiculaires ».

Pronostic des dents avec fracture radiculaire « horizontale » : sont-elles fatalement destinées à être extraites et remplacées par des implants ?

Les dents fracturées horizontalement peuvent présenter certaines complications. Le taux de nécrose pulpaire serait de 20 à 40 % selon l'âge du patient, d'oblitération canalaire de 69 à 73 % et de résorption radiculaire de 60 % selon un récapitulatif réalisé par *Andreasen et al. en 2004* en se fondant sur plusieurs études. D'où l'importance des suivis en vue de détecter et gérer précocement les complications.

Il faut noter que des résorptions de surface (internes ou externes) qui tendent à arrondir les angles de la surface radiculaire peuvent parfois apparaître au niveau de la zone fracturée. Mais elles sont transitoires, réversibles et s'interrompent spontanément. Aucun traitement n'est nécessaire. Le pronostic et le traitement des dents fracturées sont fortement conditionnés par l'existence ou pas d'une communication avec le milieu buccal. Le degré de mobilité est également important *(Cvek 2002).*

Les statistiques tous paramètres confondus portant sur le taux de survie à long terme de 534 dents fracturées horizontalement révèlent un taux de survie de 80 % (425 dents) et un taux d'extraction de 20 % (109 dents). Le taux de survie était élevé pendant toute la durée de la période observée de l'étude (de 1959 à 1995, soit 36 ans). Les dents présentant le taux d'échec le plus élevé (70 % sur 77 dents) étaient les dents présentant des fractures strictement cervicales. En excluant ces dernières, la fréquence de survie augmentait et passait à 88 % *(Cvek et al. 2008).*

Selon *l'étude d'Andreasen et al. en 2012* portant sur le taux de survie de 492 dents fracturées, le facteur essentiel conditionnant la perte de dents était le niveau du trait de fracture. Les taux de survie à 10 ans étaient de 89 % pour les fractures apicales, de 78 % pour les fractures du tiers moyen, de 67 % pour les fractures du tiers moyen-coronaire et de 33 % pour les fractures cervicales. La perte de dents était liée à des complications pulpaires, à la survenue d'un nouveau traumatisme ou à la mobilité excessive surtout dans les cas de fractures cervicales. Toujours d'après cette étude, quand la réparation s'était faite par interposition de tissu calcifié (fusion des fragments) il n'y avait pas de perte de dents, indépendamment du niveau du trait de fracture. Le taux de survie à long terme des dents fracturées était fortement lié au type de réparation ainsi qu'à l'emplacement du trait de fracture *(Andreasen et al. 2012).* Les fractures cervicales réparées sans interposition de tissu calcifié étaient plus à risque du fait

de leur plus grande mobilité. Il est suggéré qu'elles sont aussi plus sujettes à être luxées lors d'un trauma secondaire (Andreasen et al. 2012). Bien qu'aucune étude n'ait été menée sur ce sujet, les contentions linguales du type orthodontique ou parodontal devraient se montrer utiles dans le but de stabiliser ces dents fracturées et mobiles. Concernant les risques de perte osseuse, Andreasen observe qu'ils sont minimes même dans les cas de réparation incertaine. Il conseille d'attendre 3 à 4 ans avant d'éventuellement prendre une décision plus radicale d'extraction, car souvent il y a réparation dans ce laps de temps.

Dans une deuxième étude publiée en 2012, Andreasen compare le taux de mobilité de 44 incisives fracturées avec celui de dents contrôles non-fracturées en utilisant un Parodontomètre de Mühlemanns. Ce dispositif mesure l'excursion dentaire quand la dent reçoit un impact frontal et palatin d'une force de 100 g. Il constate qu'avec l'âge il se produit une diminution physiologique de la mobilité, visible aussi bien pour les dents contrôles que pour les dents fracturées. Il constate aussi que, bien qu'initialement dans les 3 premiers mois à 1 an il y ait une augmentation de la mobilité (plus accentuée dans les cas de fractures réparées par interposition de tissu conjonctif que dans les cas d'interposition par tissu calcifié), celle-ci tendait à diminuer au cours des 10 années de durée de l'étude.

En résumé, le pronostic des dents fracturées horizontalement est plutôt bon. Il semble donc injustifié d'avoir recours à des méthodes de traitement plus radicales trop tôt, sans avoir laissé le temps à la réparation de se faire. Les dents fracturées horizontalement ne sont donc pas systématiquement destinées à être remplacées par des implants.

Exemples cliniques de fractures « horizontales »

Cas 1 : Fracture radiculaire horizontale du tiers moyen avec luxation du fragment coronaire

Garçon âgé de 9 ans ayant subi un choc 1 mois avant, lequel a provoqué une fracture radiculaire de # 11 avec luxation du fragment coronaire. Un repositionnement du fragment coronaire a été réalisé et une contention a été posée par un confrère quelques jours après.

FIG. 1

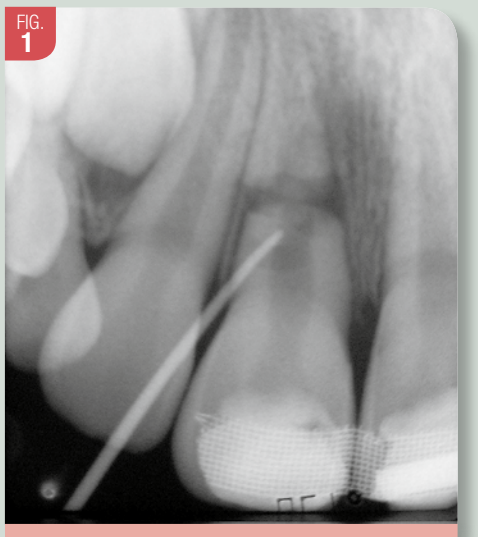

Radiographie pré-opératoire à 1 mois post-trauma

FIG. 2

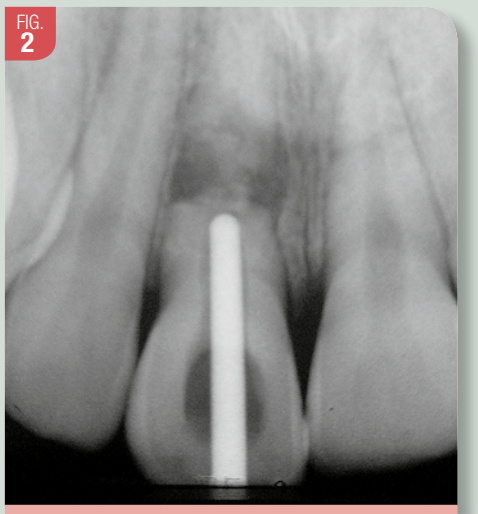

Image radiographique 1 an après le début du traitement endodontique

FIG. 3

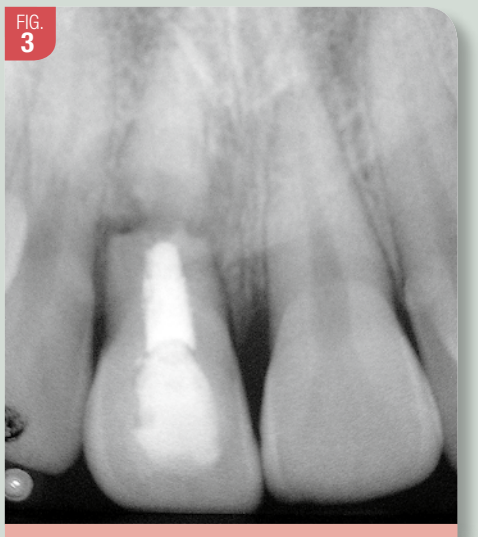

Trois ans après le début du traitement endodontique

Une tuméfaction ainsi qu'une fistule sont présentes. La fistule, tracée avec un cône de gutta-percha, se dirige vers le trait de fracture. Une séparation des fragments radiculaires est visible, de même qu'une zone radioclaire entourant le trait de fracture.
Diagnostic : fracture radiculaire horizontale avec nécrose et infection pulpaire, associée à une parodontite apicale avec fistule du fragment coronaire.
Traitement : traitement endodontique d'apexification du fragment coronaire ; dépose de la contention après quelques semaines si la mobilité de la dent est normale ; suivis.

Une barrière calcifiée s'est formée au niveau apical du fragment coronaire, ce qui est objectivé par le blocage du cône de gutta-percha à ce niveau. Le canal peut donc être obturé. La fistule avait complètement disparu quelques jours après le début du traitement endodontique. De plus, on observe la formation d'un tissu calcifié qui semble tenter de joindre les fragments coronaire et apical qui s'étaient éloignés l'un de l'autre. On peut aussi observer que le canal du fragment apical s'est oblitéré.

La dent est asymptomatique, l'aspect clinique est excellent, la radiographie de contrôle montre une bonne réparation. La dent fracturée est toujours présente. La réparation de la fracture s'est donc faite par interposition de tissu calcifié et après traitement endodontique d'apexification du fragment coronaire. Aucun autre traitement n'a été nécessaire.

Cas 2 : Fracture radiculaire horizontale cervicale

Homme de 31 ans, a chuté à vélo ce qui a provoqué une fracture coronaire au niveau de # 21 ainsi qu'une fracture radiculaire horizontale cervicale au niveau de # 22, avec légère luxation du fragment coronaire, lequel s'est remis en place spontanément.

Fig. 1 : Le trait de fracture radiculaire cervicale au niveau de # 22 est visible. Le fragment coronaire étant stable, à peine plus mobile que la mobilité physiologique, il a été décidé de ne pas installer de contention. La gencive est saine, normale au sondage délicat et sans signes d'inflammation. # 22 répond au test au froid. Le patient est ensuite venu régulièrement pour les contrôles de sa dent.

Fig. 2 : On peut observer un léger espacement entre les fragments radiculaires, qui semble se combler par l'interposition de tissu calcifié. Il semble s'être formé une fine barrière calcifiée à l'apex du fragment coronaire. Le canal du fragment apical semble être en cours d'oblitération. Il n'y a aucune radioclarté ou signe infectieux détectable. La situation est stable, # 22 continue à répondre au test au froid, se présente sans mobilité particulière, la gencive est saine et le sondage parodontal est normal, sans aucun saignement. Le patient comprend l'importance des séances de contrôle et souhaite conserver sa dent fracturée le plus longtemps possible.

FIG. 1

Radiographie pré-opératoire prise 2 jours après le traumatisme

FIG. 2

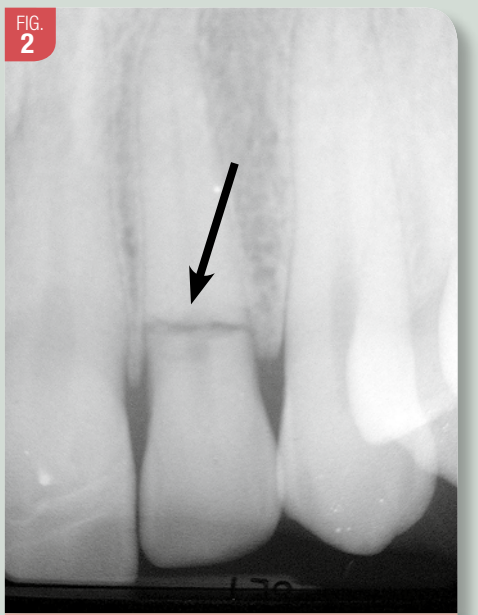

Radiographie de contrôle à 1 an post-trauma

Votre dîner idéal réunirait...
Les copains de nos dîners de rédaction !

Vos 3 films incontournables...
Quand on aime on ne compte pas : tout Woody Allen !
Cria Cuervos, La leçon de piano

Vos 3 livres fétiches...
Les fables de La Fontaine
Le parfum (Suskin)
Le problème Spinoza (Irvîn Yalom)

Une chanson de votre vie...
Petite Fleur (Sydney Bechet)

Votre insulte favorite...
SA LO PE !!! Que je dis uniquement à mes meilleures amies...

Votre madeleine de Proust culinaire...
Les repas de ma mère préparés avec amour et intelligence

Un héros... réel ou imaginaire...
C'est une héroïne, Joanna, ma fille à qui je dis « chapeau bas ma chérie »

Salé ou sucré ?
Salé sans sel ajouté

Une passion, un hobby ?
Les autres, presque tous les autres

Sportif sur canapé... ou sur le terrain ?
Sportive sur... UN TAPIS !

Vos vacances de rêves...
Les prochaines : Noël à Copenhague avec mes petits cœurs !!

Accro au net... ou pas ?
Sûrement pas !

Votre dernier coup de foudre ?
Bushwick, l'énorme quartier du Street Art à NY

Dans une autre vie vous seriez...
Une femme entretenue mais néanmoins respectée pour avoir le temps de faire tout ce que je n'ai pas pu faire dans cette première belle vie

Enfin, une adresse à recommander...
Denis Fetisson, La place de Mougins, un régal des yeux et des papilles

Cecilia Bourguignon

Votre dîner idéal réunirait...
Simone Weil, Elisabeth Badinter, Yves Coppens et Jean Piat pour toutes ses anecdotes sur le théâtre

Vos 3 films incontournables...
Rio Bravo (Howard Hawks), formidable western de ma jeunesse
Un Homme et une femme (Claude Lelouch), une écriture innovante à l'époque
Le Pigeon (Mario Monicelli), un des films les plus drôles du cinéma italien

Vos 3 livres fétiches...
Belle du seigneur (Albert Cohen), les plus belles pages sur l'amour
Tombouctou (Paul Auster), un de mes auteurs préférés
Les Misérables (Victor Hugo), tout simplement incontournable

Une chanson de votre vie...
Imagine de John Lennon

Votre insulte favorite...
Putain (en tout cas celle qui me vient le plus souvent à la bouche)

Votre madeleine de Proust culinaire...
le gâteau au fromage de ma grand-mère

Un héros... réel ou imaginaire
Jean Moulin

Salé ou sucré ?
Sucré parce que la vie est très salée

Une passion ou un hobby...
La peinture

Sportif sur canapé... ou sur le terrain ?
Depuis 20 ans, plutôt canapé

Vos vacances de rêve...
La découverte du monde

Accro au net... ou pas ?
Non, même un peu hermétique

Votre dernier coup de foudre
Laëtitia

Dans une autre vie vous seriez...
Architecte pour construire autre chose que des dents !!!!!

Une adresse à recommander...
Le musée Peggy Guggenheim (Venise) et le musée Rodin (Paris) pour ses jardins magiques

Et les dents présentant une fracture corono-radiculaire ?

Cas 3 : Fracture corono-radiculaire

Fille âgée de 8 ans s'est cognée en faisant acrobaties quelques heures avant son arrivée au cabinet. Le choc a provoqué une fracture corono-radiculaire en mésial de # 11. Le fragment mésial ne s'étant pas détaché de la gencive, il a été décidé de le manipuler avec délicatesse afin d'éviter son extraction et de ne pas léser le ligament parodontal. Le traitement d'urgence a consisté à installer le champ opératoire (digue), nettoyer soigneusement la dent, réaliser un protocole de collage en plaçant une mince épaisseur de composite flow au sein du trait de fracture, puis recouvrir le trait de fracture en vestibulaire et en palatin. La patiente a subi un nouveau choc et quelques semaines après la dent #11 est devenue douloureuse, la dent # 11 est devenue douloureuse et une tuméfaction est apparue. La pulpe s'étant nécrosé et infecté, le traitement endodontique d'apexification de la dent # 11 a donc dû être institué.

Fig. 1 : La dent est immature et le trait de fracture corono-radiculaire est visible en mésial. La fracture est sous-gingivale d'environ 5 mm et sous-crestale d'environ 2,5 mm.

Fig. 2 : La dent est asymptomatique et l'état clinique est bon. La barrière apicale calcifiée s'étant formée, le canal a pu être obturé ; puis la cavité d'accès a été fermée avec un matériau définitif.

Fig. 3 : La dent a pu être maintenue pendant toutes ces années malgré le trait de fracture corono-radiculaire sous-gingival. Le sondage parodontal est normal, il n'y a aucun saignement et la gencive est saine. Observer que l'os crestal a pu être maintenu en parfait état, notamment dans la zone en regard du trait de fracture. De plus, le trait de fracture est devenu plus coronaire et moins sous-crestal du fait de l'éruption physiologique de la dent.

Radiographie de # 11 après ouverture de la cavité d'accès endodontique

Radiographie 1 an après le début du traitement endodontique d'apexification

Contrôle à 13 ans post-opératoires

Ce type de fracture peut être extrêmement complexe à gérer du point de vue parodontal, endodontique et de la restaurabilité. Le traitement vise à permettre la pose d'une restauration la plus hermétique possible. Si la dent semble restaurable après gingivectomie ou après traction orthodontique ou chirurgicale, la fracture est gérée comme une fracture coronaire. Selon la situation clinique, plusieurs scenarii thérapeutiques sont envisageables. Le choix du traitement adapté doit être réfléchi et il vaut mieux ne pas réaliser trop rapidement un acte irréversible qui viendrait compliquer davantage la gestion de la dent. Là encore, il est préférable qu'aucun geste ne soit effectué dans la précipitation de l'urgence.

Le cas clinique 3 montre une fracture corono-radiculaire qui aurait pu devenir complexe à gérer si les mauvais gestes avaient été réalisés lors du traitement en urgence.

Conclusion

La plupart des fractures dites « horizontales » sont en réalité obliques et le trait de fracture est irrégulier. Le terme « horizontales » et utilisé par opposition aux fractures dites « verticales ». Le pronostic des dents fracturées « horizontalement » semble favorable à long terme (survie de l'ordre de 80 % selon le niveau du trait de fracture et selon les auteurs), contrairement à l'appréhension qu'ont la plupart des dentistes et patients.

La bonne gestion de l'urgence est essentielle pour améliorer le pronostic de ces dents. Ne jamais extraire le fragment coronaire, même si mobile, dans l'urgence.

Le suivi des dents fracturées horizontalement est important. Il est recommandé d'attendre la réparation initiale pendant au moins 3 mois à 1 an et idéalement 3 à 4 ans ou plus, afin d'identifier le type de réparation obtenue. Il est injustifié d'avoir recours trop hâtivement à des méthodes de traitement radicales (extraction/implantation), puisque souvent ces dents peuvent être conservées pendant de nombreuses années, voire toute une vie. La réparation par interposition de tissu calcifié (fusion des fragments) est celle qui offre le meilleur pronostic. La gestion des fractures corono-radiculaires est souvent complexe et pluridisciplinaire.

Bibliographie

1. *Andreasen FM, Andreasen JO, Bayer T. Prognosis of root fractured permanent incisors – prediction of healing modalities. Endod Dent Traumatol 1989; 5: 11–22.*
2. *Andreasen JO, Ahrensburg SS, Tsilingaridis G. Root fractures: the influence of type of healing and location of fracture on tooth survival rates -an analysis of 492 cases. Dent Traumatol. 2012, 28: 404-409.*

Toute la bibliographie est à retrouver sur **www.aonews-lemag.fr**

JEUDI 26 MARS
Save the date

Congrès Best of Implantology 2020 à Paris (2e édition)

20 réponses essentielles pour comprendre l'implantologie aujourd'hui
Le congrès aura lieu à la Maison de l'Artisanat Dalloyau, 12 avenue Marceau, 75008 Paris
Comité scientifique : Patrick Missika, Patrick Limbour, Patrice Margossian, Philippe Russe
Inscriptions sur bestofimplantology.com
Tarifs : 250 € avant le 31 décembre, 300 € après (pauses et déjeuner inclus)

20 conférenciers

Jacques Attias
Anne Benhamou
Jacques Bessade
Hélène Cittério
Maxime Bouvard
Marwan Daas
Christine Genon Romagna
Philippe Khayat
Georges Khoury
Isabelle Kleinfinger
Corinne Lallam
Amélie Mainjot
Eric Normand
Harmik Minassian
Virginie Monnet Corti
Marie Philbert
Catherine Rivière
Patrick Simonet
Corinne Touboul
Serge Verdier

Congrès organisé par l'AUI et Abcdent

ADF STAND VISIODENT
ETAGE 3 N°L06

RAS LE BOL

de passer votre temps
à mettre à jour votre logiciel ?

Avec Veasy, les mises à jour règlementaires et les sauvegardes sont automatisées. Ne vous souciez plus de rien et consacrez-vous à votre métier !

HEBERGEUR AGRÉÉ HDS DE DONNÉES DE SANTÉ

- SERVEURS SÉCURISÉS AGRÉÉS PAR LE MINISTÈRE DE LA SANTÉ
- MISES À JOUR RÉGLEMENTAIRES ET SAUVEGARDES AUTOMATIQUES
- ACCESSIBLE DE N'IMPORTE OÙ
- MULTI-PLATEFORME

Veasy

LA NOUVELLE SOLUTION DE GESTION CLOUD
POUR LES CABINETS ET CENTRES DENTAIRES

VEASY, UNE MARQUE DU GROUPE VISIODENT

www.visiodent.com

des ronds dans l'eau Crédit Photo : Sacha Drouart

PROFILE DESIGNER

iphysio®

LA SIMPLICITÉ EN IMPLANTOLOGIE

SOLUTION 3 EN 1
Cicatrisation
Empreinte
Provisoire

UNIVERSEL 9 BREVETS

UNIVERSEL
Disponible pour les plus grandes marques d'implants

INFORMATIONS
+33 (0)4 50 91 49 20
info@lyra.dental
www.iphysio.dental

Distribué par LYRA™

ADF 2019
STAND LYRA-ETK
3M07

Fabriqué par **euroteknika** - 726 rue du Général de Gaulle, 74700 Sallanches (France)
Le Profile Designer iphysio® fabriqué par euroteknika et distribué par LYRA France est un dispositif médical de Classe IIb (Directive Européenne 93/42/CEE) conforme aux normes en vigueur et porteur du marquage CE0459.
Non remboursé par la Sécurité Sociale, il doit être utilisé par des professionnels de la santé bucco-dentaire. Lire attentivement la notice d'instructions et le manuel d'utilisation. LYRA FRANCE, S.A.S. au capital de 10 000€
25 rue Bleue, 75009 Paris - RCS Paris 799 960 067 - Tout document édité par LYRA se réfère à nos conditions générales de vente en vigueur. Photos non contractuelles - Reproduction même partielle interdite.

Traitement implantaire bi maxillaire total par utilisation du Digital Workflow : à propos d'un cas clinique

Laurent Sers
Cannes

Introduction

Le digital workflow en implantologie est l'utilisation du numérique dans toutes les étapes d'un traitement implantaire : du plan de traitement à la réalisation prothétique final. On parlera donc de filière numérique d'un traitement implantaire lorsque la technologie informatique intervient dans l'analyse du cas, le plan de traitement, la chirurgie implantaire et la réalisation prothétique.

Analyse du cas

L'étude d'un cas clinique nécessite une étude clinique, une étude radiologique et un wax up. L'étude clinique est fondée par une consultation et une analyse du contexte dentaire, gingival, fonctionnel et occlusal. Le stockage de ces données pour diagnostic impose l'utilisation de photos et de vidéos numériques, si bien que ces éléments sont devenus incontournables car ils nous permettent d'affiner notre analyse.

L'étude radiologique utilise depuis une dizaine d'années des softwares de reconstructions nous permettant de visualiser l'anatomie osseuse en 2D et 3D, permettant une analyse osseuse précise et rapide pour une parfaite vision du positionnement des futurs implants. L'utilisation de ces scanners et des softwares associés est devenue quotidienne dans nos cabinets.

La réalisation d'un wax up numérique est plus récente. Cette visualisation virtuelle des futures dents sur ordinateur utilise les logiciels standards Keynote™ ou Power point™, pour recréer un nouveau positionnement et une nouvelle forme et dimensions des dents et donc, un nouveau sourire. Il est aussi possible de disposer d'une librairie de masques de dent pour donner un aspect plus réaliste à ce wax up digital.

Cette approche permet essentiellement :

- d'avoir un élément d'analyse simulant toutes nos options thérapeutiques,
- de communiquer avec le patient sur son futur sourire,
- de donner au prothésiste tous les éléments pour réaliser un wax up pour la confection d'un mock up en accord avec le wax up virtuel.

Néanmoins, celui-ci ne permet pas une analyse de la cinétique dentaire. Notre expertise clinique doit donc nous confirmer la possibilité de réaliser cette vision virtuelle.

Analyse de cas : à propos d'un cas clinique

Le patient est un homme de 66 ans non-fumeur présentant une cardiopathie impliquant la prise de médication adaptée et une prémédication préopératoire. C'est un homme d'affaires, hyperactif et n'ayant que peu de disponibilité. Sa demande est de retrouver une denture bi maxillaire fixe en un minimum de rendez-vous. Après étude des différents paramètres, discussion et collaboration avec le prothésiste, il est proposé au patient une implantation totale maxillaire avec mise en charge immédiate d'une prothèse implantaire réalisée avant la chirurgie, simultanément à une extraction implantation totale mandibulaire, avec mise en charge immédiate d'une prothèse implantaire réalisée avant la chirurgie.

Photos numériques extra et intra orales

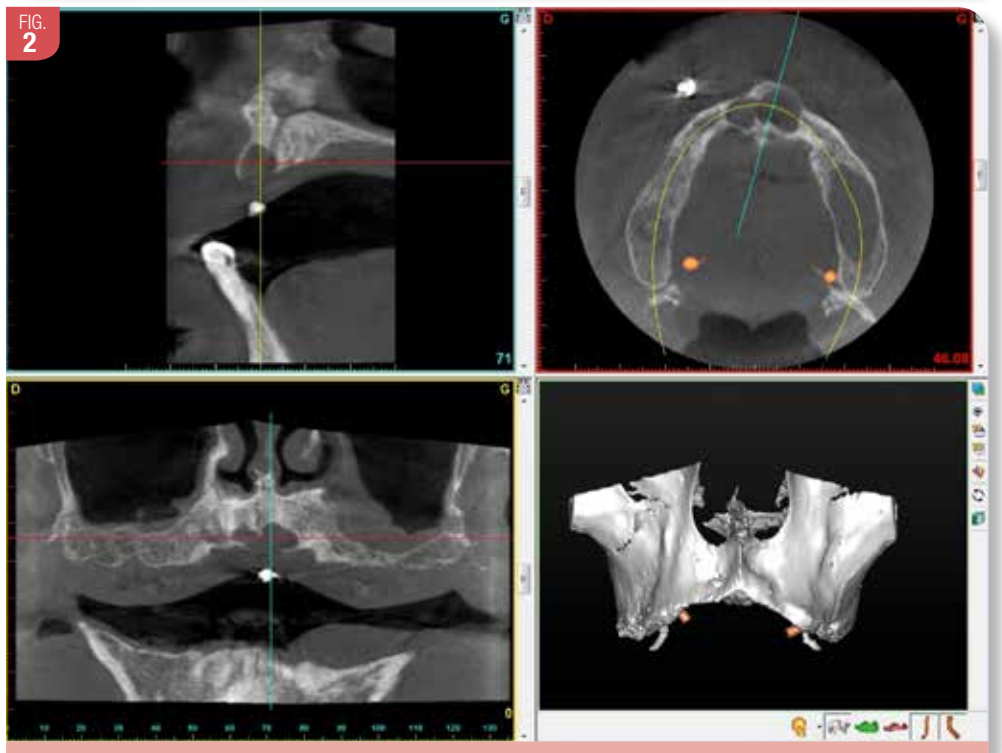

Radiographie numérique 3D du maxillaire supérieur

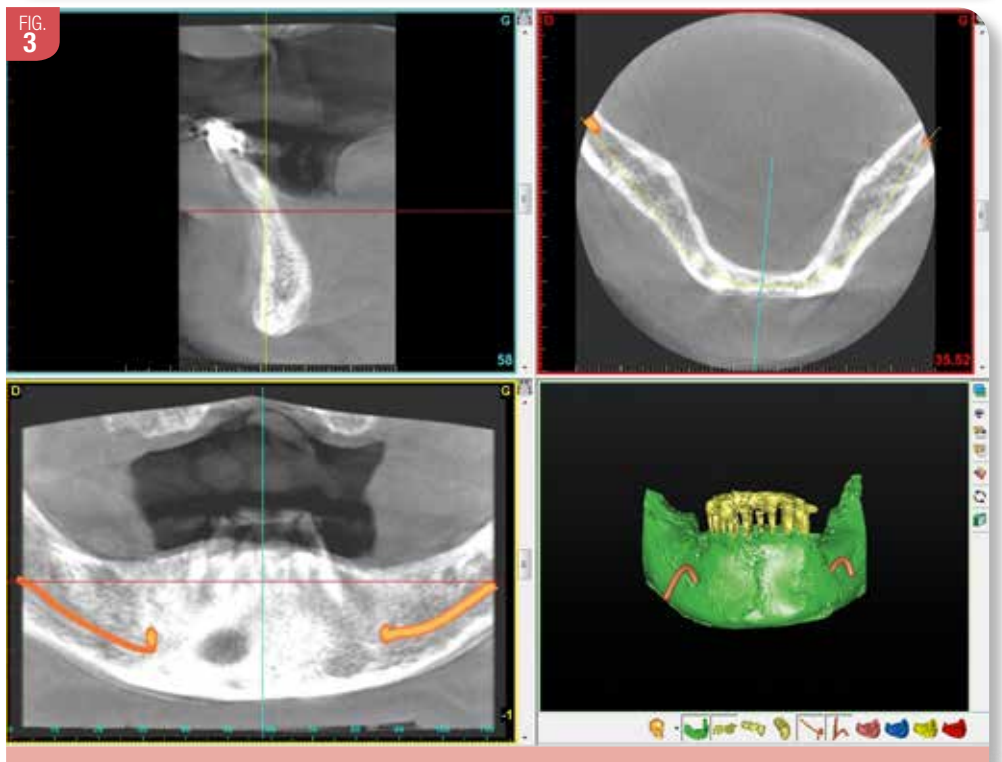

Radiographie numérique 3D du maxillaire inférieur

Différentes étapes de la réalisation du wax up digital

Ainsi, suite à la demande du patient et grâce aux possibilités offertes par la technologie numérique et le digital workflow, nous avons pu proposer au patient la pose des implants et d'une prothèse maxillaire et mandibulaire sur implants en un seul temps opératoire.

L'analyse du cas doit enregistrer un maximum de données pour pouvoir proposer un plan de traitement précis. Les photos numériques extra et intrabuccales permettent de s'affranchir de la présence du patient, de même que les radiographies numériques en 2D et 3D.

L'examen clinique et les photos numériques montrent un état dentaire défavorable :

- un appareil total maxillaire inadapté avec des courbes et des plans occlusaux anarchiques,
- une ligne du sourire trop fermée suspectant une mauvaise dimension verticale.

La radiographie numérique 2D met en évidence un énorme kyste avec 2 géodes dans la région de l'épine nasale antérieure et des récessions sévères sur les dents mandibulaires. La radiographie numérique 3D confirme et précise l'importance du kyste et des récessions. De plus, elle montre un volume osseux satisfaisant pour un traitement à visée implantaire **(Fig. 1 à 3)**.

L'apport du numérique va permettre de prévisualiser la future réhabilitation prothétique par la réalisation d'un wax up virtuel. L'élément important est de conserver les bonnes références du visage. La première étape est de prendre une photo de face et une photo intrabuccale selon le même angle photographique pour pouvoir correctement les juxtaposer.

Puis grâce aux outils du logiciel keynote™ ou PPT™, il faut :

- définir la ligne bi pupillaire et le milieu de la face,
- tracer la ligne curve du sourire idéal et l'axe des dents,
- redessiner des dimensions dentaires idéales en correspondance avec l'harmonie du sourire et la physionomie du patient.

Le numérique nous permet ainsi d'établir un nouveau design du sourire du patient ainsi que de nouvelles valeurs que nous pourrons communiquer au prothésiste pour la réalisation d'un montage esthétique **(Fig. 4-5)**.

Résultat final du wax up digital

Le plan de traitement

Il s'agit de réaliser un planning implantaire sur des images scanner lues par un ordinateur. Tous les éléments de l'analyse implantaire se trouvent sur l'écran de l'ordinateur. On retrouve, selon les softwares proposés, les coupes coronales, axiales et panoramiques de reconstruction, ainsi qu'une image en 3D. Tous les fabricants de scanner proposent leurs propres logiciels de planification dotés d'une librairie d'implants exhaustive. Ces logiciels offrent aussi la possibilité de réaliser la pla-

GUIDED BIOFILM THERAPY

PROTOCOLE DE TRAITEMENT DU BIOFILM
PRÉVENTION DES CARIES, TRAITEMENT ET MAINTENANCE PARODONTALE, IMPLANTAIRE ET ORTHODONTIQUE

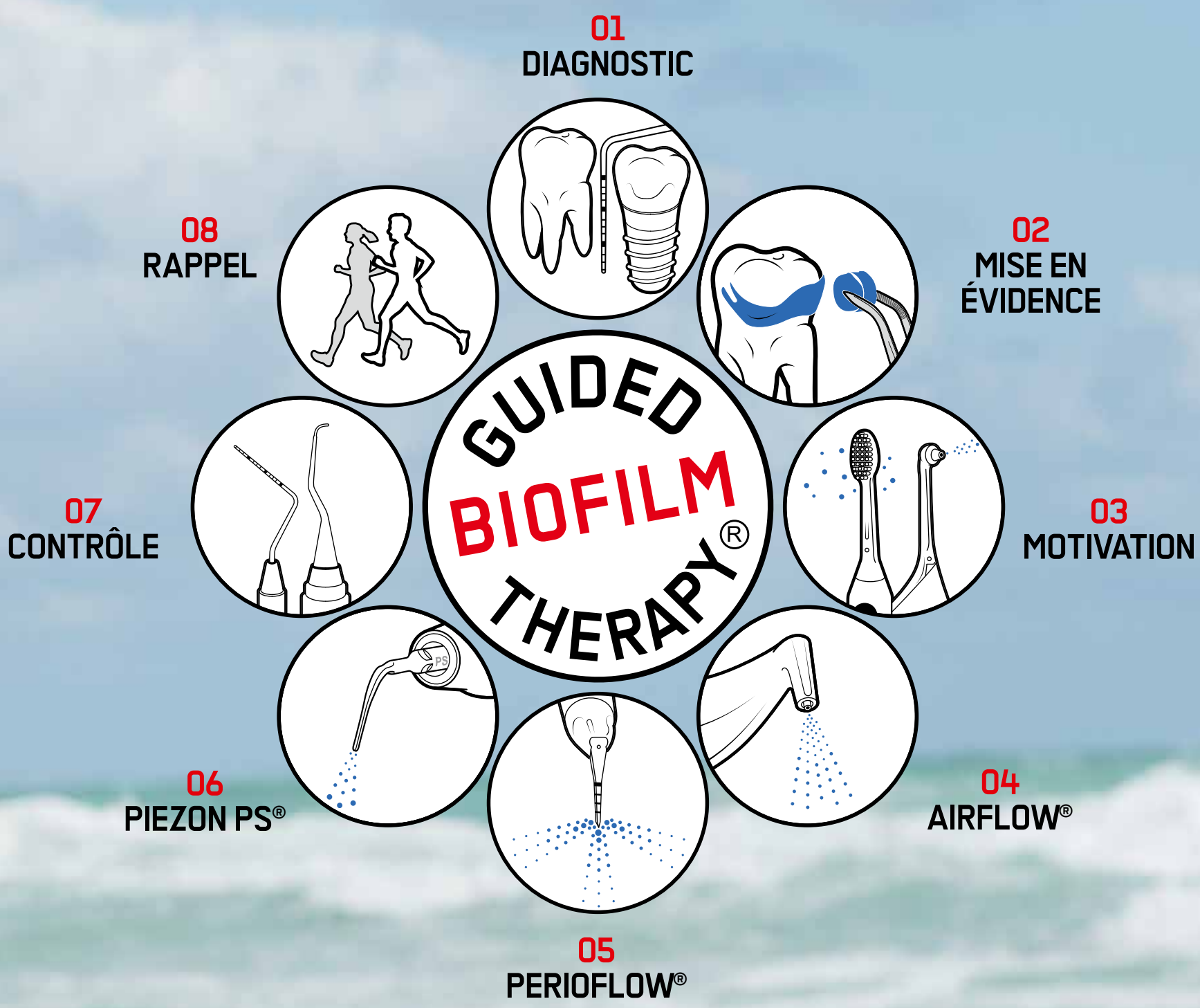

AVANT TRAITEMENT

MISE EN ÉVIDENCE

APRÈS GBT

- PRÉVENTIF
- PEU INVASIF
- DOUX

SMILE IS IN THE AIR*

RENDEZ-VOUS
À L'ADF
STAND 2M18

- FINI LES CUPULES
- FINI LA PÂTE À POLIR
- UTILISATION RÉDUITE DE L'INSTRUMENTATION MANUELLE ET ULTRASONIQUE

EMS
MAKE ME SMILE.

AFPM GBT nov 2019 *Il y a du sourire dans l'air. Dispositif Médical (DM) de classe IIa - Marquage CE 0124 – Organisme certificateur : DEKRA Certification GmbH - Fabricant EMS SA.
DM pour soins dentaires, réservé au professionnel de santé. Lisez attentivement les instructions figurant dans la notice ou sur l'étiquetage avant toute utilisation.

Laurent Sers

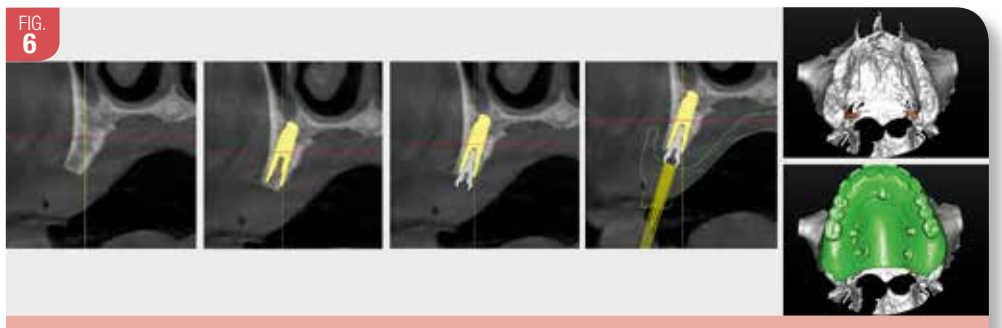

FIG. 6 Planification implantaire : implant, piliers, rapport os prothèse et 3D

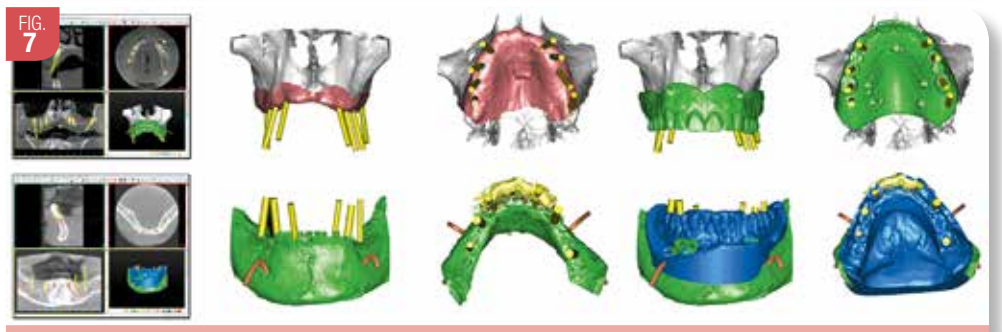

FIG. 7 Planification finale maxillaire et mandibulaire

nification des implants c'est-à-dire la mise en place virtuelle des implants.
La prise du scanner se fait avec la mise en place d'un guide radiologique qui est la copie du montage esthétique réalisé en matériau radio opaque ou par la technique du double scanner.

Les images obtenues montrent différents éléments fondamentaux pour une bonne planification. La planification consistera à positionner idéalement des implants virtuels grâce aux outils informatiques.
Un des logiciels les plus performants est le logiciel précurseur Simplant™ qui offre une vue de grande qualité pour des images très précises. Il nous offre ainsi la possibilité de planifier aussi les piliers multi unit de chaque marque et les différents piliers prothétiques. De plus, dans le concept de chaîne numérique, il permet de confectionner un guide chirurgical qui assurera la pose des implants à l'identique de la planification virtuelle.

Le challenge consiste donc à réaliser une prothèse implantaire haut et bas en mise en charge immédiate et en une seule session. La planification implantaire doit anticiper et sécuriser l'étape chirurgicale. Pour le maxillaire supérieur, 8 implants sont prévus et un guide à appui muqueux est commandé. Il a été fait le choix, même si les kystes antérieurs ont été retirés, curetés et comblés avec du BioOss, de contourner cette zone anatomique. Il sera attaché beaucoup d'importance à planifier chaque implant dans le cingulum de chaque dent prothétique, à respecter l'axe prothétique, à assurer un parfait ancrage osseux et à répartir correctement leur positionnement pour assurer un concept biomécanique fiable.
Pour le maxillaire inférieur, il sera planifié 6 implants, l'extraction des 6 dents antérieurs. Un guide à appui osseux est également commandé.
L'outil numérique de planification permet de simuler l'extraction des dents et d'anticiper un guide chirurgical, parfaitement stable sans les dents. Néanmoins, il est préférable de planifier, en plus des implants, des vis de blocage du guide qui permettront un positionnement sûr et stable de celui-ci **(Fig. 6-7)**.

Réalisation du guide chirurgical et de la prothèse

À ce stade, le numérique prend toute son importance car il permet de transformer ce qui était purement virtuel sur l'écran de l'ordinateur, en réalité. Cette modélisation en 3D des maxillaires, le masque des dents et des artères, et la planification des implants ne sont en fait qu'un fichier informatique, généralement enregistré sous la norme STL. Ces fichiers vont permettre de réaliser un guide à l'identique de la planification ainsi que la prothèse implantaire transitoire.

Le guide chirurgical est dédié au praticien et est réalisé par la technologie de la stéréolythographie. L'information des fichiers STL est envoyée dans une machine-outil qui reconstruit le guide chirurgical par photo polymérisation de couches de résine successives.

La prothèse est dédiée au prothésiste et est réalisée par la technologie Cad Cam.

Les informations concernant l'axe des implants, le volume des dents et des muqueuses, et le volume prothétique sont envoyées au prothésiste par fichier STL. Celui-ci récupère ces données et modélise en conséquence et en 3D la future prothèse, selon le procédé du Computer Aid Design, pour être en correspondance avec la planification. Une fois modélisée, une machine-outil réalise la prothèse en PMMA selon le procédé du Computer Aid Manufacturing. Le Cad Cam permet de réaliser une armature en Ti, en correspondance avec la planification, et un cosmétique en PMMA pour une parfaite rigidité et solidité de la prothèse.

FIG. 8A FIG. 8B Guide chirurgical

FIG. 9 Prothèse transitoire

Le protocole chirurgical

Les étapes de la procédure chirurgicale sont les suivantes :
- Essayage du guide en bouche, contrôle de stabilité et de tolérance gingivale
- Fixation du guide : les vis d'ostéosynthèse sont disposées de manière symétrique tandis que le vissage s'effectue de manière progressive et simultanée afin de ne pas engendrer de luxation du guide
- Mise en place des implants.

Le point fondamental de la procédure d'une chirurgie guidée est d'avoir un guidage effectif de tous les forets durant tout le processus et un guidage de l'insertion implantaire.

Le processus chirurgical

Au maxillaire, le guide à appui muqueux est stabilisé et fixé. L'infiltration d'anesthésique local est réalisée à distance de la zone d'appui du guide afin de ne pas modifier l'épaisseur des tissus et le processus chirurgical spécifique à l'appui muqueux est réalisé.
À la mandibule, les dents sont extraites, l'os est nivelé et le guide est fixé. Il est important de libérer un lambeau muco périosté suffisant pour permettre la parfaite insertion et stabilité du guide. Le processus chirurgical spécifique à l'appui osseux est mis en œuvre.
Les piliers *multi units* sont mis en place et les sutures mandibulaires effectués.

FIG. 10 Guide muqueux maxillaire

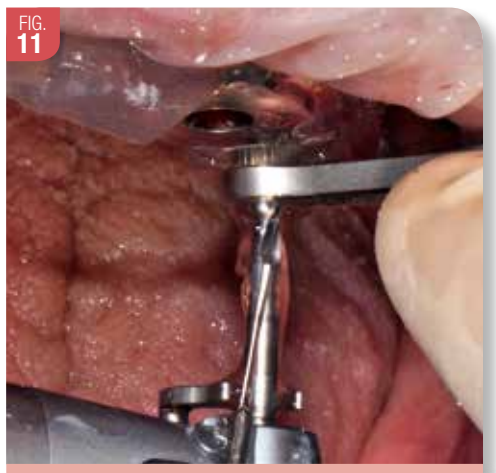

FIG. 11 Forage guidé

FIG. 12 Guide osseux mandibulaire

Le processus prothétique

La prothèse réalisée en Cad Cam et intégrant les données STL de la planification s'insère parfaitement sur chaque sortie implantaire. La planification sur ordinateur ayant intégré la hauteur du multi unit de chaque implant, le prothésiste confectionne des piliers prothétiques spécifiques à chacun.
L'occlusion aura été validée en amont, lors de l'essayage du montage esthétique. Celui-ci ayant été scanné et matché à la planification, le modeling 3D le reproduira à l'identique, assurant une relation intermaxillaire des prothèses, correcte. Les piliers prothétiques spécifiques à chaque implant sont vissés sur les multi unit selon la norme de vissage. La liaison entre la prothèse et les piliers prothétiques implantaire va se faire en bouche par bonding utilisant un composite de collage photo polymérisable. À ce stade, la prothèse sera dévissée pour finaliser correctement la liaison entre les piliers prothétiques et la prothèse, avec de la résine autopolymérisable de type Anaxdent. La parfaite étanchéité du joint et la forme correcte du profil d'émergence de chaque implant sont validées. La gestion occlusale est effectuée en statique et dynamique.

La difficulté du cas réside dans le parfait positionnement en occlusion. Pour cela, les prothèses maxillaire et mandibulaire sont positionnées, mettant en évidence la corrélation entre les piliers prothétiques et l'armature des prothèses. Un composite de collage auto et photo polymérisable est injecté dans l'espace entre les 2 éléments. Les prothèses maxillaire et mandibulaire sont mises en occlusion le temps de la polymérisation assurant le bon positionnement occlusal en statique. La gestion dynamique est contrôlée et réglé dans un second temps.
Pour résumer, le digital workflow nous a permis de réaliser une réhabilitation bi maxillaire implanto portée totale avec mise en charge instantanée en 2 h 30.

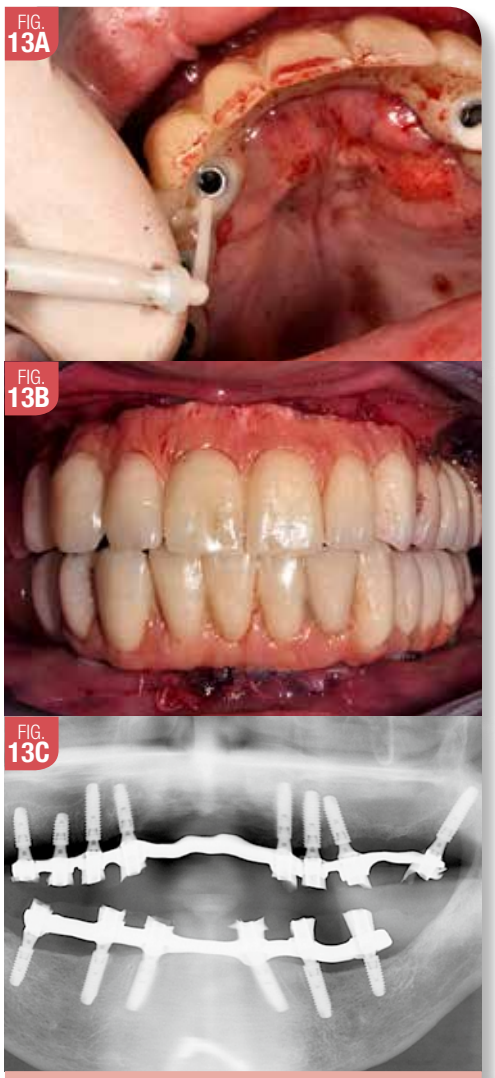

FIG. 13A FIG. 13B FIG. 13C
a) Injection du composite de collage auto et photo
b) Mise en occlusion pendant polymérisation
c) Panoramique de contrôle

Process final

Cette prothèse réalisée et posée durant la chirurgie n'est que transitoire. Une prothèse définitive est réalisée après la phase d'ostéointégration (délai de 4 à 6 mois).

Celle-ci fait appel au process Cad Cam conventionnel :
- empreinte des implants,
- validation avec une clé en plâtre,
- scannage des modèles par digitalisation,
- modélisation d'une armature en 3D sur ordinateur,
- usinage de l'armature en titane ou zircone,
- montage cosmétique en résine ou céramique par le prothésiste,
- essayage et mise en place.

Process final : à propos d'un cas

Après 6 mois de temporisation, les prothèses définitives sont réalisées. Elles seront en céramique sur armature zircone selon le process Cad Cam :

- empreintes et validation de la passivité par une clé en plâtre,
- scannage des modèles puis modélisation 3D des armatures zircone,
- le scannage du montage esthétique de départ superposé aux modèles scannés permet de dessiner une armature en 3D parfaitement homothétique respectant les normes d'épaisseur pour le montage céramique,
- l'usinage des armatures en zircone est réalisé par des fraiseuses 5 axes, conformément aux modélisations 3D (fichiers informatique STL,
- la céramique est montée par stratification. À ce stade, le digital est mis de côté, c'est toute l'expertise du technicien de laboratoire qui finalise l'esthétique du sourire.

a) Prothèse finie – b) Prothèse définitive en bouche

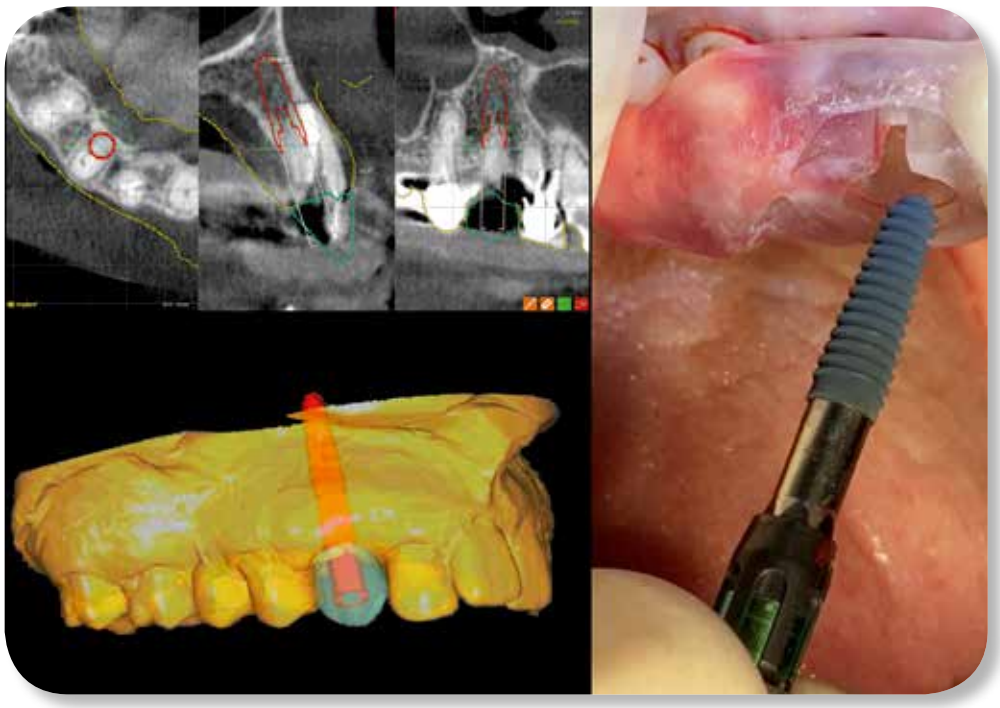

a) Modélisation esthétique set up
b) Modélisation 3D armature

Armature zircone

AONEWS
À L'ADF
— STAND 1S01 —

COMPTEZ SUR VOTRE DEXTÉRITÉ
EN TOUTE FIABILITÉ

Un choix complet de fraises
et d'instruments haut de gamme

La maîtrise et l'efficacité de votre travail en cabinet dentaire dépend aussi de la qualité des instruments que vous utilisez.
Notre gamme complète de fraises et instruments est reconnue depuis plus de 40 ans pour sa qualité et sa longévité éprouvées.

LLOYD'S REGISTER · LRQA
ISO 9001

dexter
Vecteur de Progrès
Sce Clients 01 34 34 38 10
www.dexter.fr

CONGRÈS ADF 2019
STAND 1P23

Fraises : Dispositifs médicaux de Classe IIa réservés aux professionnels de Santé, non remboursés par la Séc. Soc. - Org. cert. LNE - CE0459 - Lire attentivement la notice avant toute utilisation. - Instruments : Classe I

Laurent Sers

Discussion

Toute la stratégie du digital work flow repose sur le passage du réel au virtuel dans un premier temps et du virtuel au réel dans un second temps. Pour le surgiguide, par exemple, le passage du réel au virtuel se réalise par la prise du scanner (CBCT) et l'obtention de données Dicom.
Le passage du virtuel au réel c'est-à-dire du planning au guide de chirurgie, est réalisé grâce au procédé de stéréolythographie qui construit le guide à partir des fichiers STL du planning, par photo polymérisation de résine tous les dixièmes de millimètres. Le forage lui, se réalise par le passage de forets calibrés dans des tubes de guidage. Mécaniquement, pour que le foret puisse être actif dans ces tubes, une tolérance de 0,3 mm est nécessaire.
Quand est-il donc de la précision ?
Différentes études ont été menées par différents auteurs : les résultats varient mais il semble que les déviations enregistrées sont entre 0,2 mm et 0,5 mm selon que l'on utilise un guide à appui osseux, muqueux ou dentaire.
La supériorité de précision de la chirurgie guidée sur une chirurgie faite à la main est établie. Cependant si la précision est importante, la précision absolue n'existe pas. D'où la difficulté de prévoir des prothèses implantaires transvissées, réalisées en pré chirurgical, dès que l'on dépasse les 3 éléments.

Les erreurs de précision mentionnées et additionnées entraînant des problèmes d'insertion et de passivité de la prothèse, le rattrapage d'axe et de passivité ne peut se faire qu'en per opératoire, par une action manuelle (collage, pilier prothétique expanseur, etc.).

La précision de la technologie Cad Cam, n'est plus à démontrer. Au-delà du fait d'obtenir des piliers personnalisés, les scanners de laboratoire utilisés pour digitaliser en 3D les modèles, ainsi que les machines-outils qui assurent leurs usinages, permettent d'obtenir des précisions variant de 20 à 50 microns. Néanmoins, elle nécessite un protocole très rigoureux tant pour le praticien que pour le prothésiste.

Conclusion

L'évolution et l'intérêt du digital dans notre profession en général et dans le traitement implantaire en particulier sont une évidence, en termes de précision, de prédictibilité, de stabilité, de stockage des données, d'adaptation et de sécurité.

Ceci étant, l'intégration du digital dans notre exercice implantaire demande un investissement important, une remise en question difficile et une courbe d'apprentissage longue. Les protocoles doivent être connus et maîtrisés de la part de tous les intervenants tout au long des différentes étapes du traitement.

Gala Plus Grands Que La Vie
Dimanche 15 décembre à 18h30 au Cercle Interallié
(Paris 8)

DIMANCHE
15 DÉCEMBRE
Save the date

L'Association **Plus Grands Que La Vie** organisera son premier gala le 15 décembre prochain. Cette association concerne en Israël mille enfants Juifs, Palestiniens, et Chrétiens souffrant de cancer. Elle est unique tant par son protocole médical et humain, que par le dévouement exceptionnel de centaines de bénévoles, médecins et spécialistes de tous ordres, dans l'accompagnement thérapeutique des enfants dans leur combat pour la vie. La famille est également prise en charge sur le plan thérapeutique, financier et psychologique afin de soutenir au mieux l'enfant dans son combat.

Cœur à Cœur
Plus grands que la vie

Ces enfants méritent tous nos efforts.
Rejoignez-nous et vous verrez dans leurs yeux et ceux de leurs parents une renaissance et une reconnaissance infinie.

Contact : Patricia Ederhy au 06 09 68 62 18
plusgrandsquelevie@gmail.com

Gestion d'un échec implantaire esthétique complexe avec reconstruction verticale

Thierry Degorce
Tours

Introduction

Le traitement implantaire du secteur antérieur nécessite le développement de profils d'émergence esthétiques et stables dans le temps. Une augmentation des tissus durs et mous est souvent nécessaire pour permettre un positionnement idéal de l'implant dans les trois sens de l'espace et une parfaite stabilité de l'architecture des tissus mous péri-implantaire dans le temps.

La longévité accordée aux implants ostéointégrés impose également d'intégrer la pose d'implants dans le cadre d'un plan de traitement global qui doit prendre en compte, en particulier, l'état des dents collatérales au site implantaire.

Le non-respect de ces règles conduit à des situations d'échecs esthétiques avec des préjudices qui peuvent justifier la dépose des implants préalablement placés et une reconstruction complexe à réaliser.
C'est le cas de notre patiente Mme Evelyne T., 56 ans qui s'est présentée à notre consultation pour une doléance esthétique du secteur antérieur. Une reconstruction implanto-portée a été réalisée quelques années auparavant pour remplacer la 11. La 21 présente une mobilité importante qui inquiète la patiente. La réponse à cette situation passe par l'extraction de la dent mobile et la dépose de l'implant très mal positionné. Une restauration des volumes osseux et muqueux sera secondairement indispensable avant de pouvoir réaliser des prothèses esthétiques. Plusieurs interventions chirurgicales seront dès lors nécessaires pour restaurer un support ostéomuqueux favorable à l'intégration esthétique d'une restauration sur deux implants.

Cas clinique

La patiente présente un préjudice esthétique important avec en particulier un décalage vertical dans l'alignement des collets entre 11 et 21. L'implant placé en site 11 est parfaitement ostéointégré et ne présente aucune mobilité. L'incisive centrale 21 est mobile. On peut observer la position très apicale de l'implant dont le col est situé quasiment au niveau de l'apex de la 21. Une ostéolyse verticale inter-proximale entre les deux incisives centrales s'observe jusqu'à l'apex de 21. On note également la présence de pics osseux proximaux diminués mais existants en mésiale des incisives latérales. La coupe du cône beam préopératoire située sur l'implant confirme une perte verticale importante et montre un implant court mal positionné.

FIG. 1
Situation initiale

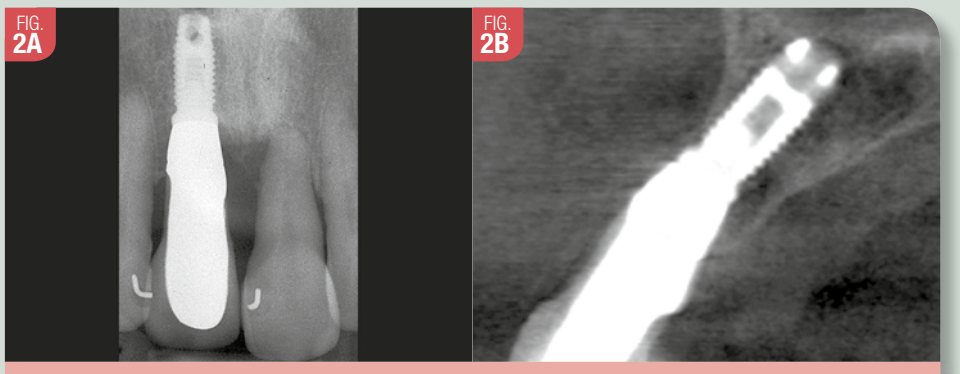
FIG. 2A FIG. 2B
Radiographie rétro-alvéolaire de 11 et 21 et scanner

PREMIÈRE ÉTAPE

L'ensemble implant/prothèse (surface usinée lisse) est déposé délicatement sans difficulté. On peut observer la distance importante qui sépare le col implantaire du collet anatomique de la dent prothétique. Elle matérialise l'importance de la perte verticale et le positionnement beaucoup trop apical de l'implant. Après curetage et rinçage du site implantaire et de l'alvéole de 21, du collagène hémostatique dense est utilisé comme matériel de comblement. Deux punchs épithélio-conjonctif sont prélevés au palais et suturés pour fermer les sites.

FIG. 3A FIG. 3B
Dépose de l'implant en site 11 et extraction de 21

FIG. 4A FIG. 4B FIG. 4C
Gestion de l'alvéole et fermeture des sites

SECONDE ÉTAPE

Après 8 semaines de cicatrisation, on dispose d'une gencive kératinisée bien cicatrisée. Pour préparer les tissus mous au recouvrement d'une importante augmentation osseuse à la fois verticale et horizontale, réalisée ultérieurement, la ligne de jonction muco-gingivale est déplacée apicalement est une importante greffe épithélio-conjonctive est interposée. Le greffon est prélevé très fin au palais afin d'optimiser son intégration esthétique. Le greffon est bien suturé pour assurer sa stabilité et une bonne vascularisation.

Après 8 semaines de cicatrisation, on dispose d'une hauteur de gencive attachée vestibulaire conséquente. La ligne de jonction mucogingivale ainsi apicalisée permet d'anticiper son déplacement coronaire lors du recouvrement de la greffe osseuse.

.../...

Votre dîner idéal réunirait...
Ma famille et mes amis chez Coutanceau à La Rochelle

Vos 3 films incontournables...
La liste de Schindler
West Side Story
Les misfits

Vos 3 livres fétiches...
Le Petit Prince (St Exupéry)
La vie devant soi (Roman Gary)
Voyageur sans bagage (Jean Anouilh)

Une chanson de votre vie...
Night in white satin (Moody Blues)

Votre insulte favorite...
Putain

Votre madeleine de Proust culinaire...
Le Homard de Passard et l'épaule d'agneau caramélisée de Mylène

Un héros... réel ou imaginaire...
Mes 3 enfants et Superman !

Salé ou sucré ? Sucré...
Trop gourmand

Une passion, un hobby ?
Le foooooot

Sportif sur canapé... ou sur le terrain ?
Sur le terrain pendant 45 ans...

Vos vacances de rêve...
Sur le Paul Gauguin en Polynésie

Accro au net... ou pas ?
Non, mais je fais de mon mieux

Votre dernier coup de foudre ?
La suivante

Dans une autre vie vous seriez...
On ne change pas une équipe qui gagne !

Enfin, une adresse à recommander...
En Égypte, sur les traces des pharaons

Thierry Degorce

Approfondissement vestibulaire et greffe épithélio-conjonctive interposée

Cicatrisation

TROISIÈME ÉTAPE

Après 2 mois de cicatrisation, deux prélèvements osseux rétro-molaires sont réalisés pour permettre d'élaborer un coffrage autogène de la zone à reconstruire. Après avoir levé un lambeau de pleine épaisseur, deux blocs de corticale sont prélevés en secteur rétro-molaire de 47 et en vestibulaire de 47-46 à l'aide d'un piezotome. Une éponge de collagène hémostatique est placée et le site est refermé. Un lambeau vestibulaire de pleine épaisseur est réalisé avec deux incisions de décharge pour mettre en évidence le défaut osseux. Les blocs prélevés sont transformés à l'aide d'un disque et affinés en lamelles corticales. La lamelle la plus longue est fixée avec 3 vis et une autre, disposée en parallèle, est fixée à l'aide de deux vis en lingual. L'espace formé entre les deux lamelles d'os est comblé à l'aide de particules d'os allogénique mélangées à de l'os autogène. L'épaisseur de crête recherchée est ainsi obtenue. L'ensemble est recouvert par une membrane résorbable. Le lambeau est disséqué partiellement dans sa partie apicale pour permettre sa mobilisation coronaire et assurer ainsi le recouvrement et la fermeture par des sutures du site opératoire sans aucune tension musculaire. Le cône beam permet d'objectiver l'importance de la reconstruction osseuse.

Prélèvement autogène rétro-molaire

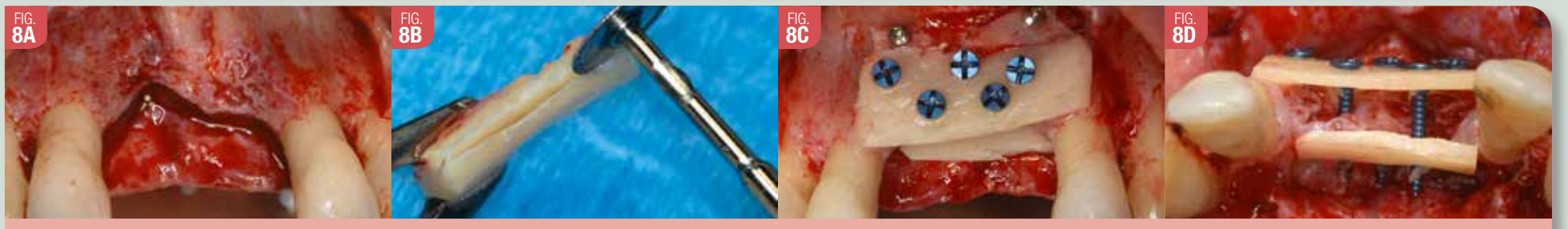

Réalisation d'un coffrage autogène

Comblement du coffrage et fermeture du site

QUATRIÈME ÉTAPE

Après 6 mois de cicatrisation, un lambeau de pleine épaisseur permet d'objectiver la reconstruction osseuse horizontale et verticale. Notez l'excellente vascularisation du greffon et la bonne intégration des particules. Les vis d'ostéosynthèses sont retirées et deux implants sont placés (Prevail®, Biomet 3i®, de longueur 13 mm et de diamètre 4 mm). Un soin particulier est apporté à la position des implants. L'axe d'émergence permet un transvissage par le cingulum et un espace de 4 mm est ménagé entre les implants. Afin de compléter la remise en forme de la crête et assurer un bon soutien de la papille inter-implantaire, deux vis de cicatrisation étroites et de faible hauteur (3 mm) sont vissées sur les implants. Des particules d'os allogéniques sont ensuite placées et recouvertes par une membrane résorbable fixée par un pins en titane en vestibulaire. Le lambeau est tracté coronairement et suturé sans tension par-dessus. Notez l'importance de la greffe épithélio-conjonctive vestibulaire pour pouvoir assurer la fermeture du site. La ligne de jonction mucogingivale est désormais replacée à un niveau correct. La radiographie rétro-alvéolaire permet d'objectiver l'os particulaire soutenu verticalement par les vis de cicatrisation enfouies sous la muqueuse.

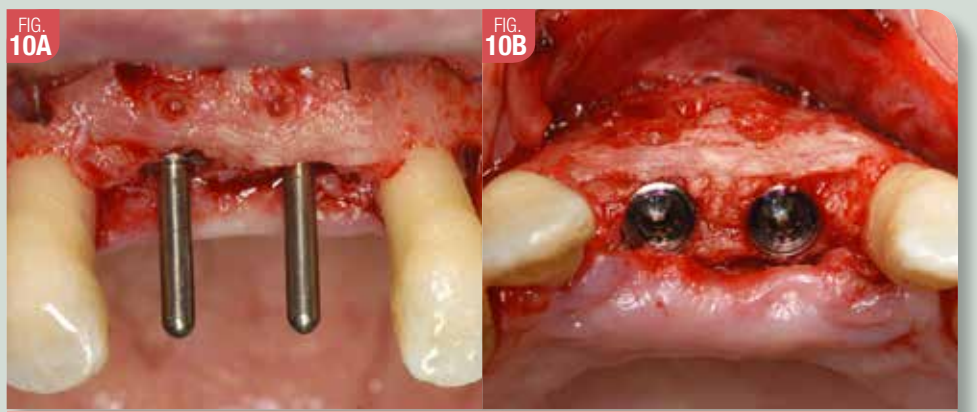

Mise en place de deux implants

Lambeau à effet de tente

CINQUIÈME ÉTAPE

Après 6 mois de cicatrisation, une petite operculisation dans la gencive attachée, permet d'accéder aux vis de cicatrisation enfouies. Ces dernières sont retirées et remplacées par des vis de cicatrisation plus hautes. Après quelques semaines de cicatrisation, les vis de cicatrisation sont rapidement remplacées par deux couronnes en résine transitoires unitaires au profil trans-gingivale concave. Ces couronnes en résines directement transvissées par le cingulum, vont créer les profils d'émergences recherchés. On note l'alignement des collets des deux incisives centrales permis par la reconstruction verticale. Une radiographie rétro-alvéolaire permet d'observer le niveau osseux regagné et stabilisé.

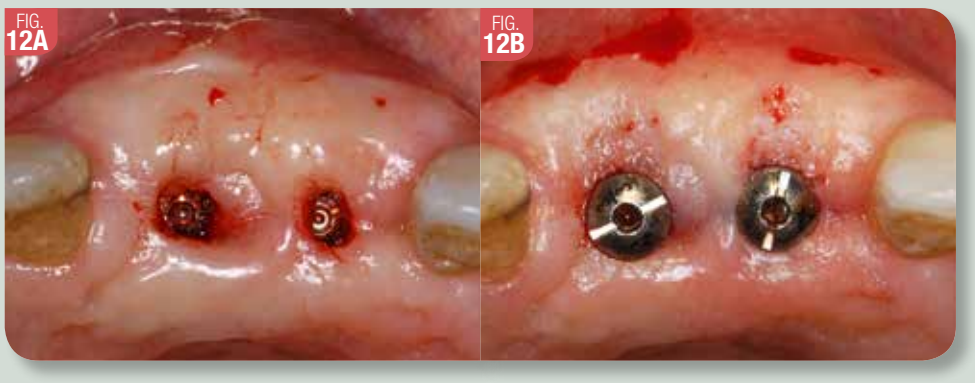
FIG. 12A
FIG. 12B

FIG. 13A
FIG. 13B
FIG. 13C

SIXIÈME ÉTAPE

Au final, les deux dents temporaires sont remplacées par des couronnes implantaires d'usages en zircones directement transvissées dans les implants. Notez l'alignement des collets et la gencive kératinisée vestibulaire conséquente qui devrait garantir une bonne stabilité dans le temps des tissus péri-implantaires. La radiographie rétro-alvéolaire montre la reconstruction verticale importante réalisée. Notez la présence d'os particulaire inter-proximale qui vient soutenir la papille inter-proximale. Le préjudice esthétique initial est réparé et la patiente est satisfaite de l'intégration de la reconstruction chirurgicale et prothétique dans son sourire.

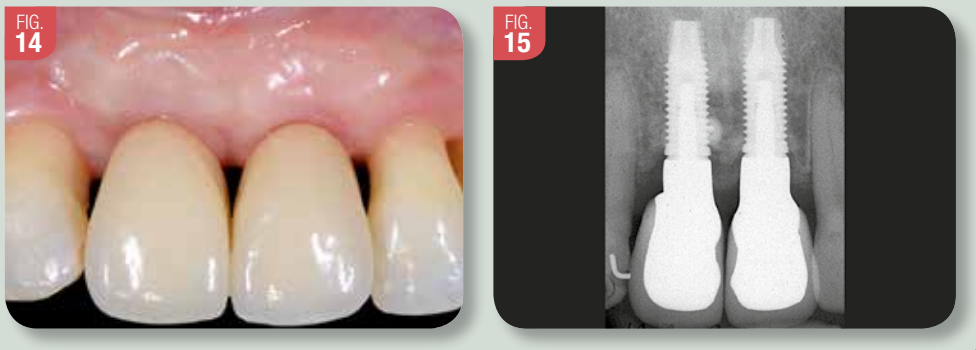
FIG. 14
FIG. 15

Discussion

Deux éléments essentiels sont à retenir dans la gestion de ce cas clinique :

1. Le choix d'une technique de reconstruction osseuse qui permet à la fois un gain horizontale et surtout vertical conséquent.
2. Une bonne gestion des tissus mous avant la greffe osseuse.

L'apport de tissus mous au moment de l'extraction et surtout la greffe épithélio-conjonctive réalisée lors de la seconde étape, nous semble avoir été décisif dans le succès de la cicatrisation de l'augmentation osseuse. Les augmentations osseuses importantes en volume et en particulier verticale sont considérées comme les plus délicates avec un risque important d'échec. La tension musculaire cicatricielle, souvent à l'origine des expositions est proportionnelle à l'importance du recouvrement. Une bonne gestion des tissus mous préalable a permis de minimiser la traction musculaire et d'anticiper le déplacement chirurgical coronaire de la ligne de jonction muco-gingivale réalisée deux fois (étape 3 et 4). Au final, elle nous permet d'obtenir une gencive attachée vestibulaire épaisse et haute indispensable pour stabiliser les tissus et l'architecture gingivale dans le temps. Concernant la prothèse, la mise en place de dents temporaires va permettre de créer des profils d'émergence esthétique, et de tester la fonction. Elles sont remplacées une fois les tissus mous bien cicatrisés et stables par des prothèses en zircone unitaires avec un profil trans-gingival concave pour préserver au mieux la vascularisation tissulaire.
Elles sont directement directement transvissées afin d'éviter le joint pilier/couronne et la présence de ciment de scellement parfois à l'origine d'infiltrat bactérien et de péri-implantite. Cela nous a semblé important chez cette patiente atteinte d'une parodontite.

Conclusion

Quand un plan de traitement fait appel à des implants pour rétablir une situation antérieure inesthétique il ne saurait s'abstraire des normes admises. Dès lors il est capital d'évaluer très précisément la situation tissulaire pour que les implants puissent être placés dans la position optimale. De plus il est indispensable que les particularismes de la prothèse implantaire antérieure soient pris en compte : axe implantaire différent de l'axe dentaire et morphologie prothétique sous gingivale adaptée au renforcement muqueux recherché.
Un résultat esthétique de qualité ne peut être envisagé que si la chronologie et l'enchaînement des interventions chirurgicales permettent de restaurer des volumes tissulaires respectueux des impératifs prothétiques et normes dentaires et faciales universelles. Pour un tel objectif le cas de notre patiente a nécessité 5 interventions chirurgicales distinctes, souvent invasives, pendant une période longue, de la dépose de l'implant et extraction dentaire, jusqu'à la mise en place de la prothèse définitive. Il est donc important d'être conscient des risques esthétiques dans la gestion du secteur antérieur afin d'éviter d'avoir à gérer des situations d'échecs souvent complexes, longues et difficiles à reprendre dans un contexte psychologique et financier le plus souvent délicat.

Bibliographie

1. *Zuhr O, Hurzeler M. Chirurgie plastique et esthétique en parodontie et implantologie, Quintessence Pub, 2012.*
2. *Khoury F. Greffe osseuse en implantologie, Quintessence International, 2011 : 519 p.*

Toute la bibliographie est à retrouver sur
www.aonews-lemag.fr

Retrouvez toutes nos parutions

Inscrivez-vous à nos soirées (onglet AO Paris)
Toute notre actualité à découvrir sur notre site
www.aonews-lemag.fr

PARU 143 ancienne formule OCT 2011

Jacques Bessade

La trousse pharmacologique d'urgence au cabinet dentaire

Jacques Bessade
Paris

Adrénaline

Anapen® : en seringue prête à l'emploi de 0,15 ou 0,3 mg. Stockage à l'air ambiant, 21 mois.
Action : vasoconstriction, pression artérielle, bronchodilatatrice.
En intra-musculaire (IM) ou en sous-cutané (SC), agit en 4-5 minutes
Indications : choc anaphylactique, arrêt cardio-circulatoire

Glucagon

Glucagen® : en seringue prédosée de 1 mg. 36 mois au frais.
Action : hyperglycémiant.
En IM ou en SC, agit en 5-10 minutes.
Indications : hypoglycémie
Contre-indications : diabète non insulino dépendant, traité aux sulfamides.

Prazépam

Lysanxia® 10 mg : 1 comprimé sublingual
Action : sédatif léger
Indications : crise de tétanie, spasmophilie

Salbutamol

Ventoline® : spray aérosol-doseur.
Action : bronchodilatateur
Inhalation de 1-2 bouffées, en apnée, narines pincées
Indications : crise d'asthme, prévention de l'asthme d'effort.

Methyl Prednisolone

Solumedrol® 120 mg : préparation injectable en IM profonde ou IV.
Action : anti-inflammatoire stéroïdien.
Indications : choc anaphylactique, œdème de Quincke, accident allergique des anesthésiques locaux, aggravation de la crise d'asthme.

Nicardipine

Loxen® 20 mg : 1 comprimé per os.
Action : inhibiteur calcique sélectif à effets vasculaires.
Per os, à laisser absorber sous la langue.
Action : crise hypertensive paroxystique
Contre-indication : infarctus de moins d'un mois, angor instable.

Hydroxyzine

Atarax® 50 mg : 1 comprimé per os.
Action : anxiolytique, antihistaminique, sédatif.
Indications : accident allergique de type rash (urticaire), anxiété
Contre-indications : risque de glaucome, adénome prostatique. Danger lié à l'altération de la vigilance.

Desloratadine

Aerius® 5 mg : 1 comprimé per os.
Action : antihistaminique, antiallergique.
Indication : accident allergique cutanéo-muqueux (urticaire)

Trinitrine

Natispray® : spray sublingual.
Action : vasodilatateur veineux et coronarien.
Indication : crise d'angor sur patient coronarien connu.

Atropine

Atropine Lavoisier® ampoule 0,5 mg. 36 mois à température ambiante.
Action : anticholinergique, antispasmodique, rythme cardiaque.
En SC, agit en 15-30 minutes.
Indication : perte de connaissance brève (- 3 minutes), syncope.

Benzodiazépine

Havlane® 1 comprimé/jour.
Sédatif, myorelaxant, anxiolytique.
½ vie de 4-8 h, mieux adapté aux interventions de cabinet dentaire que le *Valium®* (32-47 h), le *Lexomil®* (20 h) ou le *Xanax®* (10-20 h).

CIRCONSTANCES CLINIQUES D'EMPLOI

Choc anaphylactique

- Il s'agit d'un choc d'apparition extrêmement brutale lors de l'injection d'un allergène.
- Il se différencie des autres chocs par deux caractéristiques : extrême gravité (mortel si retard de dg et de traitement), réversible rapidement si traitement approprié.
- Malaise brutal avec troubles rapides de la conscience
- Signes cardio-vasculaires : pouls filant, pression artérielle effondrée voire imprenable, possibilité de marbrures
- Signes respiratoires : polypnée, dyspnée, bronchospasme, sibilants diffus
- Signes cutanéo-muqueux : prurit, urticaire, rash ; œdème de Quincke ; extrémités chaudes.
- Signes digestifs : nausées, vomissement ; douleurs abdominales ; diarrhées.
- Signes neurologiques : troubles de la conscience ; obnubilation, coma ; convulsions

Traitement curatif
- Oxygénothérapie au masque,
- Voies veineuses périphériques : *Solumedrol®* 2 mg/kg ; Adrenaline 2 mg dans 10 ml, 5 ml en SC puis 1 ml toutes les minutes jusqu'à l'obtention d'une pression artérielle,
- Remplissage par solutés macro-moléculaires ou solutés cristalloïdes,
- Mutation par SAMU.

Œdème de Quincke

- Paresthésie péri-buccale
- Apparition progressive d'un œdème plus douloureux que prurigineux avec gonflement des lèvres et des paupières
- Gêne respiratoire
- Dyspnée avec tirage (sus-sternal) puis gonflement inspiratoire sus-hyoïdien
- Cornage
- Cyanose, sueurs.

Traitement médicamenteux (efficacité non démontrée de façon formelle)
- *Atarax®* 50 mg, 1 cp la veille au soir, 1 cp le matin
- *Solupred®* (corticoïde) : 1 mg/kg, 1 cp le matin avant les soins
- ou corticoïde injectable : *Solumedrol®* 1 mg/kg ½ h avant les soins

Crise d'asthme aiguë

- Difficulté pour parler ou tousser
- Orthopnée, sueurs, agitation
- Cyanose, contraction des sterno-cleido-mastoïdiens,
- Fréquence cardiaque supérieure à 120/min, fréquence respiratoire > 30/min,
- Pouls paradoxal

Traitement curatif
- Oxygénothérapie
- Spray de *Salbutamol®* (2 bouffées), aérosols de *Salbutamol®* (5 mg/20 ml de sérum physiologique)
- Pose d'un cathlon, injection de corticoïdes (*Solumedrol®* 2 mg/kg)
- Si extrême gravité, Adrenaline : 1 mg dans 10 ml, 0,4 mg en SC, puis 0,1 mg IV/minute jusqu'à régression de la symptomatologie
- Évacuation par SAMU.

Crise de tétanie

- Sensation de malaise
- Paresthésie
- Fourmillements
- Sensation de raideur
- Main d'accoucheur
- Extension des pieds
- Hyperpnée

Traitement curatif
- SAMU
- *Lysanxia ®* 10 mg, 1 comprimé sublingual

Crise convulsive

- Début brutal
- Cri, chute, perte de connaissance
- Évolution rapide
- Contracture musculaire, morsure de la langue
- Apnée, secousse musculaire
- Perte d'urine

Traitement
- Éviter la chute du patient
- Ouverture de la bouche
- Hyperextension de la tête
- Enfant : O2, *Valium®* 0,5 mg/kg en ir
- Adulte : O2, SAMU

Crise hypertensive

- Céphalées post, nausées
- Mouches volantes, troubles
- Sensoriels de la vision
- Sensation de doigts morts
- Crampes des extrémités
- Somnolence, vomissements, stupeur
- Confusion mentale, convulsion, coma

Traitement
- SAMU
- Le patient doit être allongé
- *Loxen®*, 20 mg (CI : IDM datant de moins de 1 mois, angor instable)

Crise hypoglycémique

- Sensation de malaise
- Faim douloureuse
- Fatigue
- Palpitation
- Sueurs
- Nervosité
- Pulsation carotidienne accélérée

Traitement
- Sucre
- SAMU
- *Glucagen®*, 1 mg en SC ou IM 0,5 mg avant 8 ans

Rash cutané/urticaire

- Démangeaisons
- Chaleur
- Grandes plaques
- Rouges à contour géographique

Traitement
- Arrêt du médicament en cause
- *Aerius®*, 1 c de 5 mg
- Prévention ultérieure:
- Prémédication par *Aerius®*



Continuité par l'Innovation

130 ans de tradition, de savoir-faire et d'expertise à vos côtés.

Depuis 1889 Maillefer écrit l'histoire en s'engageant auprès des professionnels dentaires pour des soins de qualité, pérennes et reproductibles. Pionnier et visionnaire, Auguste Maillefer a su relever le défi de son époque en concevant et fabriquant des instruments dentaires novateurs.
Cette histoire est la vôtre !

130 ans d'innovation et d'expertise pour proposer des produits éprouvés, de haute qualité et adaptés à votre pratique. Les alliages de nos instruments, les principes d'ingénierie qui régissent la fabrication dans nos usines suisses et l'engagement continu dans la formation de générations de dentistes font de **Maillefer** votre partenaire fiable au quotidien.
Cet héritage est le vôtre !

Ensemble agissons pour la santé et le bien-être de vos patients !

CONGRÈS ADF 2019

Retrouvez-nous sur notre stand 1M04

THE DENTAL
SOLUTIONS
COMPANY™

Le partenaire de toutes vos solutions dentaires.

Dentsply Sirona

Owandy RADIOLOGY

Stand ADF 3M25

I-max 3D

- Compacte et légère : 66kg
- 3D Cone Beam
- Multi FOV : de 12x10 à 5x5 cm
- HD : 87µm
- CAD/CAM ready
- Guides chirurgicaux
- Budget maîtrisé

Découvrez notre gamme complète de produits : www.owandy.com

Owandy RADIOLOGY
2, rue des Vieilles Vignes
77183 Croissy-Beaubourg
FRANCE
Tél. + 33 (0) 1 64 11 18 18
info@owandy.com
www.owandy.com

Dispositif médical de classe Ib / CE0051. Veuillez lire attentivement les instructions figurant dans la notice d'utilisation.
Produit non remboursé par les organismes de santé. Fabricant : Owandy Radiology SARL

La nouvelle convention décryptée avec Philippe Balagna

par Marie-Hélène Azoulay

« À défaut du Beaujolais nouveau, la Convention nouvelle arrive le 1er avril : comment optimiser cet incontournable »

Afin de coller à la réalité, nous avons pensé qu'il fallait rajouter une conférence sur la nouvelle convention dans notre programme déjà établi.

Nous avons demandé à Philippe Balagna, président des CDF AuRA, grand connaisseur de la vie conventionnelle de faire une présentation à ce sujet, et le 5 mars dernier les confrères présents ont pu assister à une conférence d'une clarté exceptionnelle.
Notre corporation n'échappe pas au fait que tout ce qui est nouveau fait peur. Notre conférencier a très vite saisi l'état d'esprit dans lequel était l'assemblée, et nous lui savons gré d'avoir su gérer avec calme et finesse les échanges parfois houleux.

Pour résumer, la mise en place de cette convention va se faire de façon échelonnée sur cinq ans :

- en 2019, nous aurons une première augmentation de soins conservateurs (restaurations première étape), de nouveaux actes et forfaits est une extension de la prévention. En contrepartie, les inlays cores, les couronnes unitaires, et 2 bridges de base seront plafonnés ;
- en 2020, nous aurons une augmentation de soins conservateurs (restaurations deuxième étape). En contrepartie, les plafonds de prothèses pour le RAC 0 (Reste à Charge zéro) seront appliqués sur les inlays cores, les couronnes unitaires, et 2 bridges de base ;
- en 2021, nous aurons une augmentation des soins conservateurs (restaurations troisième étape et endodontie). En contrepartie, les plafonds de prothèses pour le RAC zéro seront appliqués aux prothèses en résine et les plafonds de prothèses pour le panier modéré seront appliqués aux trois autres bridges de base ;
- en 2022, nous aurons une augmentation des soins conservateurs (restaurations quatrième étape). En contrepartie, les plafonds de prothèses pour panier modéré seront appliqués aux prothèses adjointes métalliques ;
- en 2023, nous aurons une augmentation des soins conservateurs en ce qui concerne les scellements des sillons et des avulsions.

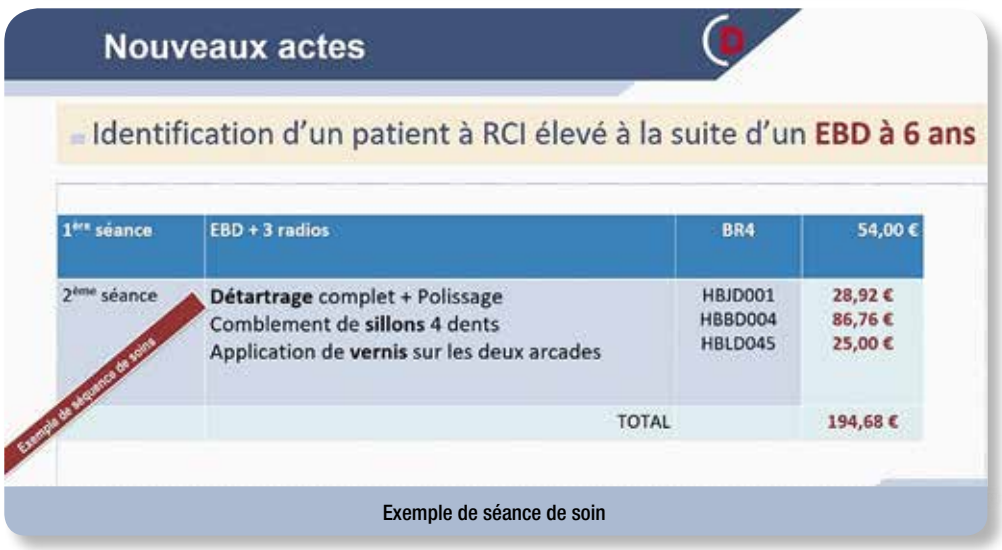

Exemple de séance de soin

Puis ce sera la fin de la convention et le début de nouvelles négociations.

- Les actes nouveaux comme les vernis fluorés HBLD045, les coiffages HBFD010 sont opposables ;
- Le bilan buccodentaire est étendu aux enfants de trois ans avec la possibilité de faire une radio panoramique à la place de trois ou quatre clichés ;
- Un supplément de 100 € par séance est applicable lors de la prise en charge des patients handicapés ;
- Un supplément de 20 € par séance est applicable lors de la prise en charge de patients sous anticoagulants ;
- Enfin, chez le diabétique en ALD, le bilan parodontal est pris en charge à hauteur de 50 € et les soins parodontaux par sextant sont pris en charge à hauteur de 80 €.

Les inlays onlays en composite ou non précieux de deux faces ou plus HBMD351, ont une base de remboursement de 100 € seront plafonnés à 350 € en 2021, les inlays onlays en céramique de métal précieux de deux faces ou plus HBMD460, ont également une base de remboursement de 100 € et ne seront pas plafonnés.
Il y aura quatre paniers prothétiques : le panier CMUC & ACS, le panier RAC 0, le panier modéré, et le panier libre.
Il est à noter que les couronnes transitoires seront prises en charge avec un plafond de 40 € pour le panier CMUC est de 60 € pour les autres.

En ce qui concerne les bridges, tous les gestes complémentaires tels que, adjonction d'un pilier supplémentaire ou adjonction d'un intermédiaire ou encore adjonction d'un élément en extension font partie du panier libre.
Enfin, les nouveaux bridges comme par exemple le bridge cantilever deux ou trois éléments ou encore le bridge collé, font partie du panier libre et une base de remboursement leur est appliquée.

En conclusion, seuls les cabinets à exercice très particulier peuvent ne pas être satisfaits de cette convention. Si l'on en croit les conversations entre confrères, chacun devrait y trouver son compte.
Un grand merci à notre conférencier Philippe Balagna pour cette présentation qui, aux dires de Jérémy Sage (notre partenaire de CrownCéram), est la meilleure qu'il ait eue d'entendre.

Merci aux CDF de nous avoir prêté les 3 illustrations de ce texte.
Et sans oublier un grand merci à notre traiteur « le vôtre », Monsieur Califa !

Votre dîner idéal réunirait...
Ma famille

Vos 3 films incontournables...
Intouchables
La vie est belle
Le bon, la brute et le truand

Vos 3 livres fétiches...
Mila 18 (Léon Uris)
Le lambeau (Philippe Lançon)
Sotah (Noemie Ragen)

Une chanson de votre vie...
Potemkine (Jean Ferrat)

Votre insulte favorite...
Con !

Votre madeleine de Proust culinaire...
Le couscous sucré au petit-lait

Un héros... réel ou imaginaire
Moïse

Salé ou sucré ?
Sucré

Une passion, un hobby ?
Le rugby

Sportif sur canapé... ou sur le terrain ?
Le terrain c'était avant...

Vos vacances de rêve...
En Nouvelle Zélande

Accro au net... ou pas ?
Pas du tout

Votre dernier coup de foudre ?
Ma deuxième petite fille

Dans une autre vie vous seriez...
Guitariste

Enfin, une adresse à recommander...
Le Kavod
(Rue Jean Mermoz, Paris 8)

Lyon

SOIRÉE DU 5 MARS 2019

Corinne Attia, Philippe Balagna, Marie-Hélène Azoulay et Anne Darmony

Hervé Touati, Jonathan Hakimi, Julien Skopinski (Labocast), Romuald Jeanroy (PC net santé)

Elie Elharar et Annie Story

David Illouz et Samuel Bouchoucha avec Jérémy Sage (CrownCéram) aux anges !

De nouveaux visages qu'on aimerait voir plus souvent !

Brigitte Farahat et Jean-Luc Bismuth

AO c'est aussi l'occasion de retrouvailles après des études ! On reconnaîtra entre autres Pierre Gounot et Philippe Charoy jeunes membres AOL

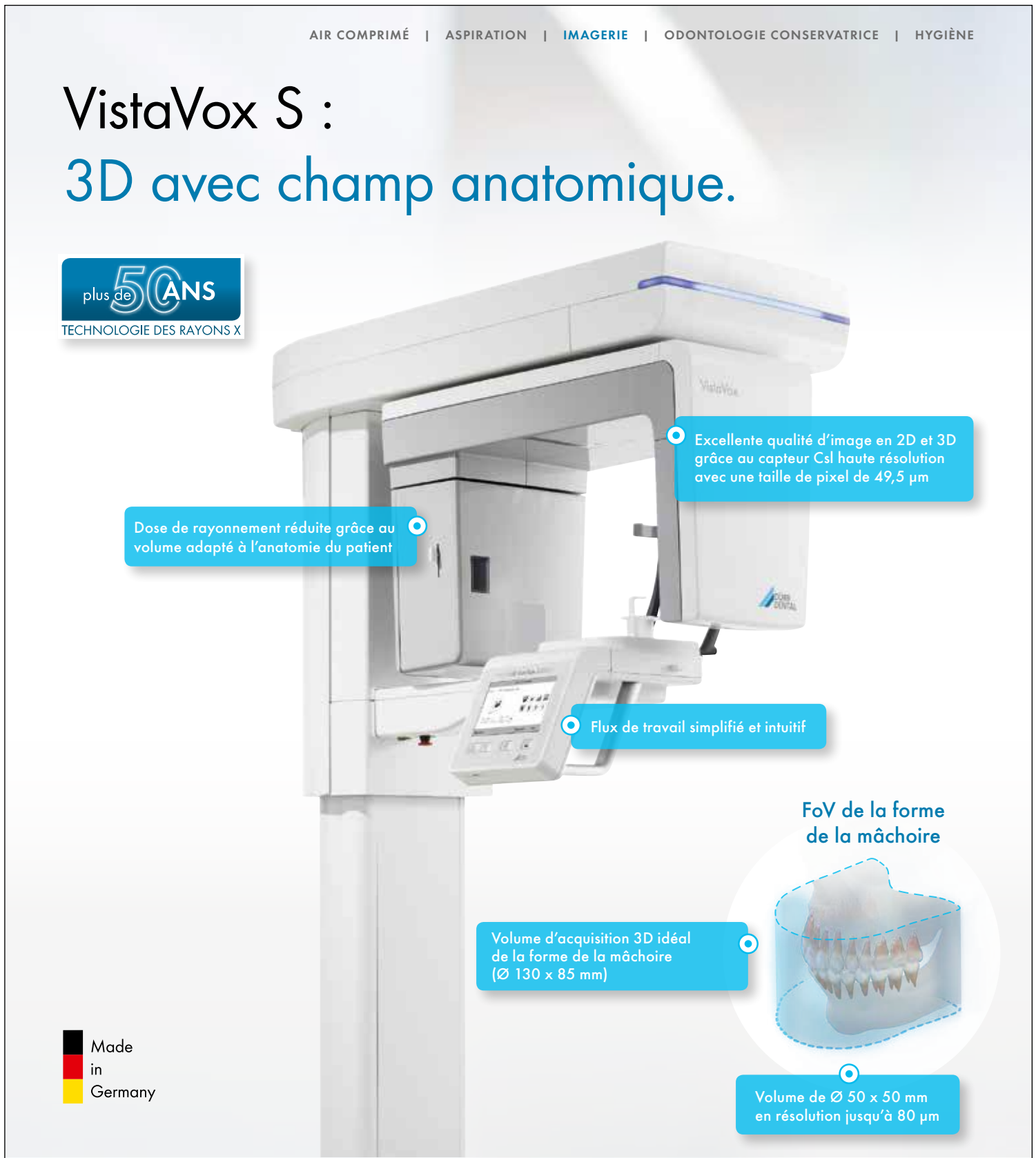

Notre maître mot : la convivialité !

La table de notre traiteur « le vôtre », Monsieur Califa !

AONEWS
À L'ADF
— STAND 1S01 —
Venez nous rencontrer !

Une superbe après-midi de rentrée avec Hadi Antoun

Les défis du secteur esthétique en implantologie

Patrick Chelala, Cyril Licha

Comme toujours, c'est avec beaucoup de compétence et de générosité que notre ami Hadi Antoun a offert quatre heures de conférence à un auditoire captivé. Des jeunes praticiens aux chirurgiens les plus chevronnés, tous étaient ravis pour se retrouver après l'été pour une après-midi avec un éventail des connaissances didactique, argumenté et étayé. Une vraie complicité s'est établie avec l'auditoire durant la conférence, et les différentes pauses.
Cette conférence dédiée à l'implantologie du secteur antérieur a traité différents axes à travers de nombreux cas cliniques : l'évolution des techniques d'augmentation osseuse, le phénomène de résorption osseuse et ses différentes classifications, et enfin les différentes options thérapeutiques. On distingue globalement deux types de patients : ceux qui présentent un édentement établi à restaurer, avec plus au moins d'os disponible, et ceux qui ont des dents qui posent la question de la conservation. Il faut considérer une chose : les implants ne sont pas éternels. C'est pour cette raison que la conservation d'une dent le plus longtemps possible reste la meilleure alternative.

Techniques d'augmentations osseuses

Depuis les années 1990, les techniques d'augmentation osseuse ont évolué avec la régénération osseuse guidée et l'expansion osseuse qui présentent une approche biologique et peu invasive, mais également avec le passage de la greffe osseuse autogène en enveloppe avec prélèvement cortico-spongieux symphysaire à la technique de coffrage avec prélèvement ramique développée par Fouad Khoury. Ces techniques donnent de meilleurs résultats lorsqu'elles sont associées à une membrane selon la littérature.
La technique de coffrage est le gold standard des greffes d'os autogène. Elle permet une meilleure vascularisation et régénération osseuse, ainsi qu'une meilleure stabilité du volume. Elle s'apparente à une régénération osseuse guidée avec une membrane rigide biologique prélevée. Elle protège le défaut et maintient le volume osseux, ce que ne permet pas la membrane résorbable, trop souple. L'expansion osseuse est également une technique intéressante car elle permet une meilleure conservation du tissu osseux en préservant la table osseuse vestibulaire, qui est déplacée en regard des implants. Elle ouvre l'espace médullaire, source de cellules-souches mésenchymateuses pluripotentes.
La régénération osseuse guidée est également une technique de choix, car elle est la mieux documentée dans la littérature.

Phénomène de résorption

L'os alvéolaire est lié à la dent. Il a presque les mêmes caractéristiques que l'os squelettique mais présente des particularités : son turnover est plus rapide, son remaniement est orienté par les forces occlusales, et il présente une surface desmodontale. Une étude a montré que plus de 50 % des sites ont une corticale vestibulaire mesurant moins de 0,5 mm d'épaisseur. Quand elle est fine, elle est confondue avec l'os fasciculé, qui est relié directement au desmodonte et donc à la présence de la dent. La disparition de la dent entraîne la perte de cet os, et donc de cette corticale vestibulaire.
La résorption osseuse a une composante verticale et une horizontale. La perte osseuse horizontale après une extraction est de 50 % à un an, et survient majoritairement en vestibulaire. Les deux tiers de la résorption vont survenir lors des trois premiers mois.
La perte osseuse verticale peut aller jusqu'à 4 mm. La résorption est liée au traumatisme chirurgical, la perte de stimulations fonctionnelles sur les parois osseuses, la perte du ligament parodontal et de l'os fasciculé, et certainement à l'information génétique.
Lors d'une extraction d'une dent antérieure, il est essentiel de préserver la paroi vestibulaire. Cependant, si cette préservation n'est pas associée à un comblement, elle est inutile. On observera une résorption très importante. La pose immédiate d'un implant sans comblement associé entraînera une résorption similaire.
Selon la littérature, pour limiter cette résorption, il faut mettre en place des compléments qui font barrière mécanique tels que les comblements osseux. On ne peut jamais la contrôler, uniquement la limiter. Ainsi, dans le secteur antérieur, on doit poser l'implant en position palatine, en ménageant un espace de 2 mm en vestibulaire, qui sera comblé pour réduire la résorption. On y associe également une greffe de tissu conjonctif pour renforcer l'environnement péri-implantaire.

Classification des résorptions

Se reporter à une classification est essentiel afin de poser un diagnostic, puis une indication et enfin évaluer l'efficacité du traitement. Concernant le maxillaire antérieur, on distingue notamment :
- la classification de Cawood et Howell, qui classe les pertes osseuses de la classe II à la classe VI ;
- la classification de Benic, plus simple et plus clinique, qui classe les pertes osseuses en trois catégories.

En fonction de la classe, les options thérapeutiques ne sont pas les mêmes :
- première catégorie : les cas les plus simples, présentant des résorptions minimes, on peut utiliser la technique de régénération osseuse guidée, avec un biomatériau associé à une membrane résorbable.

Votre dîner idéal réunirait...
Albert Camus
Spinoza
et Sephan Zweig

Vos 3 films incontournables...
Les Enfants du Paradis
Les Tricheurs
Il était une fois en Amérique

Vos 3 livres fétiches...
Lettres à Lucillus (Seneque)
Si c'est un homme (Primo Levi)
Les Bêtises (Jacques Laurent)

Une chanson de votre vie...
Another Day
(Paul Mc Cartney)

Votre insulte favorite...
Je n'en ai pas

Votre madeleine de Proust culinaire...
Le gâteau au fromage blanc

Un héros... réel ou imaginaire...
Ulysse

Salé ou sucré ?
Les deux

Une passion, un hobby ?
La voile

Sportif sur canapé... ou sur le terrain ?
Sur le terrain

Vos vacances de rêve...
En famille sur un voilier

Accro au net... ou pas ?
Accro

Votre dernier coup de foudre ?
Ma petite fille Rose

Dans une autre vie vous seriez...
Aventurier

Enfin, une adresse à recommander...
Je les garde jalousement

Notre brillant conférencier, Hadi Antoun, avec le président Franck Sebban et Géraldine Fima

Audrey Ohayon entourée de Claude Isvy et Raoul Tibi

Nathalie Attali avec la crème de la crème AO, Sydney Boublil, André Sebbag, René Arav et Maurice Huneman

Des partenaires souriants

André Sadoun avec le duo d'Invisalign

Béatrice Aknin, Audrey et Michèle Albou

Sydney Boublil avec la team de Pierre Fabre Oral Care

Géraldine, Patrick Lellouche, Corinne Benarros et Franck

Hadi et Serge Zagury avec…

Votre dîner idéal réunirait...
Ma meuf et mes ex

Vos 3 films incontournables...
Le parrain 2
Scarface
The Green Mile

Vos 3 livres fétiches...
Solal (Albert Cohen)
Crimes et châtiments (Dostoïevski)
Mémoires d'Hadrien
(Marguerite Yourcenar)

Une chanson de votre vie...
You don't know me
(Jax Jones)

Votre insulte favorite...
Petite salope

Votre madeleine de Proust culinaire...
Les bestels de ma grand-mère

Un héros... réel ou imaginaire...
Batman

Salé ou sucré ?
Les deux !!!

Une passion, un hobby ?
La parodontie

Sportif sur canapé... ou sur le terrain ?
Le pauvre mon canapé

Vos vacances de rêve...
Faire le tour de l'Amérique du Sud

Accro au net... ou pas ?
200 % SUR INSTAGRAM

Votre dernier coup de foudre ?
Tous les jours malheureusement

Dans une autre vie vous seriez...
Sosie officiel de Marc Danan

Enfin, une adresse à recommander...
Le 116 Pages
avec Jonathan Sellem

La relève est assurée avec le bureau des jeunes AO

Hadi et ses groupies !

Avec le président d'AOPJ

Gilles Hannoun (Sydel Gestion) avec Eric Castel

André Sebbag et Joël Itic

Un beau diplôme pour un beau conférencier…

Michel Naman, Michael Uzan, Pierre Guenik (Orascoptic) et Albert Pinto

Moïse Elbaz avec les jolies commerciales de Julie

- deuxième catégorie : le défaut est important et n'est plus contenu, on ne peut plus utiliser une membrane résorbable. On peut utiliser des grilles en titane, une membrane non résorbable, l'expansion, la greffe autogène ou encore le coffrage.
- troisième catégorie : on se retrouve avec une crête osseuse très fine, résorbée dans les deux sens. Il faut différer l'implantation.

Il faut garder en tête qu'on ne peut implanter immédiatement que si l'on peut positionner l'implant dans le bon axe en obtenant une stabilité primaire satisfaisante. Dans les pertes osseuses verticales, on est face à un double défi : régénérer les tissus durs mais également les tissus mous, ce qui est plus difficile. Il faut attendre six semaines de cicatrisation des tissus mous pour pouvoir les manipuler. Dans le cas d'utilisation de biomatériaux, il faut attendre plus car ils retardent la cicatrisation.

Options thérapeutiques du secteur antérieur

Extraction-implantation immédiate (Classe II de Cawood et Howell)
Il est nécessaire d'avoir une corticale vestibulaire préservée pour poser cette indication. L'implant est posé en palatin, avec un espace vestibulaire de 2 mm comblé par un biomatériau. Cette technique est pratiquée en flapless, et associée à une greffe conjonctive en tunnel.
La préservation des tissus mous passe par une mise en esthétique immédiate, avec une couronne provisoire en sous-occlusion statique et dynamique qui conserve les papilles grâce à des points de contacts bien réalisés. Dans certains cas, les papilles peuvent mettre plusieurs années pour se reformer complètement. On passe beaucoup de temps sur l'extraction pour être le moins traumatique possible. Le tissu conjonctif greffé en tunnel est la meilleure protection pour les implants, et est très stable dans le temps. Concernant les prélèvements palatins, plus ils sont profonds et moins la qualité tissulaire est bonne. On préférera prélever en superficie et mettre un COEPAK ou bien une éponge hémostatique au contact de la plaie.
La technique du socket shield, consistant à garder la face vestibulaire de la racine, permet de préserver la table vestibulaire et d'éviter la greffe conjonctive, sans entraver l'ostéointégration. Il faut cependant que la dent ne soit pas infectée et immobile. Dans le cas d'un site cicatrisé avec un volume osseux suffisant, mais tissulaire insuffisant, on peut utiliser la technique du rouleau pour augmenter la convexité vestibulaire. Elle est adaptée aux petits défauts, et évite les prélèvements.

Régénération osseuse guidée (Classe Va de Cawood et Howell)
Il faut distinguer les différents types de membranes :
- les membranes résorbables, qui peuvent être plus ou moins rigides,
- les membranes réticulées résorbables qui sont plus rigides et maintiennent plus le volume, mais elles s'exposent plus facilement que les autres,
- les membranes non-résorbables.

On se situe dans une situation de perte osseuse horizontale, qui nécessite une ROG mais qui permet de poser l'implant dans le même temps chirurgical. Les membranes résorbables classiques sont trop souples pour ce type de résorption car elles subissent la traction des tissus, entraînant ainsi une perte du volume.

Pour le comblement osseux, on mélange dans des proportions égales de l'os autogène (pour son effet ostéoinducteur) avec de l'hydroxyapatite bovine (pour son effet ostéoconducteur). On obtient de meilleurs résultats en fixant les membranes avec des pins ou des vis. Il est nécessaire d'enfouir systématiquement le greffon conjonctif, afin de régénérer le tissu sur la crête qui sera autour de la future couronne. La temporisation est assurée par une prothèse amovible partielle avec des crochets postérieurs.

Reconstruction osseuse et implantation différée

Quand la perte osseuse est trop importante, il est nécessaire de reconstruire dans un premier temps. La pose de l'implant sera programmée dans un second temps chirurgical. Dans ces cas, il est préférable de mélanger de l'os allogénique (à la place de l'os autogène) et de l'hydroxyapatite bovine pour réduire encore plus la perte de volume.

On utilise alors une grille en titane contenant le matériau de comblement et recouverte d'une membrane résorbable. Ces grilles peuvent être façonnées pendant l'intervention, ou bien à l'avance sur un modèle, ou bien réalisées en CFAO. En cas d'exposition, les grilles en titane diminuent la perte de volume et s'infectent exceptionnellement par rapport aux membranes non-résorbables. Cependant, ces grilles sont rugueuses et accrochent l'os : il faut faire attention à la dépose car elles peuvent être très adhérentes à l'os. La littérature décrit 15 % de complications avec l'utilisation de ces grilles en titane.

La technique de coffrage est envisageable mais présente trois difficultés : c'est une technique délicate, qui nécessite un prélèvement, et qui n'est pas facilement applicable en cas de crête courbe car la lame corticale rigide n'épouse pas sa forme. Il est nécessaire d'attendre 8 à 9 mois pour poser les implants dans des sites greffés avec un biomatériau. En cas d'os autogène, le délai peut être réduit à 6 mois.

Complications

Il arrive que plusieurs années après avoir posé les implants, on observe l'apparition d'un diastème, ou d'un décalage des bords libres. La croissance cranio-faciale est un fait clinique prouvé. L'éruption dentaire continue avec les années, ce qui peut entraîner des problèmes esthétiques car l'implant étant ankylosé, il ne bouge pas contrairement à la dent adjacente. L'infraclusion et la perte de contacts interproximaux sont les complications les plus courantes.

Ce phénomène évolue très lentement dans le temps, mais avec une variabilité dans son apparition, sa progression et son étendue. Contrairement à ce que l'on a pu penser, ce phénomène n'est pas associé au sexe féminin ou aux faces longues. La majorité des cas cliniquement significatifs se situent dans la zone esthétique. La pertinence clinique est généralement minime, mais pas toujours.

Ainsi, l'information du patient est obligatoire, et les questions de responsabilité médico-légale doivent être clarifiées.

Retour sur une conférence toute en couleurs

Cathy Gerber

Alpha Omega Toulouse a eu l'occasion de recevoir, le 12 septembre, **Romain Ceinos** pour une soirée autour de la thématique **« La couleur, comment l'appréhender en technique directe »**. Romain est un MCU-PH en Réhabilitation Orale de l'UFR d'Odondologie de Nice. Passionné d'esthétique et de dentisterie adhésive, il préside la BioTeam Nice qui a pour vocation de partager les connaissances scientifiques en biomimétisme.

Pour citer Lorenzo Vanini, pionnier dans la stratification des résines composites : *« la couleur des dents ne s'invente pas, elle se copie ! »*. Au cours de cette conférence de plus d'une heure et demie, ces quelques mots ont trouvé tout leur sens. Avec dynamisme et pédagogie, Romain Ceinos a pu détailler un à un l'ensemble des paramètres régissant la couleur dentaire. Une explication claire et ciselée des dimensions colorimétriques a permis de déterminer les propriétés optiques à imiter en technique directe **(Fig. 1)**. Le modèle naturel histo-anatomique (agencement des tissus amélo-dentinaires) restant le référentiel idéal pour rencontrer le succès colorimétrique au sein de nos restaurations **(Fig. 2)**.

Cette soirée a été l'occasion d'exposer le panorama des outils à notre disposition dans le relevé de la couleur et mieux comprendre leurs biais potentiels. Un ensemble de méthodologies et d'outils spécialisés a pu être proposé aux praticiens présents dans l'amphithéâtre. Les conseils délivrés ont su utiliser les connaissances sur la couleur pour rationaliser nos protocoles de traitement à l'aide d'outils fiables tel le teintier personnalisé **(Fig. 3)**. L'objectif avoué est de pourvoir rencontrer le succès colorimétrique de manière reproductible et pertinente. La conférence s'est terminée sur les perspectives contemporaines de reproduction de la couleur via l'utilisation de clichés photographiques en lumière croisée-polarisée **(Fig. 4)**.

Romain Chéron avec l'équipe d'AO Toulouse

Un amphithéatre plein et attentif

Visite des stands partenaires

FIG. 1

Le modèle TSL (Teinte, Saturation, Luminosité) est ici décrypté en fonction des propriétés amélo-dentinaires

FIG. 2

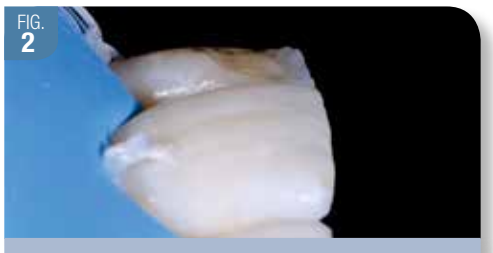

La spatialisation des incréments de résines composites et leurs épaisseurs vont avoir des répercussions importantes sur le rendu visuel final de la restauration

FIG. 3

La création d'un nuancier personnalisé permet d'accéder à un outil de relevé colorimétrique pointu pour le praticien (ici My Shade Guide, Smile Line®, Saint-Imier, Suisse)

FIG. 4

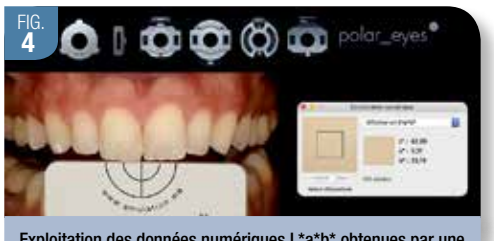

Exploitation des données numériques L*a*b* obtenues par une photo en lumière croisée-polarisée (Polar_Eyes®, Emulation, Franckfort, Allemagne) calibrée à l'aide d'une charte de gris neutre.

L'esthétique est un monde de couleurs

Détermination optimale des couleurs, sécurité maximale.



VITA Easyshade® V

- Détermination précise et reproductible de la couleur de dent en quelques secondes grâce à une technique de mesure de pointe.
- Utilisation simple et intuitive grâce à un écran tactile brillant et des symboles explicites.
- Communication numérique efficace pour l'échange de données sur la couleur de dent et les photographies entre le cabinet dentaire et le laboratoire, via une interface Bluetooth avec un PC, une tablette ou un téléphone intelligent.

Vers l'appli

www.vita-zahnfabrik.com facebook.com/vita.zahnfabrik

VITA – perfect match.

VITA

Marseille

Patrice Margossian fait la rentrée du chapitre marseillais

Jean-Luc Guetta

La rentrée est déjà arrivée. Et la nouvelle saison d'Alpha-Oméga Marseille a bien sûr déjà débuté. Nous avons repris nos cours en recevant, maintenant un habitué et un fidèle d'AO Marseille, Patrice Margossian. Le sujet était « les six clés du succès implantaire ». Notre nouveau bureau de l'année dernière, sous la présidence de Laura Lévy, semble avoir pris de l'assurance et d'avoir la situation bien en main. Bravo à eux ! Merci de continuer l'aventure AO avec nous. Nos partenaires de la soirée : W&H (Mathilde Visseaux), i.Dental (Gilles Mosca), Crownceram (Judicaël Chelly), Anthogyr (François Vian), AXA (Alain Taïeb), PierreFabre Oral Care (Elisabeth Ollive), La Maison du dentiste (Frédéric).

Deux anciens camarades de promotion Alain Benhamou et Patrice Margossian

Thierry Meyer et Elie Bouaziz

Laura Levy, la présidente, avec Jérémie Delouya

Notre conférencier bien entouré

Jean-Luc Guetta avec les fidèles, toujours présents

Elsa Eskenasi, Laura, Stephen Sportes, Daniel Dayan

Des étudiants bien encadrés par Jérémie Delouya

Charles Levy, Marc Chiche, Marc Bensimon

Quelques partenaires

Les étudiantes toujours aussi jolies

Dan Illouz et François Vian (Anthogyr)

Nos traiteurs *Le sourire sous l'olivier*

BAIN DE BOUCHE
ANTISEPTIQUE EFFICACE(1)
ET PRATIQUE(2)

L'efficacité sans alcool* prête à l'emploi

Eludrilpério
Chlorhexidine 0,20 %
Sa force, sa praticité
Flacon 200 ml Remb. 15 % Sec. Soc.

229 055 - 17/09/67960413/PM/001 - Février 2019

Pierre Fabre ORAL CARE
Notre science au service de la santé bucco-dentaire

Traitement d'appoint des affections parodontales liées au développement de la plaque bactérienne (gingivite et/ou parodontites), ainsi que lors de soins pré et postopératoires en odontostomatologie.
La prescription des bains de bouche à base de chlorhexidine doit être réservée aux patients ne pouvant assurer une hygiène correcte par le brossage des dents (3).
(1) RCP section 5.1 - Par son activité antiseptique, la solution ELUDRILPERIO contribue à réduire la plaque dentaire et par conséquent l'inflammation gingivale.
(2) RCP section 4.2 - La solution est prête à l'emploi et doit être utilisée pure non diluée.
(3) HAS - Synthèse d'Avis de la Commission de la Transparence : bains de bouche à base de chlorhexidine et autres principes actifs. 13/01/2010.
* Sans alcool éthylique. Pour une information détaillée, se reporter au Résumé des Caractéristiques du Produit disponible sur la base de données publique des médicaments http://base-donnees-publique.medicaments.gouv.fr.

Pierre Fabre Consumer Health Care
UNE DIVISION PIERRE FABRE MÉDICAMENT

HENRY SCHEIN®

Rely on Us™

PRATIQUEZ MALIN

Avec Henry Schein, je définis mon besoin en consommables pour l'année et je choisis en toute liberté les modalités de mon offre.

- **DE PRIVILÈGES :** PLUS JE COMMANDE, PLUS JE SUIS RÉCOMPENSÉ
- **DE SIMPLICITÉ :** ENREGISTREMENT COMPTABLE SIMPLIFIÉ / AVANTAGE FISCAL
- **DE FLEXIBILITÉ :** JE GAGNE DE LA PLACE DANS MON CABINET
- **DE CONFORT :** HENRY SCHEIN M'AIDE À GÉRER MA TRÉSORERIE

RENDEZ-VOUS SUR LE STAND ADF 1M01A

02 47 68 90 00 | www.henryschein.fr

Les 8 finalistes du Prix de l'innovation ADF 2019

Après la délibération de la presse professionnelle ayant examiné 35 produits, 8 finalistes attendent maintenant le vote des praticiens. Lors de l'ADF, les produits seront exposés directement sur les stands des finalistes, et vous êtes invités à voter sur l'appli ADF. Le lauréat sera connu le samedi 30 novembre et la remise des prix aura lieu lors de la traditionnelle réunion des exposants de décembre.

1. **3M FILTEK UNIVERSAL RESTORATIVE**, le composite de restauration universel de votre quotidien (3M, 1L01)
2. **SIDEKICK**, kit universel de tournevis pour prothèse implantaire (Bisico France, 1N19)
3. **EZ-BLOCK**, pour faciliter vos anesthésies régionales mandibulaires (Dentalgic, 1S04)
4. **ALYA V – CAM**, intégration d'une caméra de qualité « microscope » dans l'éclairage scialytique dentaire (Faro, 2L25A)
5. **NUMERYS GF**, premier bloc fibré dédié à l'usinage d'inlay-core (Itena Clinical, 1N17)
6. **DENTAPEN**, seringue électronique sans fil pour l'anesthésie dentaire (Septodont, 1M03)
7. **OMNICHROMA – Smart Chromatic Technology**, composite universel monocouleur de teinte structurelle (Pred, 1M22)
8. **VISCALOR BULK**, composite de restauration bulk thermovisqueux (Voco, 1N14).

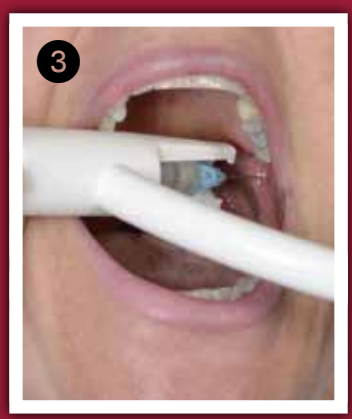

DigitALL® : le flux de travail entièrement digital Simeda®

Anthogyr lance DigitALL® en Europe, un flux de travail collaboratif Simeda® associé à la prise d'empreinte optique comprenant un pack laboratoire et un modèle 3D imprimé avec les plateformes implantaires.

Confort et fluidité de traitement. Avec **DigitALL®** de Simeda®, praticiens et prothésistes bénéficient désormais d'un flux de travail collaboratif entièrement numérique disponible en France, Italie, Espagne, Benelux, Portugal et Angleterre. À partir d'une prise d'empreinte optique réalisée par le praticien avec les transferts numériques Anthogyr précis et radio-opaques, le prothésiste déclenche le processus **DigitALL®** en transmettant simplement les fichiers STL après un contrôle préalable. La nouveauté ? Les experts du centre d'usinage Anthogyr se chargent de la conception CAD de la prothèse personnalisée et du modèle 3D.

Anthogyr marque sa différence

Inclus dans le pack laboratoire **DigitALL®**, le client reçoit un modèle 3D ultraprécis fabriqué à l'aide d'imprimantes de qualité industrielle. Son originalité est de présenter la plateforme implantaire intégrée. La fausse gencive, aisément amovible, permet au prothésiste d'obtenir la juste représentation du profil gingival. Il peut choisir parmi deux systèmes d'articulation pour le modèle 3D ; occluseur plastique ou version split-cast pour positionnement sur articulateur complexe. Chaque modèle imprimé est livré avec l'antagoniste. Le pack laboratoire **DigitALL®** inclut une prothèse Simeda®, fruit de l'expertise des spécialistes du centre d'usinage qui œuvrent de la modélisation au contrôle final. Conçue avec des matériaux premium, elle offre la résistance et le rendu esthétique de tout premier choix.

- Flux entièrement numérique issu d'une prise d'empreinte avec scanner intra-oral
- Pack laboratoire avec modèle 3D incluant plateforme implantaire et fausse gencive amovible
- Expertise Simeda® pour la conception et la fabrication de la prothèse et du modèle 3D
- Garantie Anthogyr **Serenity®**

SALON ADF
STAND 4L21

www.anthogyr.fr

Durr Dental inaugure ses nouveaux locaux

Près de 100 invités se sont retrouvés début septembre pour découvrir le nouveau site de Dürr Dental France avec vue plongeante sur la Seine.
Armin Bantle, PDG de la succursale française, a déclaré après avoir coupé le ruban : *« Nous pouvons dorénavant, grâce à notre grand showroom, mettre en œuvre encore plus notre stratégie de proximité auprès de nos clients. Nous sommes maintenant en mesure de répondre encore mieux leurs souhaits. Nous pouvons, en effet, réaliser des démonstrations des produits et, parallèlement à cela, effectuer plusieurs séminaires et des formations intensives pour les dentistes, les assistantes dentaires ainsi que techniciens. »*
En plus des salles de formation, le showroom est équipé des derniers appareils d'imagerie 2D et 3D, de scanners d'écrans à mémoire, de caméras intra-orales ainsi que de compresseurs et de systèmes d'aspiration. Dans la zone hygiène tous les produits relatifs à la prophylaxie, l'odontologie conservatrice, la technique de l'hygiène et la désinfection du cabinet dentaire sont clairement représentés.
Allez découvrir toutes les nouveautés de Durr Dental à Nanterre au 71 rue des Hautes Pâtures !



Christian de Bus (Henry Schein France), Armin Bantle (Directeur France de Durr Dental), Didier Cochet (Dentalinov), Martin Dürrstein (CEO Durr Dental) et Benoit Cauche (Eurotec)

Avec Armin Bantle et Carole Krief (Dentalinov)

SALON ADF
STAND 2M35

Cervitec® Liquid : nouvelle formule

La nouvelle formule de Cervitec® Liquid contient du xylitol et de la provitamine D-panthénol, ainsi que de la chlorhexidine à 0,1 %. Cervitec Liquid est doux pour les gencives sensibles, les tissus péri-implantaires et les muqueuses buccales.
Cervitec Liquid, le bain de bouche d'Ivoclar Vivadent, est prêt à l'emploi. Il aide au traitement de la gingivite, de la mucosite, de la stomatite dentaire, de la parodontite et de la péri-implantite et à la réduction du nombre élevé de bactéries. Le composant supplémentaire D-panthénol apaise et hydrate les gencives et la muqueuse buccale.

Goût agréable : Le bain de bouche Cervitec Liquid sans alcool convient aux personnes sensibles. Les patients aiment utiliser Cervitec Liquid en raison de son agréable goût de menthe. Les composants, apaisants et nourrissants, rafraîchissent l'haleine et apportent une sensation agréable en bouche. Cervitec Liquid convient à une utilisation au cabinet et à domicile.

Ivoclar Vivadent SAS • Tél. : +33 4 50 88 64 00
E-mail : info-france@ivoclarvivadent.com • www.ivoclarvivadent.com

SALON ADF
STAND 1M24

Cervitec Liquid bain de bouche sans alcool nouvelle formule ; disponible en flacon individuel de 300 ml

Aéropolisseur Proxeo Aura

W&H complète sa gamme de prophylaxie et de traitement parodontal avec le nouvel aéropolisseur Proxeo Aura. Ce système convient pour un nettoyage supra-gingival et sous-gingival, dont le traitement de la péri-implantite, et permet un travail contrôlé, complet et efficace avec une seule pièce à main. La technologie d'aéropolissage complète efficacement le retrait mécanique professionnel de la plaque dentaire. Une gamme étendue de poudres est disponible, spécialement compatibles avec la pièce à main Proxeo Aura et douces avec l'émail. Pour les applications sous-gingivales, la pression de fonctionnement est simplement réduite par le réglage de la bague, qui, combiné à la poudre de glycine, permet un nettoyage doux dans les zones de tissus mous.

SALON ADF
STAND 2M30

W&H France • t. + 33 388 773 600
commercial.fr@wh.com • wh.com

Kulzer complète son système d'impression 3D et optimise le flux de travail

Cette année, Kulzer a amélioré son système d'impression 3D et a ajouté de nouveaux composants et fonctionnalités. Avec le logiciel intuitif cara Print CAM 2.0, le nettoyeur automatique cara Print Clean, le polymérisateur HiLite Power 3D et les nouveaux matériaux dima Print couvrant davantage d'indications, le procédé d'impression 3D semi-automatique de Kulzer établit un standard pour l'impression 3D dentaire.
Nous faisons de l'impression 3D une priorité absolue - aucune autre technologie sur le marché dentaire ne se développe à une telle vitesse, déclare Marc Berendes, PDG mondial du Groupe Kulzer. En collaboration avec des clients et des prothésistes dentaires renommés, nous continuons à développer nos systèmes d'impression 3D. En conséquence, nous avons une compréhension profonde et large – au sein même de Kulzer mais aussi avec nos partenaires du groupe Mitsui Chemicals – des besoins de nos clients en matière d'impression 3D, ajoute-t-il.
www.kulzer.fr/cara-print

SALON ADF
STAND 1P02

Visiodent conjugue l'avenir au présent avec Veasy

La seule solution sur le Cloud à découvrir à l'ADF

Le groupe Visiodent, leader en matière d'innovations dans les logiciels dentaires, a su opérer sa mue pour élaborer Veasy, la seule solution de gestion Cloud adaptée aux nouveaux enjeux de la profession.

Faire face aux nouveaux enjeux
La transformation de notre système de santé a considérablement modifié les besoins des praticiens. Persuadé que l'essor des nouvelles technologies comme le Cloud représente une véritable opportunité pour faire évoluer la profession et fort de ses 35 années d'expérience, le groupe Visiodent a lancé un projet d'envergure ayant pour ambition de simplifier le quotidien des chirurgiens-dentistes et l'accès aux soins pour les patients.

Une solution unique pensée par une pluralité d'experts
Quatre ans de travail ont été nécessaires pour mettre au point cette nouvelle solution. La société a réuni une communauté d'experts (praticiens, assistants dentaires, patients, experts du tiers payant, grands groupes mutualistes). Grâce à cette intelligence collective, le groupe Visiodent a élaboré une solution inédite, pensée et conçue module par module avec la plus grande minutie.

Veasy : la solution Cloud qui libère enfin des contraintes informatiques
Avec Veasy les utilisateurs sont constamment à jour sans aucune intervention grâce à la technologie Cloud. Cela permet aux chirurgiens-dentistes et assistantes de se concentrer sur leur métier. De plus, les sauvegardes des données s'effectuent automatiquement et en temps réel sur des serveurs sécurisés agréés par le Ministère de la Santé. Enfin, la solution est accessible de n'importe où, à n'importe quel moment et depuis n'importe quel support informatique (ordinateur, Mac ou PC, tablette, smartphone).

Une solution clé en main pour faciliter le quotidien
Dotée d'une interface simple et intuitive repensée pour ses utilisateurs, Veasy prend en charge et centralise toutes les étapes du parcours patient pour mieux le fluidifier. Aucun paramétrage n'est à effectuer à l'installation. Vous êtes opérationnel immédiatement puisque toute la nomenclature des actes et l'ensemble des mutuelles sont déjà intégrés à la solution.
Veasy simplifie également la gestion des tâches administratives grâce notamment à la prise de rendez-vous en ligne, la signature électronique certifiée (devis, consentement éclairé, questionnaire médical). Par ailleurs, Veasy est dotée d'une intelligence artificielle permettant le rapprochement bancaire automatique.
Plusieurs milliers d'utilisateurs ont déjà adopté Veasy, dont les plus importants réseaux français de centres de soins dentaires, mutualistes et privés. Par ailleurs, le groupe Visiodent a noué des partenariats stratégiques avec des acteurs majeurs de la E-santé notamment avec le groupe Cegedim, éditeur de logiciels médicaux afin de s'adresser également aux cabinets pluridisciplinaires.

Une nouvelle image de marque et une nouvelle adresse
L'entreprise s'est récemment dotée d'un nouveau logo alliant simplicité et modernité, traduisant parfaitement le nouvel état d'esprit du groupe et sa dynamique actuelle. Le site internet affichera prochainement cette nouvelle identité. Enfin, le nouvel élan de la société se matérialisera aussi par un déménagement fin 2019 à Clichy.

A suivre...

SALON ADF
STAND 3L06

Brève rencontre avec... Grégory Scialom, Président de Labocast... et partenaire du prix de thèse Alpha Omega

AON : Grégory Scialom, vous avez engagé le laboratoire Labocast dans une approche globale – du diagnostic à la restauration finale – depuis quelques années. Quelles sont les raisons de cet engagement et quels en sont les bénéfices pour le praticien ?
Grégory Scialom : En effet, depuis de nombreuses années, après avoir considérablement élargi nos 2 gammes de prothèses dentaires, nous agissons en partenariat avec Labocast 3D pour développer un accompagnement global : du diagnostic à la restauration finale, en passant par la planification.
Nous le faisons car depuis notre création (il y a plus de 30 ans), nous avons toujours agi pour soutenir la pratique de nos chirurgiens-dentistes. Nous sommes un laboratoire associé à des services. Nous développons des solutions qui simplifient, fiabilisent et enrichissent les pratiques. Pour le chirurgien-dentiste, c'est l'assurance que nous serons là quoiqu'il arrive, que son partenaire maîtrise chaque étape de son projet de restauration et qu'il peut compter sur nous pour le conseiller tout au long de son flux de travail. Il n'est plus seul dans son cabinet, et cela change tout. Les outils numériques assurent et renforcent les échanges entre les équipes du laboratoire et les praticiens. La collaboration gagne en performance. La relation qui s'installe est plus forte.
Ensuite, c'est surtout la possibilité de développer régulièrement des solutions pertinentes qui répondent aux expectatives des praticiens. De la toute première zircone au guide chirurgical qui facilite l'implantologie, nos solutions naissent de l'observation. Nous les développons en concertation avec notre praticien conseil, et elles sont là pour préserver la liberté des utilisateurs.

AON : En tant que partenaire du prix de thèse AO, vous soutenez les jeunes praticiens. Comment voyez-vous la dentisterie de demain ?
GS : Comme nous le voyons depuis quelques années déjà, les nouvelles technologies du numérique envahissent peu à peu les cabinets et les laboratoires. En effet, demain, c'est-à-dire dans 5 ans à peine, ces technologies animeront la plupart des actes, leur apportant toujours plus de fiabilité et d'efficacité. In fine, cela se traduira pour le praticien, pour le prothésiste et pour le patient, par un gain de temps précieux pour les échanges et le partage. Nous irons vers une communication facilitée avec le patient, qui prendra toute sa place dans le soin. Loin de l'artifice, nous irons vers toujours plus d'écoute, de sens, d'humanité. Les jeunes praticiens, aujourd'hui plus que jamais en quête de sens, y trouveront de quoi progresser et s'épanouir.

AON. Vous revenez du World Dental Forum à Hong Kong et en Chine (avec une quarantaine de confrères français) vos premières impressions ?!
GS : Quitter son pays, ses habitudes, ses idées reçues, parcourir des milliers de kilomètres pour se confronter aux courants mondiaux de la nouvelle dentisterie, ça bouscule ! Ce que l'on appelle aujourd'hui la dentisterie digitale avance à pas de géant ! Notre laboratoire en Chine est au cœur de ces échanges : curieux, ouvert, il intègre avec une facilité et une rapidité déconcertantes les dernières innovations mondiales. Nous revenons avec des solutions de dernières générations qui vont dans le sens d'une dentisterie capable de répondre aux plus hautes exigences dans les meilleures conditions techniques et financières.

Nous vous attendons nombreux sur notre stand pour vous les faire découvrir !

Propos recueillis par MP

Où en êtes-vous avec le digital ?

Chez Msdental nous vous proposons des produits et des solutions qui s'adaptent à vos besoins.

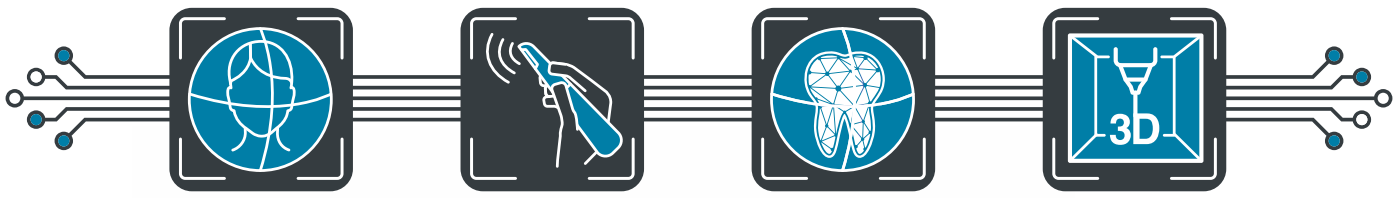

RADIOLOGIE **SCAN D'EMPREINTES** **LOGICIEL** **IMPRESSION 3D**

Intéressé par un seul maillon ou par toute la chaine digitale ?
Pour en savoir plus, contactez-nous :

MSDENTAL
La référence des espaces dentaires.

Tél : 01 30 67 61 60 • contact@groupemsd.com • **www.msdental.fr**

ANDRÉ SEBBAG

Facettes en céramique, 20 recettes pour réussir

Stephen Koubi • Éd. Quintessence, septembre 2019 • Coffret, 683 pages • 249 €

On peut se demander comment Stephen Koubi, qui pour faire partager sa passion parcourt la terre entière, a trouvé le temps de réaliser un ouvrage aussi complet sur les Facettes en Céramique !
Son travail est dans la continuité de ses illustres prédécesseurs Pascal Magne et Galip Gurel. Comme les grands chefs de la gastronomie, à la manière d'un Lenotre ou d'un Ducasse, il nous livre ses vingt recettes pour réussir nos projets cliniques. Il doit l'aboutissement de ce magistral opus, à l'addition « d'ingrédients » savamment dosés : un texte concis et des images « parlantes ».
Seize cliniciens, prothésistes, photographe, de France, d'Italie, de Turquie et d'Israël constituent son « mur des bons » voire « des très bons ». Pendant 20 ans ils l'ont coaché, parrainé, guidé, inspiré. Ainsi est née la matrice de ses 700 pages et d'autant d'images. En 2012, quand il a créé l'Institut de la facette à Marseille, il voulait transmettre son savoir et son savoir-faire, son livre concrétise toutes ses recherches.
Au-delà du texte qui nous aide à apprendre et comprendre, Stefen Koubi nous offre aussi des vidéos en réalité augmentée accessibles sur nos tablettes et smartphones. Le maître mot à retenir dit-il, et qui doit guider est, comme le fait un architecte, : *« avoir le résultat final en tête, avant de commencer »*. Ce travail qui a demandé 30 mois d'efforts et d'abord une transcription clinique, pratique et visuelle. C'est du compagnonnage qui nous est offert. L'auteur a porté son choix définitif sur le disilicate de lithium au détriment du tout feldspathique qu'il juge trop fragile. La « recette 2 » porte sur le choix du lingotin, et sa pertinence sur le succès esthétique futur.
La communication avec le laboratoire s'appuie sur la photographie en lumière naturelle et polarisée, qui facilitera le choix d'une céramique pressée ou numérisée… garant d'une stratification maîtrisée.

Les illustrations sur la céramique pressée n'auront plus de secret pour le dentiste. La philosophie de la préparation est déclinée en partant de la « prep » à la « prepless » puis au « no prep » (1980-2010).
Tous les différents cas cliniques de notre quotidien sont traités : de la facette unitaire qui reste le pire défi esthétique, à la restauration d'un sourire, aux récessions, aux dyschromies, et puis enfin les usures.
Le coffret de préparation proposé par Stephen Koubi aidera avantageusement le clinicien dans sa mise en forme à travers le mock Up. Un paragraphe est aussi proposé pour nous aider à mieux préparer les prémolaires maxillaires, qui vont souvent s'apparenter à des préparations 4/5 quand l'occlusion le commande.
La recette 17 aborde bien sur le flux numérique, où la photographie est primordiale dans le cadre d'une gestion de ce type. Le mode permet de dialoguer avec le patient avant même de réaliser un mock up. C'est dans ces moments que le praticien fige lui-même son projet et son mode opératoire.
Dès que les premiers exemplaires des « Facettes en céramiques » ont été lus par quelques privilégiés, les réseaux sociaux se sont enflammés. Une avalanche de compliments et de louanges. Ce qui force l'admiration également, est d'avoir su rendre claire et simple chaque situation clinique, avec des notes sur le temps de la préparation, sur le matériau utilisé, puis enfin sur la séquence d'assemblage.
Voilà pourquoi chaque praticien désireux d'apprendre, d'améliorer, voire de perfectionner son geste, doit prévoir de s'offrir en guise de Noël, avant Noël, « le Koubi ».

Votre dîner idéal réunirait…
Un tête à tête avec Albert Einstein

Vos 3 films incontournables…
La cité de la peur, bien sûr
Qu'est ce qu'on a fait au bon Dieu
Il était une fois en Amérique

Vos 3 livres fétiches…
Pas livres et pas théâtre

Une chanson de votre vie…
Plutôt électronique alors !

Votre insulte favorite…
PUTAIN !!!!!

Votre madeleine de Proust culinaire…
La fleur d'oranger dans le lait

Un héros… réel ou imaginaire…
Xavier Bensaid

Salé ou sucré ?
Salé

Une passion, un hobby ?
Le kitesurf !

Sportif sur canapé… ou sur le terrain ?
Sportif aquatique

Vos vacances de rêve…
À la plage avec Albert Einstein

Accro au net… ou pas ?
Complètement

Votre dernier coup de foudre ?
Ah ah c'est secret !

Dans une autre vie vous seriez…
Plombier

Enfin, une adresse à recommander…
Le relais de Venise
Porte Maillot

Brèves de Fauteuil

La sélection
de **Claude Bernard Wierzba**

Moché vient voir le Rabbi Schwartz et lui dit : *Rabbi, j'ai un problème. J'ai deux perroquets femelles, et elles ne savent dire qu'une seule chose.*
Qu'est-ce qu'elles disent ? demande Rabbi Schwartz.
Elles savent seulement dire : *Salut, nous sommes les deux petites prostituées de Bet Yaakov. Tu veux t'amuser ?*
C'est terrible ! s'exclame Rabbi Schwartz, *Mais j'ai une solution à ton problème. Amène tes deux perroquets femelles chez moi et je vais les mettre avec mes deux perroquets mâles à qui j'ai appris à faire la prière et lire les téhilim. Mes perroquets vont apprendre aux tiennes à arrêter de dire cette terrible phrase et à prier.*
Donc le lendemain, Moché amène ses deux perroquets femelles chez Rabbi Schwartz. Les deux perroquets du rabbi tiennent des sidourim et sont en train de prier dans leur cage. Moché met ses deux perroquets femelles à côté des mâles, et les femelles disent : *Salut, nous sommes les deux petites prostituées de Bet Yaakov. Tu veux t'amuser ?*
Alors l'un des mâles regarde l'autre et s'exclame, *Barouh Hachem, nos prières ont enfin été exaucées !*

◇◇◇

NATHALIE COT

Projet de budget 2020 : baisse d'imposition pour les ménages

L'examen du projet de loi de finances a débuté lundi 14 octobre et doit se poursuivre jusqu'à Noël. Au programme 9,3 milliards d'euros de réductions d'impôt pour les ménages sur fonds de crise des « gilets jaunes ». On décortique les bonnes et les mauvaises nouvelles.

Déclaration de revenus tacite

L'an prochain, les contribuables, dont les revenus n'évoluent pas et donc « dont la déclaration de revenus ne nécessite pas de compléments ou rectifications pourront bénéficier d'une déclaration tacite ». Cette mesure présente dans le projet de loi de finances va concerner près de 12 millions de foyers fiscaux.

Impôt sur le revenu

Ce point du budget 2020 ne devrait pas être amené à évoluer. Il est prévu que **l'impôt sur le revenu diminue** de cinq milliards d'euros l'an prochain. Dans les faits, le taux de la première tranche du barème va passer de 14 % à **11 %** pour les revenus compris entre 9 964 € et 25 405 €. Le seuil d'entrée de la tranche à 30 % devrait, quant à lui, baisser aussi à 25 406 € contre 27 520 €.

Le gain moyen par foyer a ainsi été évalué à 350 € pour les foyers fiscaux soumis à la première tranche du barème de l'impôt sur le revenu et à 125 € en moyenne pour une personne seule et 250 € pour un couple, pour les ménages imposés à la deuxième tranche.

Taxe d'habitation

Le budget 2020 entérine **la suppression de la taxe d'habitation**. Pour rappel, l'impôt local portant sur les résidences principales sera définitivement supprimé pour 80 % des Français les plus modestes en 2020.

Attention, cette mesure ne s'applique pas aux résidences secondaires.

Plafonds de ressources pour en bénéficier en 2020

D'après le projet de loi de finances pour 2020 les plafonds fiscaux à ne pas dépasser pour être totalement exonéré de taxe d'habitation en 2020 devraient être les suivants : 27 706 € pour la première part du quotient familial, majoré de 8 209 € pour les deux demi-parts suivantes et de 6 157 € pour chaque demi-part supplémentaire à compter de la troisième.

Concrètement, voici quelques exemples des plafonds de ressources à ne pas dépasser pour bénéficier de la suppression intégrale de votre taxe d'habitation en 2020 selon la composition de votre foyer :
- 44 124 € si vous êtes un couple sans enfant ;
- 50 281 € si vous êtes un couple avec un enfant ;
- 56 438 € si vous êtes un couple avec deux enfants…

Rappelons que c'est l'occupant au 1er janvier d'un logement qui est redevable de la taxe d'habitation pour toute l'année, qu'il soit locataire ou propriétaire occupant. Ce sont donc ses revenus qui sont pris en compte pour le calcul de l'abattement ou du lissage à appliquer le cas échéant.

Pour les foyers les plus aisés, il faudra encore faire preuve de patience. Pour eux, la suppression de la taxe d'habitation doit intervenir en trois fois à partir de 2021, avec un premier abattement d'un tiers cette année-là. La disparition de l'impôt local pour tous les contribuables est prévue en 2023.

Taxe foncière

La réforme de la taxe foncière est inscrite dans le projet de loi de finance 2020. C'est la partie la plus explosive de ce budget dans tous les sens du terme ! Elle interviendra en deux phases : la révision des valeurs locatives cadastrales à partir de 2023 puis en 2026 la réactualisation des taxes foncières.

Révision des valeurs locatives cadastrales

Les valeurs cadastrales ont été fixées en 1970. Elle représente le montant du loyer annuel que le propriétaire pourrait théoriquement obtenir de son bien, s'il le louait. C'est sur cette valeur locative théorique pondérée qu'est appliqué un pourcentage d'imposition, pour les taxes locales.

Les propriétaires bailleurs seront mis à contribution puisqu'ils devront déclarer avant le 1er juillet 2023 les loyers effectivement perçus concernant leurs logements donnés en location. Cette base sera ensuite mise à jour chaque année à partir de la déclaration des bailleurs.

Pour inciter les bailleurs à fournir ces données, une amende serait prévue. Ils risqueraient jusqu'à 150 € d'amende s'ils ne fournissaient pas les informations requises, ou si ces informations étaient inexactes.

À compter de 2026 : réactualisation des taxes foncières

Une fois l'ensemble des valeurs locatives cadastrales des logements mises à jour, elles seront prises en compte à partir de 2026 pour le calcul des taxes locales, en particulier la taxe d'habitation et la taxe foncière. Pour éviter une augmentation qui pourrait être brutale pour les logements dont la valeur locative cadastrale revue et corrigée pourrait être bien supérieure à celle appliquée jusque-là, un lissage progressif devrait être mis en place.

Crédit d'Impôt pour la Transition Énergétique CITE

Le CITE ou crédit d'impôt pour la transition énergétique est en passe de changer. Actuellement, le CITE correspond à 30 % des dépenses engagées sur l'année, dans la limite de 8 000 € pour une personne seule et 16 000 € pour un couple ayant une imposition commune.

L'exécutif souhaite l'intégrer aux subventions de l'Agence nationale de l'habitat (Anah) sous la forme d'une prime. Le CITE sera aussi recentré vers les ménages les plus modestes, excluant les 20 % les plus aisés, et donc instituant des plafonds de ressources. Le gouvernement pourrait toutefois déposer des amendements pour réintroduire les ménages plus aisés dans le dispositif.

Le gouvernement souhaite également que ce dispositif soit réservé aux travaux dont le rapport « coût-efficacité » est le plus fort. Un barème précis doit être mis en place permettant d'attribuer un montant à chaque type de chantier. Le montant sera ainsi déterminé en fonction de la nature du chantier des revenus du foyer.

Petites taxes

L'exécutif prévoit de poursuivre la chasse aux « petites taxes » dans le cadre du budget 2020, entraînant une perte de recettes évaluée à 256 millions d'euros l'an prochain. Au total, **18 petites taxes vont être supprimées**. Lesquelles sont condamnées à disparaître ? La taxe sur les foodtrucks et les commerçants ambulants, la taxe sur les produits de vapotage, celle sur les permis de conduire ou encore la redevance sur la géothermie seraient dans le viseur de Bercy.

Primes exceptionnelles

En 2018, Emmanuel Macron avait appelé les entreprises à verser une prime de fin d'année dans le cadre de la crise des gilets jaunes. Cette prime bénéficiait d'une exonération de cotisations sociales et de prélèvements fiscaux. Ce dispositif devrait être reconduit avec le budget 2020. **Ces primes exceptionnelles bénéficieront toujours d'exonérations**, mais sous condition que les entreprises qui les accordent concluent des contrats d'accords d'intéressement pour leurs salariés. L'exonération s'applique aux salariés dont la rémunération mensuelle brute est inférieure à 3 SMIC, soit 3 600 € par mois environ.

Heures supplémentaires

La mesure d'**exonération et de défiscalisation des heures supplémentaires doit se poursuivre en 2020**. Elle devrait permettre d'alléger la facture fiscale de 800 millions d'euros l'an prochain. Pour rappel, les heures supplémentaires ne donnent plus lieu à des cotisations salariales et ne sont pas soumises à l'impôt sur le revenu, depuis le 1er janvier 2019. « Grâce à cette mesure, un salarié rémunéré 1 500 € net et effectuant 109 heures supplémentaires, devrait bénéficier d'un gain de pouvoir d'achat d'environ 455 € sur l'année », peut-on lire dans la présentation générale du budget 2020.

Petites retraites

Les retraités qui gagnent moins de 2 000 euros par mois verront leur pension de retraite indexée sur l'inflation, au 1er janvier 2020. La revalorisation des pensions de base interviendra dès janvier 2020 sur le niveau d'inflation pour les retraités percevant moins de 2000 € bruts par mois et à hauteur de 0,3 % pour les retraités dont les revenus sont supérieurs à ce seuil.

Mais **la revalorisation ne concerne que la retraite de base**. Pour rappel, le gouvernement avait opté pour une désindexation des pensions de retraite en 2018 pour les années 2019 et 2020, avec une augmentation de 0,3 % par an seulement.

Impôt sur les sociétés

L'impôt sur les sociétés va continuer à baisser dans le cadre du budget 2020. Objectif affiché, qu'il soit progressivement réduit pour atteindre 25 % à la fin du quinquennat en 2022. Dans le détail, le taux de l'impôt sur les sociétés va baisser, passant de 33,3 à 31 % pour les grandes entreprises (dont le chiffre d'affaires est supérieur à 2,5 milliards d'euros par an) et de 31 à 28 % pour les autres.

En 2021, l'impôt sur les sociétés passera ensuite à 27,5 % pour les grandes entreprises et à 26,5 % les sociétés plus petites.

Rédigé le 18 octobre 2020

Nathalie COT
Diplômée de Sciences Po, DES
Centre d'Études Supérieures de Banque
Conseil en Gestion de Patrimoine
Indépendant et Professeur à l'ESSEC
Master de gestion de Patrimoine
ARGENSON Finance
1, rue François Ier – 75008 PARIS
www.argenson-finance.com
Contact : ncot@argenson-finance.com

Le saviez-vous ?

Votre dîner idéal réunirait...
Mes ex, mes meilleurs amis
et François Pignon
pour un dîner presque parfait

Vos 3 films incontournables
Bridget Jones
Mo Better Blues
Sex and the city... évidemment !

Vos 3 livres fétiches
Les enchanteurs (Gary)
Les illusions perdues (Balzac)
Corps et âme (Conroy)

Une chanson de votre vie
La drôle de vie

Votre insulte favorite
Je vois pas de quoi tu parles

Votre madeleine de Proust culinaire
Les gencives de porc

Un héros... réel ou imaginaire
Bradley Cooper

Salé ou sucré ?
Épicé

Une passion, un hobby ?
Le jazz

Sportif sur canapé... ou sur le terrain ?
Ça dépend de l'équipe

Vos vacances de rêve
Tous les 2 mois

Accro au net... ou pas ?
Je te facebook ton insta

Votre dernier coup de foudre ?
Électrique

Dans une autre vie vous seriez...
On verra plus tard

Enfin, une adresse à recommander...
Levantine Houmous Bar
(36, rue Bichat, Paris 10)

Une découverte qui laisse bouche bée

Une mâchoire humaine maxillaire avec plusieurs dents a été découverte dans la grotte de Misliya en Israël, un des nombreux sites préhistoriques situé sur le mont Carmel. Le fossile remonterait à environ 177 000 et 194 000 ans.
Ces recherches de l'université de Tel-Aviv (TAU), récemment publiées dans la revue Science, repoussent de 50 000 ans à l'histoire des migrations d'Homo sapiens de l'Afrique vers le Levant.

« La découverte de la présence d'humains hors d'Afrique bien plus tôt que ce qui était communément admis change complètement notre vision de l'évolution et de la répartition moderne de l'humanité » affirme le Pr Israel Hershkovitz de la faculté de médecine Sackler, chef du département d'évolution humaine et de biohistoire du Dan David Center au musée Steinhardt d'histoire naturelle de l'université de Tel-Aviv.

Cette étude a été dirigée par le Pr Hershkovitz et son équipe internationale d'anthropologistes en collaboration avec le Pr Mina Weinstein-Evron, archéologue de l'Université de Haïfa. Selon différents processus de datation, les équipes ont déterminé que la mâchoire a au moins 170 000 ans. D'autres méthodes d'analyse utilisant des scanners et des modèles virtuels 3D menées au laboratoire Shmunis Family de l'Institut d'anthropologie de l'université de Tel-Aviv, ont permis de comparer la mâchoire à d'autres fossiles d'hominidés découverts en Afrique, Europe et Asie. Les recherches ont été soutenues par la fondation Dan David.

Jusqu'à présent, les anthropologistes pensaient que les êtres humains modernes étaient apparus en Afrique il y a à peu près 160 000 à 200 000 ans. La dernière trace de migration hors d'Afrique remontait environ de 100 000 ans. *« Mais si le fossile de Misliya date d'environ 170 000-190 000 ans, le narratif entier de l'évolution de l'homo sapiens doit être repoussé d'au moins 100 000 à 200 000 ans »* commente le Pr Herskovitz, qui suggère que *« si l'Afrique est l'origine de nos espèces, certains de nos traits ont probablement évolué ou été acquis hors d'Afrique ».*

Depuis leur invention dans les années 1960, les lasers ont été utilisés dans les domaines de la médecine, de la sécurité, de l'industrie, etc. Aujourd'hui, comme symbole de l'avancée de la science israélienne, le laser le plus grand et le plus puissant d'Israël a été installé dans le laboratoire du Dr Ishay Pomerantz dans le département de physique et d'astronomie de l'école Raymond et Beverly Sackler de l'université de Tel-Aviv.

Ce laser peut déclencher des impulsions dont la puissance est équivalente à 1000 fois la consommation totale d'électricité du pays.

« Notre travail dans le laboratoire nous permet d'essayer de comprendre à la fois comment la lumière intense interagit avec la matière pour accélérer les particules et également comment utiliser ces particules pour étudier d'autres domaines comme la science des matériaux, la physique des plasmas ou la physique nucléaire » affirme Pomerantz. L'équipe vise également à réduire la taille et le coût de l'équipement laser, afin de le rendre plus accessible dans d'autres domaines comme la recherche sur le cancer dans les hôpitaux ou la détection de la contrebande dans les aéroports.

Le Laboratoire de recherche sur les hautes intensités a pu être créé grâce au Zuckerman STEM Leadership Program, qui finance à hauteur d'environ 100 millions de dollars les travaux dans les écoles et les universités participant au programme.

Source : Tel Aviv University Review | 2018
Traduction : Hanna Kruk

Save the date

ATTENTION
CHANGEMENT DE DATE

AO PARIS MARDI 3 DÉCEMBRE

Les aligneurs, vaste sujet... !
Emeric Augeraud et Arash Zarrinpour

- *Combien ?* Soirée incluse dans la cotisation 2019
  Non membre : 120 €
- *Où ?* Intercontinental Marceau (Paris 8)
- *Comment ?*
  alphaomegaparis@free.fr ▪ www.aonews-lemag.fr

JOËL ITIC

Le Discours

Fabrice Caro • Éd. Gallimard

Le discours d'un roi… ou le roi du discours…

Fabrice Caro est un auteur prolifique de bandes dessinées. N'étant pas grand spécialiste en la matière, j'ai frappé à la porte de Madame Wikipedia (monsieur était absent…) elle m'a ainsi présenté Fabrice et nous avons tout de suite sympathisé. Originaire de l'Hérault, tout comme ma femme (que voulez-vous ça crée des liens d'emblée) il y vit toujours. Le bonhomme est attachant, le sourire espiègle, des pépites dans les mirettes, c'est au départ un scientifique qui a mal tourné, préférant le milieu artistique à une carrière de professeur, vous voyez le genre !! C'est aussi un touche à tout, il est également musicien, auteur-compositeur et chanteur à l'origine d'un groupe de rock (Hari Om). Le succès arrive en 2015 avec ***Zaï zaï zaï zaï*** bande dessinée récompensée par le Prix « Quai des Bulles 2015 » qui, d'après la critique réussit à doser « critique sociale et éclats de rire ». Le passage au roman s'annonçait donc prometteur et la promesse est au rendez-vous.

On est entre le gratin dauphinois et le sempiternel gâteau au yaourt au cours d'un dîner de famille banal, dont le menu se répète à l'identique de semaine en semaine, avec les mêmes anecdotes du père, insignifiantes mais répétées comme une litanie. La sœur d'Adrien doit se marier bientôt et le beau-frère d'annoncer « Tu sais, ça ferait très plaisir à ta sœur si tu faisais un petit discours le jour de la cérémonie. » Le beauf est une espèce d'Homo Sapiens qui a réponse à tout surtout quand on ne lui demande rien et qui n'est, malheureusement pour Adrien, pas en voie de disparition. Adrien au moment où il reçoit cette proposition en pleine tête est dans un monde parallèle, il attend désespérément un message de Sonia dont il est follement amoureux mais qui l'a largué comme un kleenex usagé, en prétextant la nécessité « d'une pause » dans leur relation. Adrien est donc en pause dans ce dîner, en pause dans sa tête, en pause dans sa vie et naturellement en pause d'inspiration pour un discours dont il n'a que faire lui qui est plutôt du modèle Homo introverticus, sous espèce timidus, déprimetus maladif.

Adrien en loser patenté nous mène de digressions en digressions sur les chemins de son parcours sentimental, un fleuve qui est loin d'être tranquille, tant il est persuadé que tout ce qu'il entreprend le conduit à l'échec. Fabrice Caro, avec son héros, a l'art de passer en permanence de l'émotion, de la mélancolie, à l'humour le plus déjanté. On passe ainsi pendant ce repas interminable, en attendant le gigot, à des considérations hétéroclites sur le chauffage par le sol ou les différents cancers sur lesquels chacun se croit obligé de donner l'exemple d'un proche ou d'une relation !! Je vous laisse découvrir à quoi ressemble le sapin de Noel en bois découpé et fabriqué en classe de travaux manuels par Adrien enfant et destiné à servir de porte-serviettes. Le cadeau de Noel trône toujours dans la cuisine familiale des années après mais on est très loin du sapin traditionnel. L'objet incongru revient de façon récurrente et jouissive dans le récit. Adrien est isolé dans son monde au milieu de sa famille, sur laquelle il porte un regard grinçant, caustique avec un humour jubilatoire. La relation avec sa sœur est un modèle du genre, elle lui offre chaque année pour son anniversaire, invariablement, depuis des années une encyclopédie sur des thèmes aussi improbables que variés : les champignons, les insectes, les locomotives… Toutes finissent pratiquement vierge sur l'étagère de sa chambre !! Il disserte sur l'amour et imagine toute sorte d'invraisemblables discours qui bien sûr ne seront jamais déclamés.

Fabrice Caro, avec son sens aigu de l'observation, son intelligence espiègle, nous offre en quelque sorte une comédie romantique réécrite façon Woody Allen. À ne pas manquer.

AONEWS
À L'ADF
— STAND 1S01 —

REUNIT LES AVANTAGES D'UN MATERIAU FLUIDE ET CONDENSABLE

VisCalor bulk

NOUVEAU

- **Unique et innovateur** – Par le préchauffage le matériau est fluide lors de l'application et devient modelable immédiatement après (technologie thermo-viscoélasticité)
- **Application de qualité élevée** – Le matériau mouille parfaitement les parois et les contre-dépouilles
- **Gain de temps** – Des couches de revêtement ne sont pas nécessaires
- **Manipulation simple** – Restauration bulk de 4 mm et application sans bulles d'air grâce à une canule fine

Dispositif Médical pour soins dentaires réservé aux professionnels de santé, non remboursé par les organismes d'assurance maladie. Lisez attentivement les instructions figurant dans la notice ou sur l'étiquetage avant toute utilisation. **Classe/Organisme certificateur :** IIa/CE 0482. **Fabricant :** VOCO GmbH

Rendez-nous visite
ADF· Paris · Stand : 1N14
27.-30.11.2019

VOCO
LES DENTALISTES

VOCO GmbH · Anton-Flettner-Straße 1-3 · 27472 Cuxhaven · Allemagne · Tel. +49 4721 719-0 · www.voco.dental

Notre chef de service

Votre dîner idéal réunirait...
Johann Wolfgang von Goethe
Thomas Young
et Sir William Osler

Vos 3 films incontournables ...
Will Hunting
V pour Vendetta
La trilogie du *Seigneur des Anneaux*

Vos 3 livres fétiches...
La peste (Camus)
Au revoir là-haut (Pierre Lemaitre)
1984 (George Orwell)

Une chanson de votre vie...
Built by Titan

Votre insulte favorite...
Putain de...

Votre madeleine de Proust culinaire...
Les cookies de ma mère (inégalables !)

Un héros... réel ou imaginaire ?
Dr Gregory House

Salé ou sucré ?
Les deux évidemment

Une passion, un hobby ?
Le baseball (mais seconde base ou short-stop uniquement)

Sportif sur canapé... ou sur le terrain ?
Sur le terrain

Vos vacances de rêve...
Randonnée sur la cordillère des Andes

Accro au net... ou pas ?
Je ne comprends pas la question

Votre dernier coup de foudre ?
Mes deux neveux

Dans une autre vie vous seriez...
Une star de hard-rock

Enfin, une adresse à recommander...
« Derrière »
Le meilleur restaurant de Metz

Le monde tel qu'il est

L'iPhone génère 70 % du CA d'Apple. C'était 25 % en 2009.

55 % des Américains disent faire leur **prière** chaque jour.

13 % des Finlandais, 45 % des Français et 62 % des Italiens ne font jamais de **sport**.

Montant des avoirs détenus par des **fondations philanthropiques** en 2018 :
890 milliards de dollars aux USA, 93 milliards en Allemagne et 30 en France.

Chaque année, la Terre compte 83 millions d'**habitants** supplémentaires.

Un adulte **lit** en moyenne 300 mots par minute.

En France, 60 % des **naissances** ont lieu en dehors du mariage. En Allemagne, c'est 35 % et 10 % en Grèce.

À Air France, 10 % des **pilotes** sont des femmes contre 7 % chez Lufthansa et 6 % chez British Airways.

La participation de Google dans **Uber** est évaluée à plus de 3 milliards de dollars.

34 % des Indiens, 56 % des Chinois et 88 % des Américains ont accès à **Internet**.

LE BILLET D'HUMEUR ÉTUDIANT



Bonjour à tous !

Bientôt le mois de décembre, et s'éloigne petit à petit la période de nos premiers selfies tout fier avec nos blouses de soignant... Mais qu'en était-il il y a une quarantaine d'années ? Quelles évolutions dans notre formation et notre exercice ? Nous avons posé la question aux « anciens ».

À cette époque lointaine, pas de selfie puisque pas de téléphone portable non plus. La blouse n'est pas fournie par l'Hôpital, mais doit être achetée par les étudiants non rémunérés. Le « petit matériel » nécessaire aux soins, propriété de l'étudiant aussi, rarement stérilisé, est transporté dans des « caisses » de bricoleur, et stocké dans des casiers.

Pas de rendez-vous en ligne puisque pas d'internet. Pas de clé USB, pas de caméra intrabuccale, pas de capteurs radiologiques numériques, les radios sont argentiques et doivent être développées, pas de localisateur d'apex et pas de panoramique au cabinet. Pas de télétransmission, de carte vitale, tout se fait sur papier. Quand nous voyons le chemin parcouru, nous n'osons imaginer à quoi ressemblera notre exercice dans quelques décennies ! Il restera cependant quelques fondamentaux qui ne devraient pas changer.

Le métier de dentiste ne s'improvise pas. Il faut beaucoup d'efforts et de temps. La maîtrise passe et passera par un apprentissage long et difficile. Messieurs les Professeurs et Messieurs les Assistants, soyez indulgents devant nos inévitables erreurs et nos soins très imparfaits. Rappelez-vous vos propres manquements, il n'y a pas si longtemps...

Roman Licha
et David Naccache
4e année

DU 24 AU 27 FÉVRIER

Save the date

L'Association Française d'Implantologie organise son prochain congrès à l'Île Maurice (24 au 27 février 2020)

Programme scientifique

- **Jacques Bessade**
  Troubles métaboliques et péri-implantites
  L'étude longitudinale de Derks et al. et ses conséquences sur le choix d'un système implantaire
- **Éric Blanchet**
  Projet prothétique et chirurgie guidée
- **Pierre-Olivier Gouzi**
  À propos d'un cas de mise en charge immédiate à la mandibule
- **Patrick Missika**
  Les bonnes pratiques en implantologie
- **Patrick Simonet**
  Apport du numérique dans le traitement implantaire
- **Serge Verdier**
  Principes pour la réalisation des arcades implanto-portées
- **Jean-Louis Zadikian**
  Planification et gestion des profils d'émergence dans les réhabilitations implantaires complexes

Informations : http://asso-francaise-implanto.fr/

MÉLIANA

Joker

Todd Phillips

Arthur Fleck arpente les rues, en clown misérable qu'il est. Il rechigne à aller travailler, mais n'a pas le choix s'il veut subsister à ses besoins et à ceux de sa pauvre mère. Il subit son existence que l'on observe, dès le début, par la brillance et l'intelligence du cadrage. Les plans en contre-plongée exposent une ville gigantesque dans laquelle il semble minuscule, ridicule. Il est comme rabaissé, annonciateur du peu de considération de la société envers lui. Pour rentrer chez lui, il doit monter quotidiennement des marches très hautes, très longues… chemin long, fastidieux voire impossible de la réussite…

La vie ne lui fait pas de cadeau, notamment à cause d'un handicap mental. Un rire convulsif peut se déclencher à tout moment, précisément quand il est embarrassé, mal à l'aise voire blessé, trahi, démuni. Ainsi le rire, censé exprimer la joie, traduit en fait une grande détresse. Cette maladie pour son métier de clown provoque une certaine gêne. Il paraît effrayant malgré lui. Il aimerait faire rire d'avantage en devenant un artiste de stand up mais là aussi il ne connaît pas un grand succès.

Il est quotidiennement confronté aux regards, aux jugements, à la violence. Dans cette atmosphère, un mal-être profond grandi de plus en plus, de jour en jour. Ce film à ressorts psychologiques appuie, accentue cet aspect. On s'immisce dans sa vie, voire dans son esprit. Dans ce parcours qu'on pourrait qualifier d'initiatique, on se rend compte que c'est une torture psychologique, psychique, voire physique auquel il doit sans cesse faire face. On rentre ainsi dans la tête d'un sociopathe : on observe, tente de comprendre son fonctionnement et ses fantasmes.

Mais ne serions-nous tous pas des meurtriers en puissance ? Ne suffirait-il pas d'un élément déclencheur pour en devenir un en acte ?

On retrouve alors beaucoup de scènes très violentes, sanglantes. Sans en faire une apologie de la violence, ni la justifier, il est question d'en comprendre son origine (et celle finalement de la dualité avec Batman) et dans quelle mesure on peut arriver à son paroxysme. C'est donc l'ultime stade du mal-être. Arthur Fleck agit-il ainsi parce qu'il est fou ? Cette folie a-t-elle été engendrée par le rejet de la société… ou de sa mère ?

Le passage du clown à celui du Joker montre qu'il s'affirme, trouve sa place, et paradoxalement une raison de vivre. « Je pensais que ma vie était dramatique, mais c'est une comédie » : il a désormais une approche satirique de sa vie. Il arrive à un point où tout lui échappe… Ce film traite aussi des questions sociales, de l'opposition entre la classe dominante et dominée. Cette dernière s'insurge et le Joker devient le symbole d'un mouvement malgré lui. Un mouvement qui relève d'un mal-être finalement sociétal, et la aussi est le paradoxe : la société qui l'a mené à bout se révolte à ses côtés.

Finalement la question a toujours demeuré et demeure encore : a-t-on besoin d'arriver au pire pour se rendre compte que la société a besoin d'un profond changement ? La réponse est évidemment complexe, nécessitant une réflexion personnelle, commune. Mais nous devrions simplement commencer par écouter l'autre. « L'amitié double les joies et réduit les peines de moitié », comme le dit Bacon.

Joaquin Phoenix a un jeu sublime, magnifiquement repoussant. Son corps est anormal, pleins de distorsions, témoignant d'un mal-être physique. Il nous captive, perturbe, effraie avec son regard glaçant, son rire angoissant et sa danse. Cette danse qui semble être son seul exutoire. On éprouve un sentiment paradoxal à son égard faisant tout l'objet complexe du film : il nous glace le sang mais on a de la compassion et peut être même de la compréhension.

Un Joker 2 serait en préparation… À suivre

kuraray Noritake

CONGRÈS ADF 2019
1M07

STRATIFICATION EN DEUX COUCHES, OU EN MONOCOUCHE: À VOUS DE CHOISIR AVEC LA GAMME CLEARFIL MAJESTY™

CAS CLINIQUE CLEARFIL MAJESTY™ ES 2
Nicolas Lehmann
Couleurs utilisée : A2D et A2E

/KurarayNoritakeFrance

CLEARFIL MAJESTY™ ES-2

Le seul système de teintes approuvé par VITA™, qui couvre 15 teintes classiques VITA™ avec seulement cinq teintes émail et dentine. Un composite qui fera de vos restaurations un succès prévisible. ES-2 Premium est disponible en seringue ou en capsules pour les restaurations directes pour toutes les classes de cavités des dents antérieures, postérieures et des facettes directes.

Pour plus d'information, prenez rendez-vous avec le responsable régional de votre secteur !

Vanessa Barré - Région Nord-Ouest
vanessa.barre@kuraray.com
T. 06 76 07 60 09

Cristele Da Costa - Région Ile de France
cristele.dacosta@kuraray.com
T. 06 83 95 66 11

Christophe Commaux - Région Sud Est
christophe.commaux@kuraray.com
T. 06 80 59 25 53

Dominique Terracol - Région Rhône-Alpes Auvergnes
dominique.terracol@kuraray.com
T. 07 88 39 16 98

Emmanuel Bourdageau - Région Nord
Emmanuel.bourdageau@kuraray.com
T. 07 88 69 35 17

Delphine Bibard - Responsable de la Région Sud Ouest
delphine.bibard@kuraray.com
T. 06 31 39 99 26

dental-fr@kuraray.com, www.kuraraynoritake.eu/fr

AONEWS
À L'ADF
— STAND 1S01 —

RESTAURANT

Nos bonnes tables près de l'ADF

L'adresse d'André

DESSIRIER

Si vous voulez vous délecter d'une cuisine contemporaine, arty et chic, n'hésitez pas à franchir les portes battantes du restaurant Dessirier. Situé dans le 17e, à 10 minutes à pied du Palais des Congrès, ce restaurant de poissons a tout pour séduire.
Comme le décrit le guide Michelin, c'est le bateau amiral de la célèbre famille Rostang. Olivier Fontaine, son chef, transmet l'héritage du maître. C'est dire que les produits de saisons (directs des producteurs) sont recherchés et magnifiés.
C'est la saison du tourteau, des coquilles saint-jacques, du lieu jaune, mais aussi le bar feuilleté façon Paul Boccuse sont à la carte. Surtout ne ratez pas la bouillabaisse – qui n'est pas que de Marseille – en 2 services. Ici, les légumes, comme le chou-fleur ou l'artichaut, sont aussi à l'honneur. Le banc d'huîtres est approvisionné par la Normandie et la Bretagne. Le tartare de daurade aux truffes noires est une explosion gustative. Sans vouloir toucher aux plats les plus raffinés (comme le homard breton), il est possible de s'arrêter sur le menu, plus abordable, à 57 € avec le fameux soufflé au chocolat… Quant à la carte des vins, elle est si vaste et recherchée que tous les amateurs de blanc (mais pas que) seront comblés.
Ce lieu propose un moment de détente, presque feutrée, parce qu'il offre des toiles et œuvres d'artistes comme Arman, Combas… Toutes ces saveurs purement iodées sont servies par un personnel si dévoué et professionnel qu'on se sent transporté en province. L'agencement de la salle offre des tables aussi intimes que généreuses. Des alcôves permettent des réunions de travail ou de famille. Bref, un havre de paix pour tous et chacun.

Place du Maréchal Juin ▪ 75017 Paris

L'adresse d'Hannah

LA MARÉE

C'est lors du dernier comité de rédaction que j'ai découvert le restaurant La Marée. Il est situé à deux pas de la salle Pleyel et donc à quelques pas de plus de la Porte Maillot !
Avec une Toque Gault et Millault, ce restaurant de quartier est essentiellement réputé pour les poissons et fruits de mers. Avec son menu à 49 €, il nous propose de découvrir une cuisine française, raffinée qui associe les saveurs et les bons vins. Son cadre et l'accueil chaleureux arrivent même à nous faire oublier que l'on est en plein Paris ! Indispensable de goûter aux desserts, en l'occurrence, les choux pralinés noisette ont fait l'unanimité ! Enfin, un agréable salon privatif d'une douzaine de couverts est à disposition… bien pratique quand il faut travailler entre deux bouchées…

La Marée ▪ 1 Rue Daru
75008 Paris
(Service voiturier)

L'adresse de Jonathan

LE RELAIS DE VENISE

Le Relais de Venise ou l'entrecôte appelez-le comme vous voulez !
Une chose est sûre il y a certains principes immuables.
Primo, soyez patient et couvert surtout en hiver parce qu'il y a toujours une belle file d'attente (la réservation est impossible).
Deuxio, ne vous attendez pas à choisir le menu il est UNIQUE (dans les deux sens du terme). Il vous faudra seulement communiquer la cuisson de votre viande et rajoutez une bouteille de la maison.
Tertio, ne demandez pas la recette de la sauce elle est tenue secrète depuis des générations !
Enfin n'oubliez pas de vous laisser tenter par les profiteroles au chocolat !
Voici une adresse parisienne INCONTOURNABLE à moins de 100 m de l'ADF !

Porte Maillot ▪ 271 Boulevard Pereire ▪ 75017 Paris

L'adresse de Mylène

SPLASH

Depuis début septembre s'est ouvert en bord de Seine à Asnières (à quelques encablures de la Porte Maillot) le petit dernier de la famille des restaurants Les bistros pas parisiens (Saperlipopette, Sapristi entre autres). C'est Norbert Tarayre, révélé par Top Chef, qui poursuit son expansion dans le 92 en reprenant un vieux restaurant traditionnel (Le Van Gogh) avec un emplacement de rêve. Aujourd'hui bienvenue chez Splash avec sa piscine, ses transats, ses magnifiques terrasses sur la Seine sans oublier le terrain de pétanque !! La French Riviera à Asnières, on croit rêver ! À l'intérieur, une salle cosy, élégante, Art Déco où il fait bon de s'installer… comme quoi le Splash n'est pas qu'un restaurant estival. La carte est assez courte (4 entrées, 4 plats, 4 desserts dans le très correct menu à 45 €) mais quelle découverte : on va de surprise en surprise. C'est beau mais surtout très bon. Pour vous mettre en appétit, je vous parlerai de l'œuf parfait… qui est juste parfait, du filet de daurade accompagné de betteraves poêlées… quant aux desserts, c'est juste magnifique ! On les a tous goûtés et ce ne fut qu'émerveillement gustatif… et même visuel.
Le jeune chef qui officie, Thomas Balland, a collaboré pendant 10 ans avec les grands chefs du Georges V. Au Splash, on se régale de sa cuisine bistronomique où la carte change régulièrement. Quant aux amateurs de vins, ils devraient être comblés avec petits producteurs et grandes maisons. Je parie que dès les beaux jours, la terrasse du Splash sera vite the place to be, en attendant go !

Port Van Gogh ▪ 92600 Asnières sur Seine ▪ Réservation : 01 47 98 30 45
Accès par le Pont de Clichy

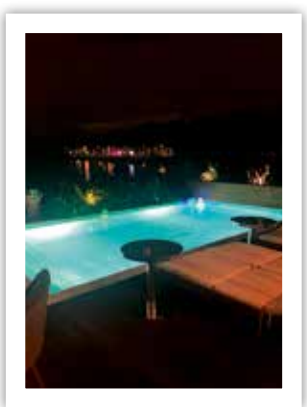

Retrouvez-nous
sur le stand ADF
2P01-02

N O U V E L

A-dec 500

l'évolution d'une légende

a-dec®
reliablecreativesolutions™

Venez découvrir la gamme A-dec chez votre concessionnaire, sur le site www.a-dec.com ou par téléphone au 0148133738

Julie
-SOLUTIONS-

L'ESPRIT TRANQUILLE.

26 000 UTILISATEURS JULIE SIMPLIFIENT LEUR QUOTIDIEN.

ET VOUS ?

Maîtrise de l'agenda

- Agenda optimisé
- Gestion de la salle d'attente depuis le fauteuil
- Prise de rendez-vous en ligne
- Rappels automatiques de rendez-vous
- Planification des rappels de prévention

Gestion des plans de traitement

- Saisie simplifiée et intelligente des actes
- Création rapide de plans de traitement en favoris
- Intégration des évolutions réglementaires
- Gestion du Tiers Payant, ADRi, …

Pilotage de l'activité

- Gestion de la comptabilité
- Organisation automatique des stocks
- Indicateurs d'activité et tableau de bord

Digitalisation de la relation patient

- Gestion complète des documents reliés au dossier patient (questionnaire médical, ordonnance, courrier, devis etc.)
- Vidéos didactiques 3D et personnalisables
- Suivi de la prise en charge des devis avec les mutuelles

Interconnexions avec le cabinet

- Sauvegarde externe sécurisée et automatique
- Solution d'échange avec les mutuelles, les laboratoires…
- Système d'imagerie marquage CE 13485
- Pharmaco-vigilance avec la base Vidal Expert
- Stérilisation

DÉCOUVREZ ET TESTEZ LE LOGICIEL AU CONGRÈS DE L'ADF 2019 - STAND JULIE (3M35) !

COM-APADF19-1907-03-A

dynamik@julie.fr 01 60 93 73 70 www.julie.fr