



Traitement d'une hypominéralisation amélaire d'origine traumatique

Mélanie Giallo

Le traitement d'érosion infiltration permet de traiter les taches blanches de l'émail, mais qu'en est-il pour les taches colorées ? L'éclaircissement dentaire réalisé en préalable va servir à diminuer la couleur de la tache, qui sera ainsi plus facile à traiter. Dans le cas de cette patiente de 28 ans qui présente une lésion d'origine traumatique, différents outils à notre disposition ont été nécessaires à la réussite du traitement.

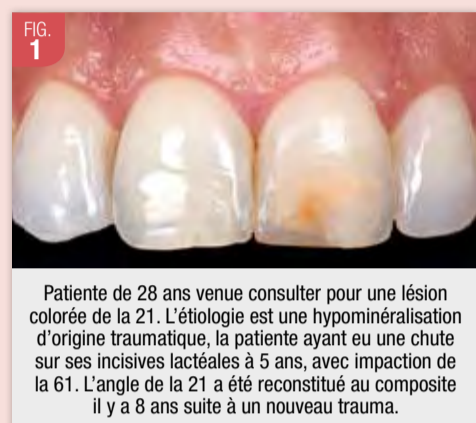

FIG. 1

Patiente de 28 ans venue consulter pour une lésion colorée de la 21. L'étiologie est une hypominéralisation d'origine traumatique, la patiente ayant eu une chute sur ses incisives lactéales à 5 ans, avec impaction de la 61. L'angle de la 21 a été reconstitué au composite il y a 8 ans suite à un nouveau trauma.

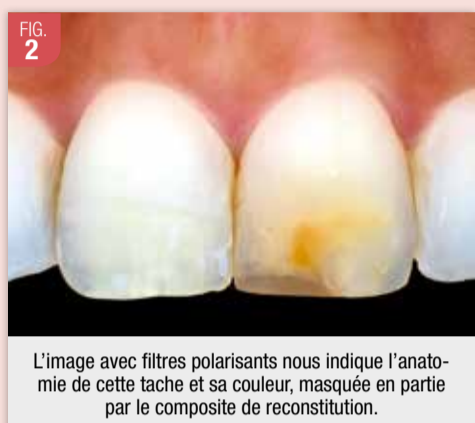

FIG. 2

L'image avec filtres polarisants nous indique l'anatomie de cette tache et sa couleur, masquée en partie par le composite de reconstitution.

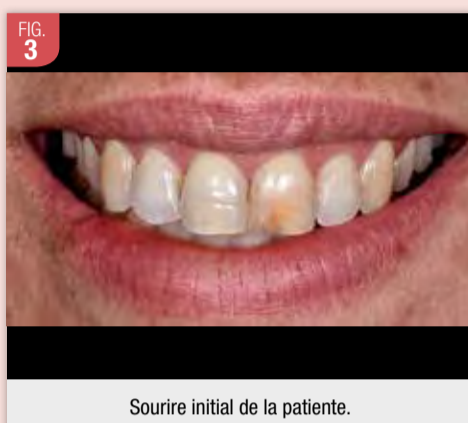

FIG. 3

Sourire initial de la patiente.

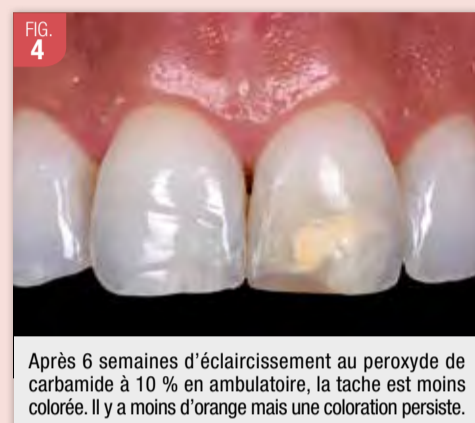

FIG. 4

Après 6 semaines d'éclaircissement au peroxyde de carbamide à 10 % en ambulatoire, la tache est moins colorée. Il y a moins d'orange mais une coloration persiste.

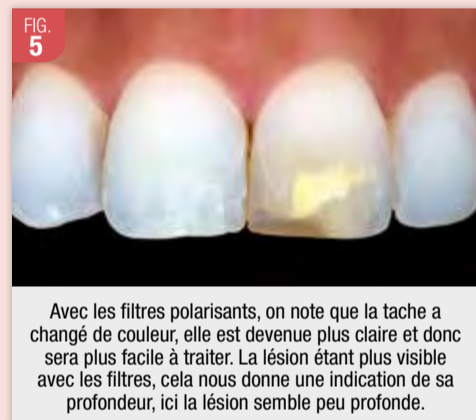

FIG. 5

Avec les filtres polarisants, on note que la tache a changé de couleur, elle est devenue plus claire et donc sera plus facile à traiter. La lésion étant plus visible avec les filtres, cela nous donne une indication de sa profondeur, ici la lésion semble peu profonde.

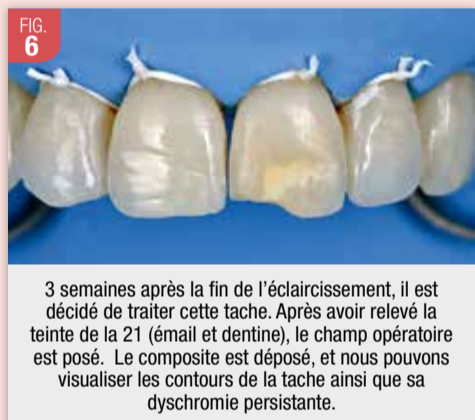

FIG. 6

3 semaines après la fin de l'éclaircissement, il est décidé de traiter cette tache. Après avoir relevé la teinte de la 21 (émail et dentine), le champ opératoire est posé. Le composite est déposé, et nous pouvons visualiser les contours de la tache ainsi que sa dyschromie persistante.

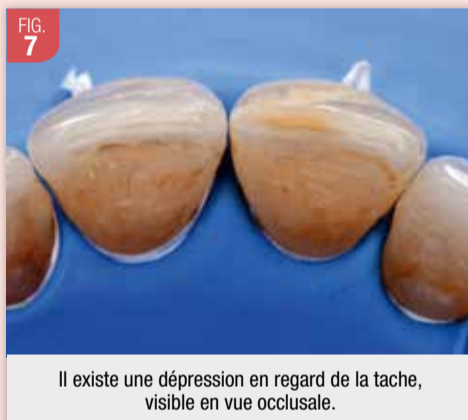

FIG. 7

Il existe une dépression en regard de la tache, visible en vue occlusale.



FIG. 8

Un sablage sélectif du plafond de la lésion est réalisé avec de l'oxyde d'alumine à 27 microns



FIG. 9

Le bistouri permet de valider que nous sommes bien à l'intérieur de la lésion. Il y a des copeaux.

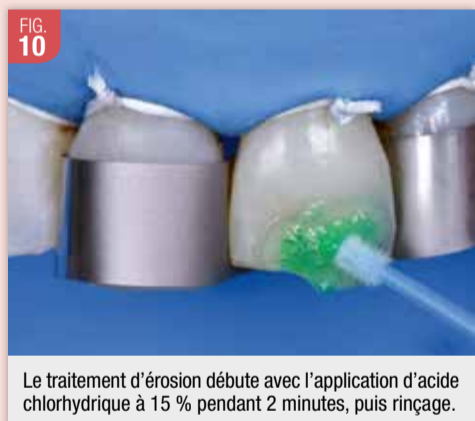


FIG. 10

Le traitement d'érosion débute avec l'application d'acide chlorhydrique à 15 % pendant 2 minutes, puis rinçage.

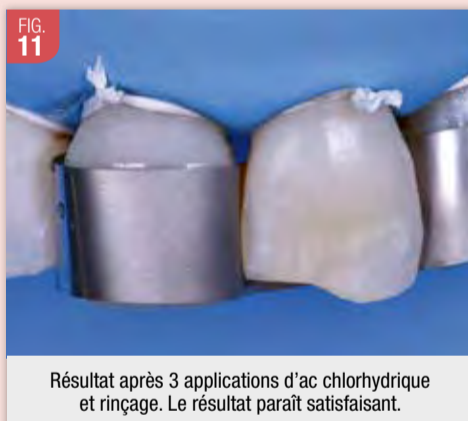

FIG. 11

Résultat après 3 applications d'ac chlorhydrique et rinçage. Le résultat paraît satisfaisant.



FIG. 12

Le draft alcoolique augmente la coloration orangée persistante.

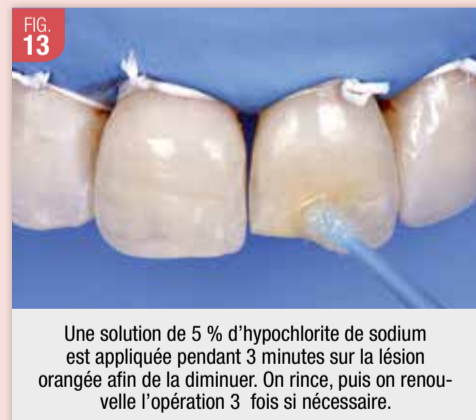

FIG. 13

Une solution de 5 % d'hypochlorite de sodium est appliquée pendant 3 minutes sur la lésion orangée afin de la diminuer. On rince, puis on renouvelle l'opération 3 fois si nécessaire.

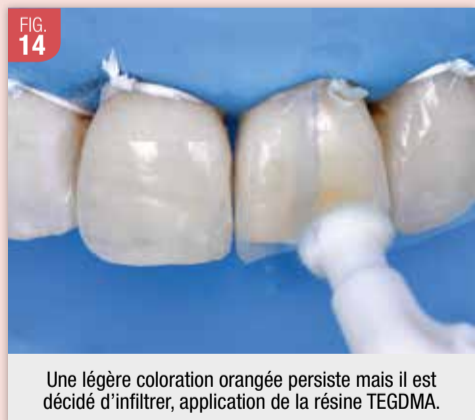

FIG. 14

Une légère coloration orangée persiste mais il est décidé d'infiltrer, application de la résine TEGDMA.

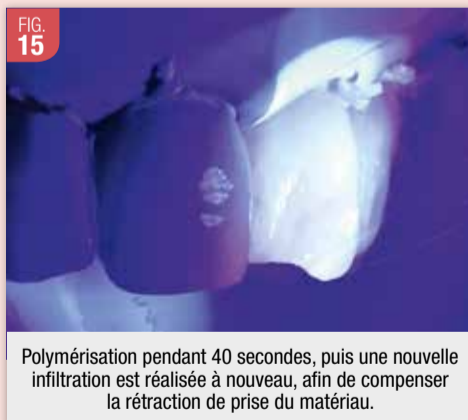

FIG. 15

Polymérisation pendant 40 secondes, puis une nouvelle infiltration est réalisée à nouveau, afin de compenser la rétraction de prise du matériau.

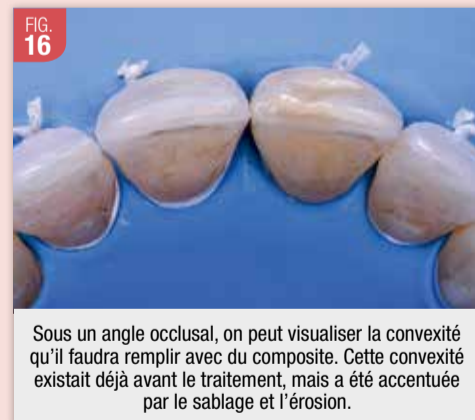

FIG. 16

Sous un angle occlusal, on peut visualiser la convexité qu'il faudra remplir avec du composite. Cette convexité existait déjà avant le traitement, mais a été accentuée par le sablage et l'érosion.

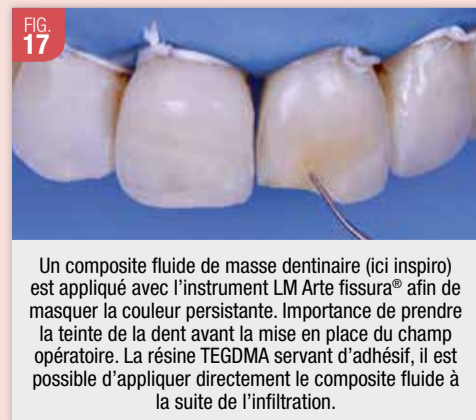

FIG. 17

Un composite fluide de masse dentinaire (ici inspiro) est appliqué avec l'instrument LM Arte fissura® afin de masquer la couleur persistante. Importance de prendre la teinte de la dent avant la mise en place du champ opératoire. La résine TEGDMA servant d'adhésif, il est possible d'appliquer directement le composite fluide à la suite de l'infiltration.

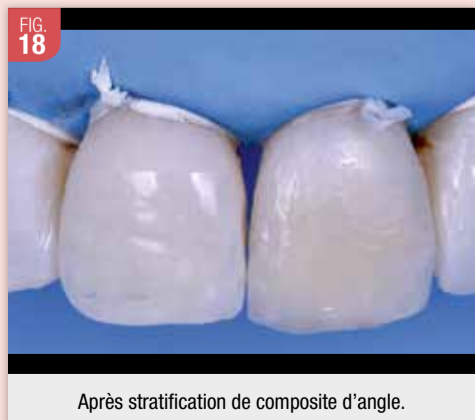

FIG. 18

Après stratification de composite d'angle.

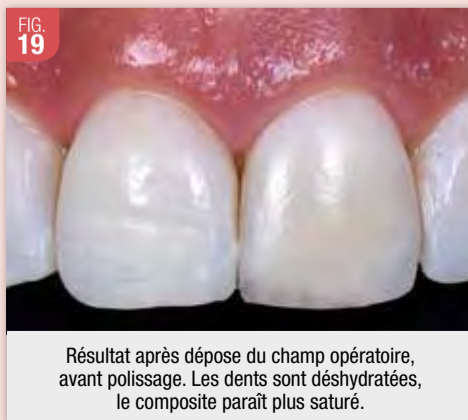

FIG. 19

Résultat après dépose du champ opératoire, avant polissage. Les dents sont déshydratées, le composite paraît plus saturé.

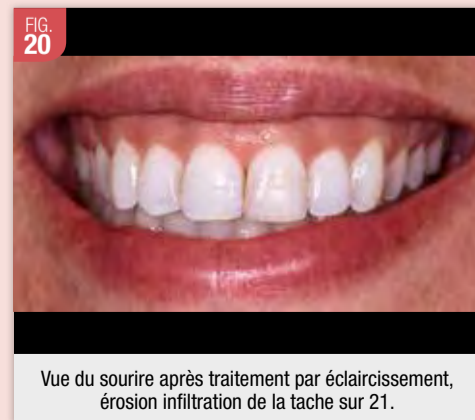

FIG. 20

Vue du sourire après traitement par éclaircissement, érosion infiltration de la tache sur 21.