▪ MARSEILLE ▪ STRASBOURG ▪
▪ GRENOBLE ▪ TOULOUSE ▪
▪ MONTPELLIER ▪ NICE ▪
▪ NANCY ▪ LYON ▪
▪ PARIS ▪

news

Le magazine dentaire qui nous rassemble

FRANCE
SEPTEMBRE 2020
#036

N°1
Marque n°1 de l'interdentaire*

SUNSTAR
G·U·M®

NOUVEAU

TRAV-LER® ISO 7

- Pointe arrondie
- Brins longs antibactériens
- Tige recouverte de nylon
- 2,6mm de diamètre de passage interdentaire

La **réponse GUM®** aux **espaces interdentaires larges**

Elimine **25%** **plus** de plaque qu'une brossette classique**

* Source OpenHealth pharmacie/para CAM Mai 2020 - ** Sunstar, Plaque removal in-vitro study 2012, data on file.

SUNSTAR G·U·M®

LA GAMME GUM® TRAV-LER®

Améliore l'observance du patient grâce à son confort et sa facilité d'utilisation

UN CONTRÔLE SUPÉRIEUR

Cou pliable jusqu'à 90° degrés (sans avoir besoin de plier la tige métallique) pour atteindre les dents postérieures

CONFORT ET FACILITÉ D'UTILISATION*

- Grip souple en caoutchouc
- Emplacement pour le doigt
- Stries non-glissantes pour une meilleure préhension
- Longueur préférée par le patient
- Capuchon hygiénique utilisable en extension de manche

SENSATION DE DOUCEUR

- Pointe arrondie
- Tige recouverte de nylon

afin de réduire les risques de traumatisme de la gencive et d'endommagement de l'émail et des couronnes prothétiques

PROTECTION ANTIBACTÉRIENNE ENTRE CHAQUE UTILISATION

- Brins imprégnés d'ions argent

ÉLIMINE PLUS DE PLAQUE GRÂCE AUX BRINS AU PROFIL TRIANGULAIRE

Elimine 25% de plaque supplémentaire**

(vs une brossette aux brins traditionnels)



% D'ÉLIMINATION DE LA PLAQUE IN VITRO

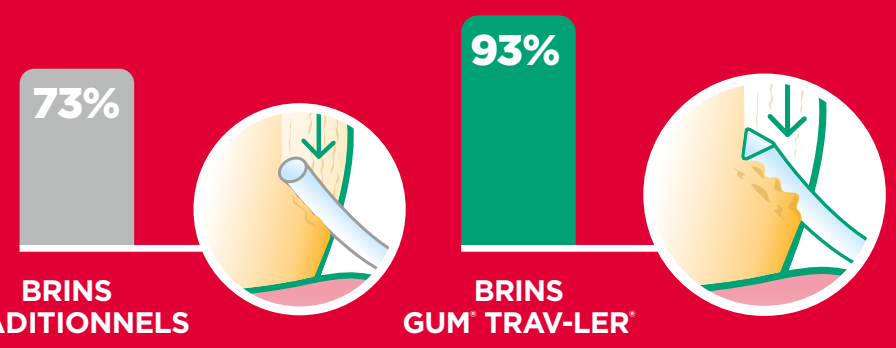

* Sunstar, In home-use test USA 2012, data on file.
** Sunstar, Plaque removal in-vitro study 2012, data on file.

VOUS DÉSIREZ EN SAVOIR PLUS ?

Quelles sont les preuves sur le nettoyage interdentaire ?

Découvrez les résultats de **17 essais cliniques randomisés** et **6 revues systématiques et méta-analyses**.

Maintenant disponibles dans un **Livre Blanc.**

LIVRE BLANC



Aussi disponible sur www.sunstargum.fr

SUNSTAR FRANCE
55/63 rue Anatole France
92300 Levallois-Perret

▪ MARSEILLE ▪ STRASBOURG ▪
▪ GRENOBLE ▪ TOULOUSE ▪
▪ MONTPELLIER ▪ NICE ▪
▪ NANCY ▪ LYON ▪
▪ PARIS ▪

news

Le magazine dentaire qui nous rassemble

FRANCE
SEPTEMBRE 2020
#036

TOUT sourire

Armand Paranque

Renaud Noharet

Hadi Antoun

Stefen Koubi

Jean-Baptiste Verdino

Philippe Bidault

ENTRETIEN EXCLUSIF

Avec Michel Sixou

17 SEPTEMBRE

APRÈS-MIDI DE RENTRÉE AO PARIS
AVEC BENJAMIN CORTASSE

19 SEPTEMBRE

AO MARSEILLE
FÊTE SES 40 ANS

© Kurhan - stock.adobe.com

ALPHA OMEGA NEWS

Le mag dentaire qui nous rassemble

Directeur de la publication :
Jacques Bessade - dr.j@bessade.fr

Directeur de la rédaction :
André Sebbag - asebbag@wanadoo.fr

Rédacteurs en chefs adjoints
Michèle Albou
Sydney Boublil
Joël Itic
Claude Bernard Wierzba

La rédac'
Xavier Bensaid, David Bensoussan, Jacques Bessade, Marc Danan, Hanna Kruk, Nathan Moreau, Jonathan Sellem

Chargés de rubrique
André Amiach, Alain Amzalag, Patrick Chelala, Odile Chemla Guedj, Nathalie Cot, Cyril Licha, Roman Licha, Laetitia Malric Itic, Thierry Meyer, David Naccache, Philippe Pirnay, Jean-Pierre Salomon

Correspondants locaux
Grenoble : Richard Grigri
Lyon : Marie-Hélène Azoulay
Marseille : Jean Luc Guetta
Montpellier : Gilles Zitoun
Nancy : Eric Fiszon
Nice : Franck Hagege
Paris : André Sebbag
Strasbourg : Thierry Roos
Toulouse : Cathy Gerber
AO international :
www.alpha-omega.org
www.aonews-lemag.fr

Membres honoraires : René Arav, Maurice Huneman, Daniel Rozencweig

Société éditrice et régie exclusive de la publicité : Ellem'com

Pour contacter le journal :
Directrice de la publicité et chargée de rédaction
Mylène Popiolek
ellemcom1@gmail.com
Pour tout changement d'adresse, merci d'envoyer un mail à
ellemcom3@gmail.com

Mise en page par
1,2,3 ! Simone
www.123simone.com
Impression par
Imprimerie Planchenault
Cet imprimé est certifié PEFC™ 10-31-1240.

Ont contribué à ce numéro

- HADI ANTOUN
- CORINNE ATTIA
- AXEL AZOGUI
- JACQUES BESSADE
- PHILIPPE BIDAULT
- PATRICK BITOUN
- PATRICK CHELALA
- GRÉGOIRE CHEVALIER
- STEFEN KOUBI
- CAROLE LECONTE
- CYRIL LICHA
- ROMAN LICHA
- RICHARD MASSIHI
- PATRICK MISSIKA
- DAVID NACCACHE
- RENAUD NOHARET
- ARMAND PARANQUE
- JULIEN SAMAMA
- JEAN-PIERRE SALOMON
- MICHEL SIXOU
- JEAN-BAPTISTE VERDINO

Vous avez une question, un commentaire ? Envoyez vos remarques à dr.j@bessade.fr ou écrivez nous directement sur le site aonews ! www.aonews-lemag.fr



ÉDITO

Avouons-le, depuis ce mémorable déconfinement, les rues de nos villes sont devenues « des terrasses à vivre ». Les cafés, les restaurants rivalisent d'ingéniosité et d'imagination afin de transformer le noir macadam, en chemins verts. Finie la vie entre quatre murs, le repliement sur soi et l'addiction à nos portables. Instagram et Facebook se mettent en veilleuse. Et *Dentiste de France* devient désormais un forum de cas cliniques. De retour à nos cabinets après deux mois d'abstinence, l'adaptation est devenue incontournable. Notre sacro-sainte ergonomie a dû battre en retraite. De nouveaux rituels s'imposent qui embolisent nos journées.

L'enquête de l'Union Dentaire réalisée en juin-juillet auprès de 3000 chirurgiens-dentistes analyse avec pertinence les difficultés et les ressentis de nos consœurs-confrères durant ces deux mois. Elle aborde l'aspect matériel, relationnel, psychologique, financier de notre exercice. Retenons que 51 % des personnes interrogées rencontrent des difficultés à exercer leur activité depuis la reprise : rythme de travail, fatigue, stress, peur de l'avenir, gestion des parents, contraintes sanitaires et rentabilité alimentent ces craintes. Retenons aussi qu'à la suite de la crise, 6 % d'entre nous décident de prendre leurs retraites. Alors que d'autres décident de devenir salariés ou bien se reconvertissent. À l'hôpital Bretonneau, le service de Benjamin Salmon a effectué une enquête similaire dont nous attendons les résultats fin septembre.

Mais, outre Atlantique un Frenchie défraie la chronique depuis des mois, et des années… Et qui laisse un imminent espoir sur un vaccin anticovid. Six mois pour un vaccin quand dix ans sont une moyenne !! À coût de milliards, les laboratoires s'affrontent. Une dizaine de laboratoires rivalisent pour remporter le jackpot… ou le Prix Nobel : un coup de poker à l'échelle planétaire. Son laboratoire, Moderna, mise tout sur l'ARN messager, qui, selon Stéphane Bancel, est *le logiciel de la vie, c'est ainsi que votre corps peut fabriquer le médicament.* Ce fou génial se bat depuis 2011 pour accréditer cette approche originale. Il a même l'oreille de Donald Trump. Avec les laboratoires Sinopharm et Sanofi, Moderna rentrent dans la phase 3 des essais vaccins.
Selon Olivier Wierzba, de la société BCG, *c'est une équation qui comporte beaucoup d'inconnus : l'issue heureuse ou malheureuse des essais cliniques, les prix du vaccin, la durée de la pandémie, le nombre de doses par patient, tous jouent gros sur cette pandémie.*
Un traitement incertain, au vaccin incertain, sont les deux raisons qui nous obligent à ne pas baisser la garde. C'est pourquoi nous avons demandé à Michel Sixou de nous clarifier la situation à ce jour. Il nous a accordés (fin juillet) un long entretien, qui fait suite au webinar du 7 mai au cours duquel il posait déjà les jalons de sa réflexion sur le SRARS- COV2.

Accepter que l'on sait qu'on ne sait pas ce sera la leçon de ce premier semestre. Tous les modèles de référence ont été battus en brèche. Quelles seront les avancées de ce second semestre ? Patience et abnégation seront les maîtres mots.

Pour ce nouveau numéro, Armand Paranque a invité parmi les meilleurs cliniciens français à restaurer, améliorer, ce qui pour nos patients reste l'essentiel : le sourire. Hadi Antoun, Philippe Bidault, Stephen Koubi, Renaud Noharet, Jean Baptiste Verdino et les autres se sont attachés avec brio à nous en faire la démonstration. Une publication de qualité pour démarrer la rentrée…

Enfin, je tiens à remercier tous nos partenaires industriels pour leur confiance et leur fidélité dans ce contexte si particulier.

André Sebbag

Le sourire : allions nos compétences

FRANCE
SEPTEMBRE 2020
#036

Scientifique

Le sourire : allions nos compétences 7
Paro news : gestion des lésions cervicales non carieuses associées aux récessions parodontales 23

AO Now

Des nouvelles de AO Toulouse 27
Hadi Antoun à Lyon 28

Les nouveautés de nos industriels 30

1er congrès international MI de GC Europe
Expasyl Exact
Une unité d'aspiration orale lancée par HSF
TrioClear l'aligneur distribué par Labocast

Le Mag

Le Symposium international d'Ivoclar Vivadent 30
Resto news, les biomat à l'honneur 32
Covid news 34
La vitamine D : de la péri implantite à la crise du Covid
Tribune libre de Carole Leconte
Rencontre avec… Michel Sixou 38
Selfie AO avec Gilles Demolon, Bérengère Ledoux, Jean-Baptiste Verdino et Armand Paranque 41
Le billet étudiant 41
Le saviez vous ? 42

Pour joindre nos partenaires

Actéon ..... page 37
Tél. 05 56 34 06 07 – info@acteongroup.com
ADF ..... page 17
www.adfcongres.com
Airel ..... dossier spécial
Tél. 01 48 82 22 22 – www.airel.com – office@airel.com
Biotech Dental ..... pages 35 et 38
Tél. 04 90 44 60 60 – www.biotech-dental.com
Dentalinov ..... page 29
www.shop.dentalinov.com
Durr Dental ..... page 34
Tél. 01 55 69 11 50 – info@durr.fr
Eurotec ..... page 22
Tél. 01 48 13 37 38 – www.eurotec-dental.fr
Ivoclar Vivadent ..... page 31
Tél. 04 50 88 64 00 – www.ivoclarvivadent.fr
Julie Software ..... 4e de couverture
Tél. 01 60 93 73 70 – www.julie.fr
Kuraray ..... page 39
Tél. 01 56 45 12 51 – dental-fr@kuraray.eu
Labocast face sommaire
N°Azur 0811 115 000 – labocast@labocast.fr
Lyra ETK ..... page 40
Tél. 04 50 91 49 20 – info@lyra.dental
Melag France ..... 3e de couverture
Tél. 01 30 76 03 00 – info@melagfrance.fr
Philips ..... page 24
Tél. 0800 710 580 – sonicarepro@philips.com
Pierre Fabre Oral Care ..... page 42
Tél. 05 63 51 68 00
Septodont ..... page 21
Tél. 01 49 76 70 02 – www.septodont.fr
Sunstar ..... sur couverture / 2e de couv
Tél. 01 41 06 64 64 – contact@fr.sunstar.com
Voco Les Dentalistes ..... page 36
Tél. 06 07 14 39 01 – www.voco.com
Zimmer Biomet ..... pages 13 et 25
Tél. 01 41 05 43 48 – www.zimmerbiomet.fr

SOMMAIRE SCIENTIFIQUE

7 Traitement implantaire optimisé par les outils digitaux...

10 Traitement d'une résorption sévère dans le secteur antérieur, rapport d'un cas à 5 ans

14 Réhabilitation esthétique pluridisciplinaire, à propos d'un cas

16 Mise en esthétique immédiate dans un cas à forte résorption osseuse à l'aide d'implant transzygomatique...

19 Considérations chirurgicales spécifiques au traitement d'une éruption passive altérée

Dossier coordonné par
Armand Paranque
Chirurgien plasticien,
Spécialiste qualifié en chirurgie plastique, reconstructrice et esthétique
Chirurgie maxillo faciale
Chef de service à l'hôpital des Invalides
Membre de l'Académie Nationale de Chirurgie
Membre de l'International Society of Aesthetic Plastic Surgery

Renaud Noharet
Docteur en chirurgie dentaire
Ancien interne
MCU-PH
Docteur de l'Université de Lyon
Exercice libéral - Lyon

Sérine Assi
Docteur en chirurgie dentaire
Diplôme universitaire en chirurgie orale
Interne en chirurgie orale, Université Saint-Joseph, Beyrouth (Liban)

Zeineb Hamdi
Docteur en chirurgie dentaire
Master Physiopathologie Orale appliquée, option Parodontologie, Paris-VII
CES en Parodontologie, Paris-VII
EFP Postgraduate en parodontologie et implantologie orale, Paris-VII

Hadi Antoun
Exercice privé réservé à l'implantologie et à la parodontologie, Paris
Dirige l'IFCIA, Institut de Formation en Chirurgie Implantaire Avancée

Jean-Baptiste Verdino
Docteur en chirurgie dentaire
DEA de sciences chirurgicales
Exercice privé limité à l'implantologie chirurgico-prothétique

Nicolas Renou
Docteur en chirurgie dentaire
DESU d'implantologie
Exercice privé

Maureen Thiel
Docteur en chirurgie dentaire
Exercice privé

Jean-Michel Moal
Prothésiste dentaire

Gilles Giordanego
Prothésiste dentaire

Philippe Bidault
Docteur en chirurgie dentaire
Exercice privé en parodontologie

Philippe Buisson
Prothésiste - Lyon

Le sourire : allions nos compétences

Armand Paranque

Lorsque l'ensemble du comité de rédaction m'a proposé la responsabilité éditoriale de ce numéro spécial esthétique d'Alpha Omega news, j'ai mesuré l'honneur qui m'était fait. Je me suis immédiatement remémoré mes nombreux cas de collaboration entre nos deux mondes dentaire et médical, aux exercices encore bien trop souvent cloisonnés.

Lors de ces concertations chirurgien-dentiste / chirurgien plasticien, j'ai eu la chance de travailler avec des praticiens de grande notoriété et de très haut niveau, qui sont devenus pour la plupart des amis.
Je remercie ceux de mes confrères et amis qui ont accepté le challenge de nourrir ainsi ce numéro spécial des fruits de leur grande expérience, malgré leurs agendas peu propices à une surcharge de travail.
Les thèmes abordés sont la chaîne numérique, qui semble devenir incontournable au quotidien (Renaud Noharet), la gestion des résorptions alvéolaires par régénération osseuse (Hadi Antoun), les implants à ancrage zygomatiques dont l'usage est aujourd'hui validé selon les critères de l'EBM (et merveilleusement maîtrisés par Jean Baptiste Verdino, précurseur français avec lequel j'ai le plaisir de traiter ce type d'indications à 4 mains à Paris depuis quelques années), la gestion du sourire gingival sur éruptions passives altérées (Philippe Bidault), et les concepts prothétiques nouveaux du tandem d'experts Stefan Koubi - Richard Massihi (avec qui j'ai la fréquente occasion de traiter des cas complexes, dont certaines réhabilitations dentaires dans les suites de défigurations post-traumatiques).
Ces thèmes variés et très spécialisés attestent de la complexité d'un sourire et du nombre de paramètres en influençant l'esthétique, os basal, parodonte, dents et parties molles péribuccales.

Patiente de 55 ans, avant et après deux séances non chirurgicales associant Botox (tiers supérieur du visage et regard), acides hyaluroniques (lèvres, pommettes), fils tenseurs (ovale et joues)

Patiente de 50 ans, lèvre supérieure trop longue, traitée par laser à l'étranger (avec dyschromies résiduelles). Lip-lift ou lifting de la lèvre supérieure exposant de nouveau le bord libre des incisives supérieures (facettes Dr R. Massihi, Paris)

L'ensemble des moyens thérapeutiques disponibles en 2020 permet désormais de traiter avec un succès pérenne les anomalies constitutionnelles d'un sourire (agénésies, dysmorphoses…), les anomalies acquises (pertes dentaires, usures, traumatismes, chirurgie tumorale…), mais également son vieillissement (involutions parodontales, chevauchements dentaires, évolution de teinte, vieillissement cutané, allongement de la lèvre blanche et perte de volume de la lèvre rouge…).

Le chirurgien-dentiste occupe la place de choix au sein de ce plan de traitement pluridisciplinaire, sans oublier son prothésiste. Le chirurgien plasticien, en concertation avec le praticien dentiste, pourra compléter le résultat de la prise en charge dentaire, implantaire, prothétique, parodontale et/ou orthodontique.

Le plan de traitement est donc systématiquement établi en amont par le collège des intervenants. Compléments thérapeutiques souvent indispensables à l'obtention de résultats aboutis, les moyens du chirurgien plasticien vont des injections d'acides hyaluroniques volumateurs, dont la simplicité apparente ne doit en aucun cas occulter les dangers (nécrose ou cécité par injection intra-vasculaire…), aux gestes osseux (dont l'ostéotomie type Lefort basse), en passant par la chirurgie des parties molles (Lip-lift raccourcissant une lèvre supérieure trop longue, affaiblissement des muscles Depressor Anguli Oris permettant l'ascension des commissures buccales, injections de toxine botulique type A traitant un sourire gingival…).
À ces gestes immédiatement péri-buccaux pourront s'ajouter des prises en charges plus globales du visage, traitant ainsi par exemple un ovale relâché, un regard fatigué ou une vallée des larmes creusée.
Ces traitements pluridisciplinaires offrent une synergie thérapeutique dont les effets ne s'additionnent pas mais se… multiplient dans le but de restaurer des proportions harmonieuses et de rajeunir un visage tout en garantissant le naturel du résultat.

Excellente lecture
et bonne rentrée à tous !

Renaud Noharet

Traitement implantaire optimisé par les outils digitaux : à propos du remplacement d'une incisive centrale

Renaud Noharet
Lyon

Nous sommes aujourd'hui dans une ère digitale, plus précisément de technologies digitales. Ceci est valable pour notre vie quotidienne (smartphone et applications liées à nos activités quotidiennes, lunettes de réalités virtuelles, etc.) ainsi que dans notre environnement professionnel odontologique.

En effet, nous avons l'opportunité aujourd'hui d'utiliser ces outils de façon quotidienne afin d'améliorer entre autres la communication envers nos patients ainsi que l'efficience thérapeutique. Ce dernier est constitué par deux composantes que sont le temps et la qualité de traitement. Il est néanmoins, indispensable que ces outils rentrent dans une démarche rationnelle pratique et clinique pour un usage bénéfique au sein d'une structure libérale.

L'objectif de cet article est d'exposer, dans un premier temps, les outils qui nous semblent nécessaires pour établir un diagnostic pré-implantaire performant et à haute valeur ajoutée. Ensuite, nous verrons comment ces diagnostics et plan de traitement peuvent être appliqués concrètement et en toute sécurité pour un résultat prévisible. La notion de résultat implique du point de vue praticien, la qualité biologique et prothétique de la restauration implantaire mise en place. Du point de vue patient, l'esthétique et la longévité du traitement effectué sont les objectifs attendus. Ces propos seront illustrés par un traitement implantaire esthétique pour une meilleure compréhension de l'intégration des outils dans notre activité.

Diagnostic

Les outils digitaux nous permettent aujourd'hui un meilleur diagnostic et une meilleure anticipation des traitements à proposer et à mettre en œuvre pour le résultat souhaité tant par le praticien que le patient.
Cette meilleure anticipation du traitement est due à deux principaux phénomènes : l'augmentation de la quantité d'outils techniques à notre disposition cliniques mais également à l'augmentation de la qualité technique de ces mêmes outils. Cela signifie qu'aujourd'hui, nous avons besoin d'un certain nombre de techniques / outils afin de performer ces étapes préparatoires et ces outils doivent être relativement récents afin de pouvoir en tirer le maximum de bénéfice.

Renaud Noharet

Appareil photo

La photographie en odontologie est un élément capital. Elle délivre des fichiers numériques sous forme de fichiers *JPEG*. Les photographies ont à ce jour 3 rôles principaux (1) :

- pouvoir posséder les données du patient pour pouvoir réaliser un plan de traitement précis et étayé en dehors du temps de consultation,
- transmettre les données cliniques au prothésiste ; ce dernier ne peut pas avoir en possession que des données parcellaires tels que les seuls modèles,
- aspect comparatif du traitement (avant / après) ; cela peut être intéressant dans certaines situations pour montrer au patient l'avancée du traitement et la situation initiale pour mémoire.

L'outil photographique, permet une meilleure communication auprès du patient mais aussi et surtout auprès des techniciens de laboratoires. En effet, l'usage des photos est intéressant pour deux éléments capitaux dans le travail collaboratif avec le prothésiste. De façon immédiate, la première utilisation de la photographie est la transmission de la teinte des dents. En effet, il s'agit de quelque chose de délicat à transmettre, à décrire. De fait la transmission d'une photographie des dents concernées avec une pige de teintier permettra d'aider la réalisation d'une stratification céramique pour le prothésiste ou le choix d'une teinte pour des dents du commerce.

Les photographies de la situation clinique vont nous permettre d'illustrer également la problématique décrite par le/la patient(e). Dans la situation présentée, la patiente se présente à la consultation avec une incisive centrale supérieure droite en infraposition et une mobilité coronaire de type 2 **(Fig. 1)**. La couronne relativement ancienne lui apparaît également disgracieuse. Tous ces éléments l'inquiètent grandement et elle souhaite remédier à cette problématique d'autant plus qu'elle possède un sourire gingival de type 3 **(Fig. 2)** selon la classification de Vailati (2). La radiographie révèle une résorption radiculaire majeure **(Fig. 3)**.

FIG. 1
Vue frontale de la situation initiale

FIG. 2
Sourire de la patiente

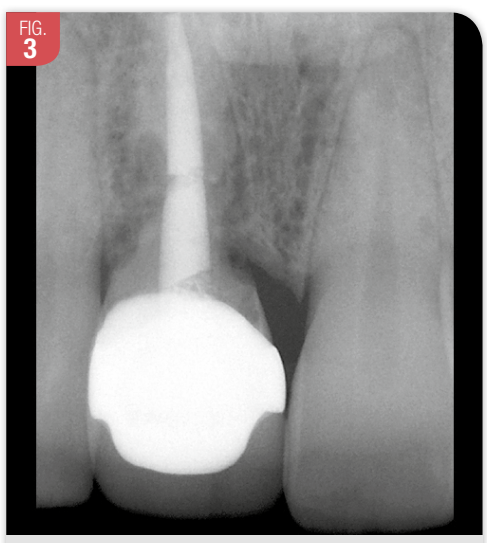
FIG. 3
Radiographie rétroalvéolaire

En complément, deux photographies de teintes sont prises pour les informations de teinte qui seront transmises au prothésiste **(Fig. 4 et 5)**.

FIG. 4
Photographie de teinte

FIG. 5
Photographie polarisée de la teinte

Données STL

Le format de fichier STL est un format utilisé dans les logiciels de stéréolithographie (STL pour STereo-Lithography). Il est largement utilisé pour faire du prototypage rapide et de la fabrication assistée par ordinateur. Le format de fichier STL ne décrit que la géométrie de surface d'un objet en 3 dimensions.

Ce format ne comporte notamment pas d'informations concernant la couleur, la texture ou les autres paramètres habituels d'un modèle de conception assistée par ordinateur. Le fichier STL décrit donc un objet par sa surface externe. Cette surface est nécessairement fermée et définie par une série de triangles (ou de facettes).

Dans notre discipline odontologique, les fichiers STL peuvent provenir de deux origines distinctes. La première solution, historique, est le passage par un scanner de laboratoire. Il s'agit de réaliser une empreinte puis le prothésiste réalise le scanner soit de l'empreinte soit du moulage obtenu par cette empreinte. Cette dernière solution est la plus usitée car la plus précise : elle réduit les problématiques liées aux contre-dépouilles puisque tout est « exposé » au regard du scanner (ici, S600 arti Zirkonzahn).

Les informations transmises par ces fichiers sont la surface des éléments, donc la surface dentaire et muqueuse de notre patiente. Le fichier initial obtenu **(Fig. 6)**, le prothésiste construira de façon digitale ou manuelle, le projet prothétique suivant les préconisations du praticien dentiste. Si le projet est directement travaillé sur un fichier STL, un autre fichier STL pourra alors être produit **(Fig. 7)**. Si le projet est réalisé par wax-up sur un modèle physique, alors il s'agira de réaliser un scanner de laboratoire de ce même modèle pour obtenir le fichier STL souhaité.

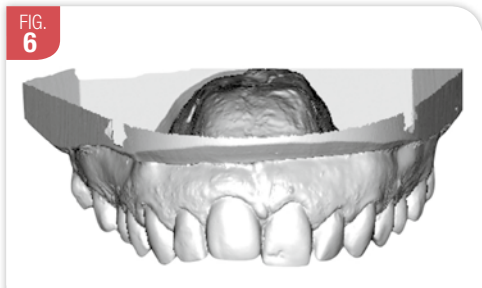
FIG. 6
STL du modèle initial

FIG. 7
STL du modèle avec le projet prothétique

CBCT / CT Scanner (3)

Historiquement, les traitements chirurgicaux étaient réalisés avec très peu d'examens radiologiques pré-opératoires. L'avènement des examens tridimensionnels a été une révolution majeure en imagerie générale mais aussi en imagerie maxillo-faciale. Ils sont à ce jour de deux types : la tomodensitométrie et le faisceau de rayons de forme conique. Ces deux types d'examens fournissent des données DICOM (Digital imaging and communications in medicine).

La tomodensitométrie (CT Scan Computerized Tomography Scan – Tomodensitométrie) fait appel aux rayons X et repose sur l'absorption différentielle du rayonnement par les différentes structures anatomiques traversées. La technique du dentascanner passe par la réalisation de coupes axiales (perpendiculaires à l'axe du corps) selon un plan parallèle au plan occlusal. Seules ces coupes, directement réalisées sur le patient, sont irradiantes. Les autres images, reconstructions bidimensionnelles ou tridimensionnelles ne sont que le fruit de calculs informatiques.

Le faisceau de rayons X, de forme conique (cone-beam computed tomography - CBCT) traverse l'objet à explorer avant d'être analysé après atténuation par un système de détection. Plusieurs centaines d'analyses (prises de vues) sont réalisées dans les différents plans de l'espace, permettant après transmission des données à un ordinateur, la reconstruction volumique d'un cube contenant l'objet (ici, les maxillaires). Dans la situation présentée, nous avons utilisé la technologie CBCT (OP 3D Pro, KavoKerr).

L'implantologie est une indication pour ces deux types d'examen : il s'agit de préciser, dans le cadre d'un bilan pré-implantaire, le volume osseux disponible **(Fig. 8 et 9)**. Cette évolution de l'imagerie est évidemment à associer à ceux de l'informatique et de logiciels. Ces données DICOM sont donc gérées par des logiciels dédiés à ce genre de format, d'images et d'applications. Il existe à ce jour de nombreux logiciels avec des caractéristiques variables (ouvert / fermé, possibilité de modification des données d'acquisition) et des outils plus ou moins présents en fonction du logiciel (mesure de distances et d'angles, simulation d'implants, simulation des trajets nerveux, mise en valeur des cavités ou de volume additionnel, extraction de volume tridimensionnel, coloration de surface / volume). Enfin, la possibilité de réalisation de guides chirurgicaux reste une caractéristique fondamentale entre ces différents logiciels.

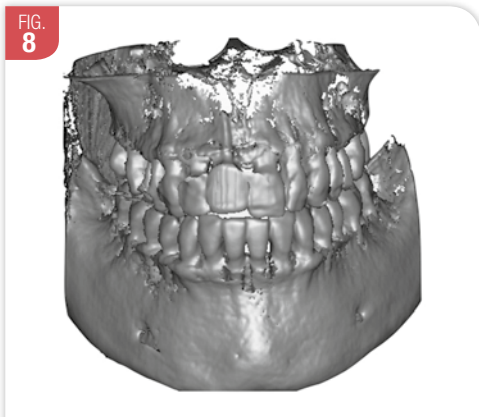
FIG. 8
Vue tridimensionnelle de l'os de la patiente

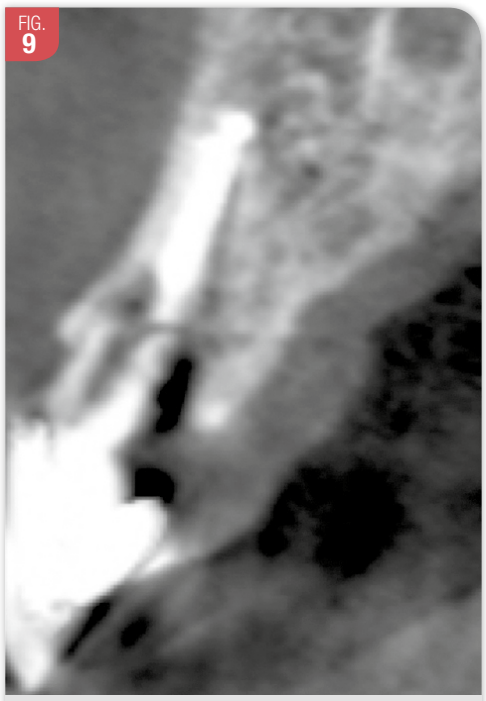
FIG. 9
Coupe vestibulo-palatine en regard de la dent 11

Clone Digital

L'ensemble des données précitées : JPEG, DICOM, STL nous permettent finalement de reconstruire virtuellement notre patiente (clone digital) et d'avoir donc l'ensemble des informations tant pour la réalisation du diagnostic que du plan de traitement.

En effet, les données DiCoM nous transmettent l'ensemble des informations des tissus durs à savoir : volume des dents et de l'os. Les données STL elles, nous informent sur les éléments surfaciques des dents et de la muqueuse.

Le fait que les STL et les DiCoM nous informent sur les éléments communs que sont les dents, cela nous permet de les associer par le repérage d'éléments communs. Dans notre situation clinique, les éléments communs entre les DiCoM et le STL du projet prothétique, sont finalement toutes les dents sauf la dent à traiter (dent 11). De fait et par exemple, nous pouvons choisir les pointes canines et les cuspides mésio-vestibulaires des premières molaires sur les DiCoM et les STL afin de matcher les différentes informations **(Fig. 10)**. Ce mélange de données nous permet de poser un diagnostic précis et donc une démarche thérapeutique également précise en regard de la situation clinique. Les données JPEG elles, nous permettent d'avoir des éléments plus cliniques et plus réels de la situation rencontrée : cf. teinte de la dent, texture gingivale, couleur gingivale, etc.

Renaud Noharet

FIG. 10

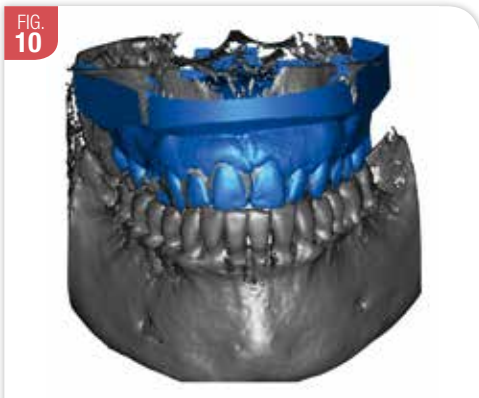

Vue tridimensionnelle de la combinaison des DiCoM et du STL du projet prothétique

Avec tous ces examens, il apparaît évident que nous avons les moyens de poser un diagnostic précis dans une situation clinique donnée. Ici, la dent 11 présente une résorption radiculaire imposant une extraction de la dent. Ces outils digitaux nous permettent à la suite du diagnostic posé, d'établir une stratégie de traitement très précise.

Dans la situation présente, la technique d'extraction-implantation est préconisée dans la mesure où la distance entre le collet de la future restauration (fichier STL) et de l'implant qui doit être comprise entre 3 et 4 millimètres (4), nous permet d'avoir un implant intégralement dans l'os (fichier DiCoM) **(Fig. 11)**. Une fois, cette analyse posée, il s'agit de mettre en œuvre le traitement planifié. Les outils digitaux doivent nous faciliter également cette mise en œuvre.

FIG. 11

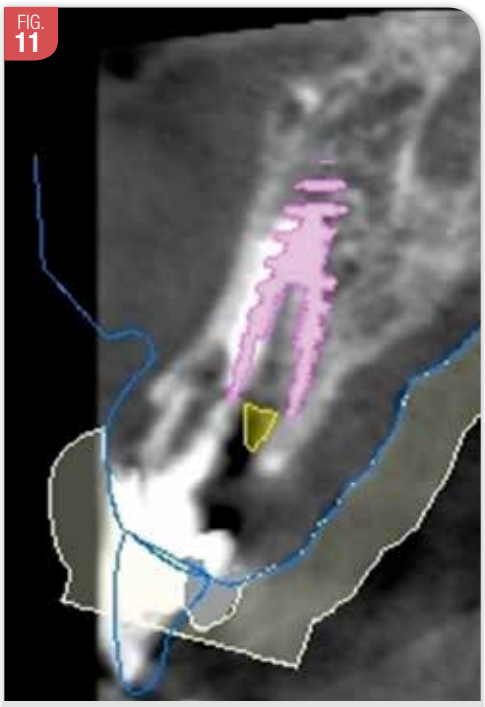

Coupe vestibulo-palatine de la combinaison des DiCoM et du STL du projet prothétique

Thérapeutique

La planification implantaire sur l'ordinateur est effectivement un immense pas dans la partie du traitement de notre patiente. Néanmoins, il s'agit maintenant de reproduire cette planification en situation réelle. Nous disposons de différents types de chirurgie pour cela.

Application chirurgicale

À ce jour, différents types de chirurgie implantaire sont définis (5).

- **L'implantologie assistée par ordinateur IAO :** technique générale utilisant l'imagerie préopératoire à visée diagnostic avec l'aide d'outils informatiques, avec pour objectif de faciliter les planifications chirurgicale et prothétique ainsi que leurs déroulements.
- **La chirurgie guidée statique CGS :** utilisation d'un guide chirurgical statique qui reproduit la position des implants planifiés virtuellement directement à partir des données tomographiques numérisées. Ce type de chirurgie ne permet pas de modifications de la position implantaire.
- **La chirurgie guidée dynamique ou navigation CGD :** utilisation d'un système de navigation chirurgicale qui reproduit la position virtuelle des implants directement des données tomographiques numérisées. Ce type de chirurgie permet des modifications de position implantaire en per-opératoire.

La question est alors de savoir quelle(s) est (sont) la (les) meilleure(s) technique(s) pour traiter au mieux de notre patiente. Nous savons qu'il existe des avantages / inconvénients à ces différents types de chirurgie (de façon non exhaustive : durée d'intervention, confort per et post-opératoire du patient, précision du placement implantaire, etc.).

L'IAO est probablement plus simple de mise en œuvre mais présente l'inconvénient de demander dans les techniques d'extraction-implantation, une expertise certaine pour un bon positionnement implantaire. En effet, en présence d'une alvéole, il est déroutant de lutter contre la corticale palatine pour bien positionner l'implant. Si cela n'est pas réalisé, l'implant peut se retrouver dans une position vestibulaire.

Cela peut imposer de faire de la prothèse scellée (peu préconisée cf. gestion des excès de ciment et ré-intervention) mais également mettre en péril le pronostic biologique par un manque d'épaisseur de tissus osseux et muqueux.

Compte tenu de ces éléments, il nous apparaît délicat dans une situation esthétique telle que celle présentée ne peut pas utiliser des outils plus performants. En effet, la revue de littérature faite par Jung (2009) nous montre une précision du positionnement implantaire inférieur à 0,9 millimètre pour les techniques de chirurgie guidée (5) mais nous savons également que ces techniques sont 2,2 fois plus précises que l'IAO (6).

De plus, nous savons que les techniques de chirurgie guidée nous permettant un gain de temps opératoire en ce qui concerne la pose d'implant (7). Cela permet de concentrer son temps et son énergie sur la gestion des tissus durs (comblement du gap) mais également des tissus mous (greffe conjonctive tunnelisée) qui sont deux temps opératoires capitaux dans l'obtention d'un résultat implanto-prothétique de qualité et durable.

Dans notre situation, nous avons donc opté pour la réalisation d'un guide chirurgical obtenu par un procédé de stéréolithographie (Simplant, Dentsply) **(Fig. 12 et 13)**. Les temps opératoires chirurgicaux ont été classiques pour ce type de chirurgie :

- extraction atraumatique de la dent,
- curetage soigneux de l'alvéole,
- mise en place du guide chirurgical, forages puis mise en place de l'implant au travers du guide,
- comblement du gap par un matériau non résorbant,
- greffe conjonctive tunnelisée.

FIG. 12



Guide chirurgical (fichier STL)

FIG. 13

Guide chirurgical en position clinique

Application prothétique

CONCEPT

Notre idée aujourd'hui est de continuer à utiliser les outils digitaux pour nous simplifier les procédures de traitement y compris au laboratoire de prothèse. De fait, avant la réalisation de la chirurgie implantaire, nous procédons à une extraction virtuelle de la dent **(Fig. 14)** grâce au logiciel Simplant (Dentsply) et à un module complémentaire. Nous pouvons donc des fichiers DiCoM procéder à une extraction virtuelle de la dent pour obtenir à la suite un fichier STL. Ce fichier est alors usinable ou imprimable (8).

FIG. 14

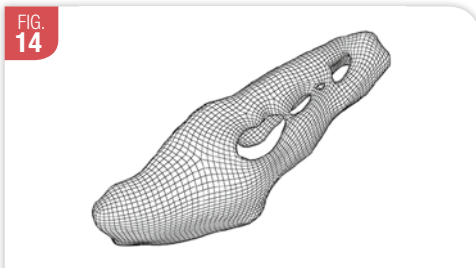

Dent extraite (fichier STL)

FIG. 15

Dent usinée en résine

Dans la situation présentée, la dent a été usinée via le système d'usinage de Zirkzahn en utilisant un bloc de résine (Multistratum A1 / A2 Zirkonzahn). La dent provisoire duplicata de la dent naturelle est alors obtenue **(Fig. 15)**. Cette dent est usinée avant la chirurgie améliorant la prédictibilité du traitement mais aussi l'organisation interne du laboratoire le jour de la chirurgie. Le jour de l'intervention chirurgicale et après pose de l'implant, une empreinte sectorielle est réalisée en vue de la réalisation de la prothèse temporaire **(Fig. 16)**. Ce dispositif est transféré sur le modèle prothétique (plâtre ou imprimé). Avec cette position implantaire récupérée, le prothésiste peut assembler le cylindre temporaire titane avec la dent usinée **(Fig. 17, 18)**. Cette dent provisoire usinée copie de la dent naturelle peut alors être mise en place par transvissage **(Fig. 19)**.

FIG. 16

Transfert sectoriel du positionnement de l'implant

FIG. 17

Dent provisoire avec son cylindre titane (vue palatine)

FIG. 18

Dent provisoire et profil

FIG. 19

Dent provisoire après vissage dans l'implant

Ensuite et passé le délai d'ostéointégration, le modèle ayant permis la réalisation de la dent provisoire a été scanné. Une simple empreinte de situation est ensuite prise afin d'enregistrer le volume gingival (très légèrement) modifié de la zone implantée. Le remodelage est dû au processus de cicatrisation. Il n'est pas nécessaire de réaliser une empreinte en dévissant donc la dent provisoire (évitant la disruption des tissus mous).

Le prothésiste peut alors réaliser la dent définitive conforme au berceau gingival créé et guidé lors de la cicatrisation. La forme de la dent prothétique finale est encore obtenue par utilisation du fichier STL de la dent virtuellement extraite. Ici, la dent obtenue a été réalisée sur une Ti-base (Nobel Biocare) sur laquelle une base zircone stratifiée a été collée **(Fig. 20)**. Le résultat clinique et radiographique obtenu nous apparaît satisfaisant **(Fig. 21 et 22)**.

FIG. 20

Dent définitive au laboratoire

Renaud Noharet

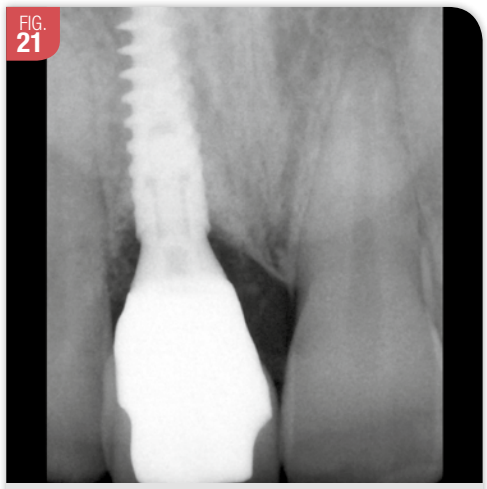

FIG. 21

Vue radiologique du traitement implanto-prothétique

FIG. 22

Vue clinique du traitement implanto-prothétique

LIMITES (9)

Cette technique permet donc de maintenir et pérenniser l'architecture des tissus mous. Elle permet également de faciliter la réalisation de la dent provisoire implantaire dans les situations cliniques d'extraction-implantation. Aucune improvisation n'est réalisée puisque la forme est mimétique à la dent naturelle. En accord avec Liu, cette technique apparaît aussi intéressante car elle diminue le temps de réalisation de la dent provisoire (dent obtenue avant la chirurgie). L'utilisation d'une dent transvissée augmente peut-être le temps de réalisation mais elle sécurise la cicatrisation par l'absence d'excès de ciment.

Cette technique est intéressante mais elle peut présenter des limites : artéfacts de la couronne (si métal par exemple) en présence ou si la dent est délabrée. En présence d'artéfacts métalliques, la couronne ne peut être extraite de façon nette. Face à cette problématique, une des solutions est d'additionner les données Dicom pour le profil d'émergence et de l'empreinte buccale pour la partie coronaire. Un volume global est alors obtenu : il peut être usiné. En cas de dent fracturée ou d'absence, les dents controlatérales peuvent être utilisées avec un effet miroir afin de retrouver la morphologie de la dent naturelle. Cette situation clinique nécessite plus de travail informatique car la dent doit être repositionnée au mieux dans l'espace. L'empreinte optique doit pouvoir intégrer ce flux de production : dans les deux situations exposées préalablement, elle peut être une vraie solution de simplification. Elle est complémentaire des données Dicom puisque seules ces dernières peuvent donner le profil d'émergence sous gingival avant la chirurgie.

Conclusion

L'apport des nouvelles technologies digitales est indéniable à plusieurs titres. Le premier est l'amélioration du diagnostic clinique et initial par l'utilisation du clone digital (JPEG + STL + DICOM). De fait, le plan de traitement apparaît plus évident. Dans un deuxième le temps, les outils digitaux nous permettent également une meilleure exécution du traitement chirurgical par l'utilisation de techniques de chirurgie guidée (statique et / ou dynamique) mais également d'optimiser les durées de réalisation de traitement. Et enfin, les outils digitaux nous permettent de tendre vers un mimétisme dentaire naturel. Elles ouvrent de nouvelles perspectives donc. Il ne faut en aucun cas voir les technologies digitales comme un ennemi mais bien comme des alliés pour mieux exécuter nos traitements destinés à nos patients.

Bibliographie

1. *Noharet R, Clément M. Communication digitale en odontologie : rigoureusement indispensable ! Cah Prothèse 2016 ; 173 : 7-20.*
2. *Vailati F, Belser UC. Concept pink power (CPP) pour prothèses implantaires avec fausse gencive destinées à la zone esthétique. Forum Implantologicum 2011 ; 7 : 108-123.*

Toute la bibliographie est à retrouver sur **www.aonews-lemag.fr**

Sérine Assi, Zeineb Hamdi, Hadi Antoun

Traitement d'une résorption sévère dans le secteur antérieur, rapport d'un cas à 5 ans

Sérine Assi
Zeined Hamdi
Hadi Antoun
Paris

Le traitement de l'édentement maxillaire antérieur post-traumatique constitue un défi pour le chirurgien, le praticien prothésiste et le prothésiste. Il est impératif de disposer d'un volume osseux et muqueux adéquat afin d'atteindre des objectifs esthétiques optimaux. Dans de nombreux cas, les traumatismes dentaires s'accompagnent d'une perte tissulaire importante (1). La plupart des patients sont jeunes et ont des exigences esthétiques élevées. Le jeune âge du patient empêche dans de nombreux cas un traitement immédiat. En conséquence, la résorption et l'atrophie du maxillaire antérieur s'accentuent, ce qui entraîne des difficultés supplémentaires dans le traitement implantaire. Dans ces situations cliniques, le défi esthétique est lié à la difficulté de pouvoir régénérer les pertes osseuses et muqueuses qui peuvent être sévères et par conséquent augmenter les risques de complications dans ce contexte ostéo-muqueux initialement défavorable. À travers ce cas clinique, nous décrivons les différentes étapes de prise en charge d'une jeune patiente ayant subi un traumatisme dentaire au niveau de ses incisives maxillaires antérieures à l'âge de 8 ans.

Présentation du cas

FIG. 1

FIG. 2

Mme S.V. âgée de 24 ans, en bon état de santé générale, non fumeuse est adressée par un confrère pour étudier la faisabilité d'une réhabilitation implantaire afin de remplacer ses incisives maxillaires. L'examen exobuccal révèle une répartition harmonieuse des trois étages de la face. La ligne du sourire laisse découvrir toutes les papilles **(Fig. 1, 2 et 3)**. L'examen clinique endobuccal **(Fig. 4)**, permet de noter la présence d'une inflammation sévère localisée au niveau des incisives centrales maxillaires ainsi que de la 22 associée à une suppuration

FIG. 3

Le sourire forcé de la patiente est plutôt large. Elle découvre les dents et les papilles jusqu'aux premières molaires maxillaires. Le défi esthétique est relativement élevé.

FIG. 4

Des aires de déminéralisations dentaires sont visibles au niveau des dents. Une inflammation sévère ainsi que des suppurations sont présentes au niveau des dents 11, 21 et 22.

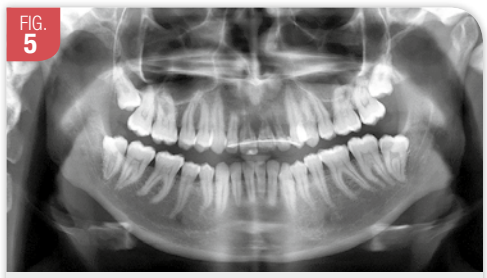

FIG. 5

La radiographie panoramique objective une formule dentaire complète, des dents de sagesses enclavées et une attelle de contention maxillaire qui a permis le maintien provisoire des incisives maxillaires suite au traumatisme dentaire subi à l'âge de 8 ans.

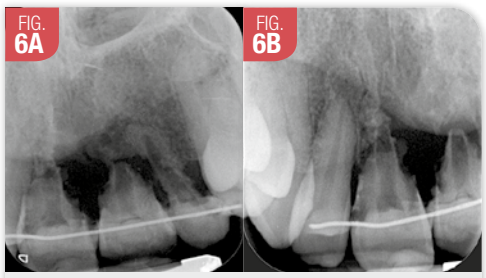

FIG. 6A FIG. 6B

Les radiographies rétro-alvéolaires montrent des résorptions radiculaires importantes au niveau de 11, 21 et 22. La 12 semble en bon état. On note la préservation des pics osseux sur les dents adjacentes.

Sérine Assi, Zeineb Hamdi, Hadi Antoun

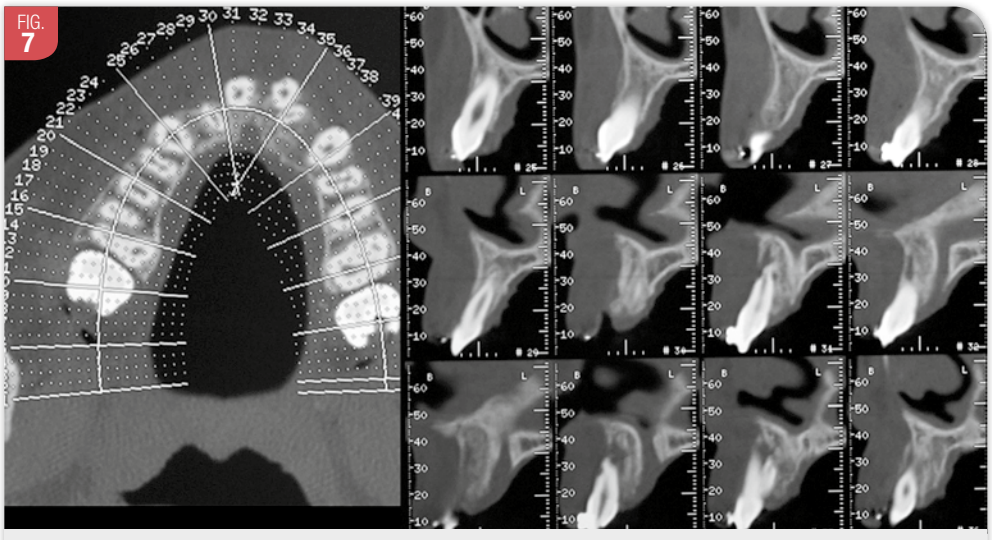

FIG. 7

Les dents sont en dehors de l'enveloppe osseuse avec une perte quasi totale de la table vestibulaire. On peut observer aussi la proximité et l'importance du canal incisif.

en regard de la 11. En effet, la patiente déclare éviter de brosser ce secteur de « peur de perdre mes dents ». L'examen parodontal révèle un biotype parodontal plutôt épais, une ligne des collets non harmonieuse et un triangle noir entre les dents 11 et 21 probablement due à la perte du septum osseux à ce niveau. Les dents 11, 21 et 22 présentent des mobilités terminales. Sur le plan occlusal, on note un inversé d'articulé au niveau des canines, une guidance antérieure toujours présente et en latéralité une fonction de groupe de chaque côté. La radiographie panoramique ainsi que les clichés rétro-alvéolaires confirment la sévérité des résorptions radiculaires rendant le pronostic des dents 11, 21 et 22 très réservé **(Fig. 5 et 6)**. On peut noter aussi la probable préservation des pics osseux sur les dents adjacentes ce qui laisse prévoir une régénération osseuse optimale plutôt prédictible. L'examen CBCT présenté par la patiente le jour de la première consultation, met en évidence une perte des tables osseuses vestibulaires sur l'ensemble des 3 dents entamant aussi l'os côté palatin **(Fig. 7)**.

Choix thérapeutiques

Dans cette situation clinique, il aurait été judicieux d'améliorer le contexte occlusal initialement par la réalisation d'un traitement orthodontique multi-attache, mais à cause de l'allongement de la durée du traitement, la patiente n'a pas adhéré à cette option thérapeutique. Au vu de tous les éléments cliniques et radiographiques cités précédemment, l'extraction des dents 11, 21 et 22 en phase terminale est incontournable. Les différentes phases chirurgicales se sont déroulées selon la chronologie suivante :

Phase 1 : extractions et aménagements muqueux

Les incisives 11, 21 et 22 sont extraites sans levée de lambeau **(Fig. 8)**, les alvéoles sont ensuite curetées, avivées et désépithélialisées à l'aide d'une fraise boule diamantée et irriguée avec du sérum physiologique. Des greffes de tissu épithélio-conjonctif en bouchon sont effectuées mais sans aucun comblement osseux au vu du contexte et surtout de l'absence de mur osseux pouvant assurer la régénération osseuse attendue. Ces augmentations de tissus mous ont pour but de préparer au mieux les sites à la greffe osseuse et aussi d'optimiser l'environnement muqueux. Pour ceci un greffon tubérositaire épais est prélevé, le choix de ce site permet la réduction des suites postopératoires mais aussi l'obtention d'une qualité de conjonctif bien souvent meilleure comparées au prélèvement palatin **(Fig. 9a à 9c)**.

Un appareil amovible provisoire préalablement préparée a été mis en place en légère compression afin de rétablir la fonction et l'esthétique à la patiente tout en préparant les profils d'émergence **(Fig. 10 et 11)**.

FIG. 8

Les trois dents sont extraites et un toilettage minutieux des alvéoles est réalisé

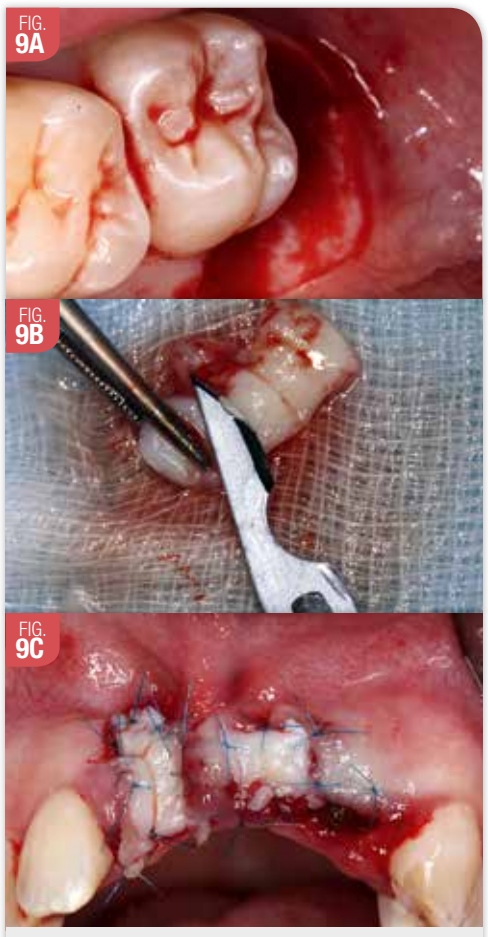

FIG. 9A FIG. 9B FIG. 9C

Un greffon épithélio-conjonctif est prélevé au niveau de la tubérosité maxillaire gauche puis découpé et régularisé à l'aide d'une lame 15C pour être stabilisé au niveau des alvéoles d'extraction à l'aide d'un monofilament 6/0 en polypropylène.

FIG. 10 FIG. 11

La prothèse amovible temporaire réalisée en légère compression a permis d'entamer le travail sur les papilles inter-implantaires

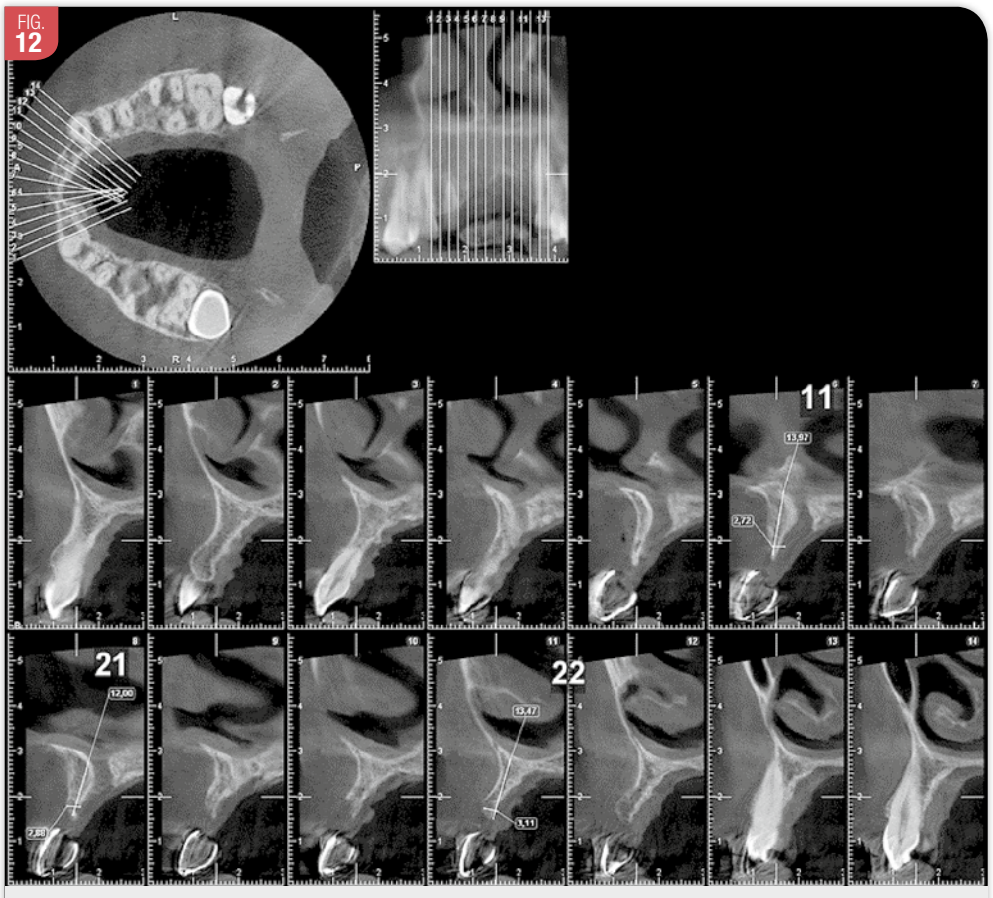

FIG. 12

Sur les coupes coronales du CBCT, après extractions et réalisé guide radiologique en place, le volume osseux disponible très réduit ne permet pas de poser les implants dans des conditions optimales sans une augmentation osseuse 3D préalable.

Phase 2 : augmentation osseuse

Trois mois après les extractions, temps nécessaire pour la cicatrisation des tissus mous et durs, un nouvel examen cone beam est effectué avec un guide radiologique en place préparé en amont et issu d'un wax-up idéalisé. Cet examen confirme la nécessité de réaliser une augmentation osseuse préalable vu le déficit osseux vertical mais aussi horizontal **(Fig. 12)**.

Une incision crestale puis intra-sulculaire entre 13 et 23 est réalisée, complétée ensuite par deux incisions de décharge à distance du site à greffer, en distale des canines. Deux lambeaux de pleine épaisseur vestibulaire et palatin sont levés en veillant à respecter au mieux l'intégrité du périoste. La crête est préparée minutieusement en éliminant toute trace de tissu conjonctif **(Fig. 13 et 14)**.

Nous avons opté pour cette patiente d'éviter le prélèvement osseux autogène afin d'éviter un second site et de réduire les suites opératoires. Nous avons fait appel à des matériaux de substitution osseuse, un mélange 50/50 d'os allogénique (BioBank®) et d'os d'origine bovine (Bio-Oss®).

L'ensemble a été recouvert d'une première membrane en PTFE-e (polytétrafluoroéthylène expansée) armée titane fixée à l'aide de clous en palatin et en vestibulaire. L'ensemble a été recouvert par une deuxième membrane collagénique résorbable Creos (Nobel Biocare) fixée aussi par des clous des 2 côtés. Par la suite, le lambeau vestibulaire est libéré par des incisions périostées puis suturé passivement pour recouvrir le site à régénérer **(Fig. 15a à 15c)**.

Une attention particulière est apportée aux sutures afin de réduire le risque d'exposition de la membrane, pour cela des points matelassiers horizontaux et des points discontinus au fil PTFE monofilament 5/0 (Dentalforce) puis à l'aide d'un fil résorbable 6/0 (Velosorb, IPP pharma) sont réalisés afin de rapprocher les berges des lambeaux.

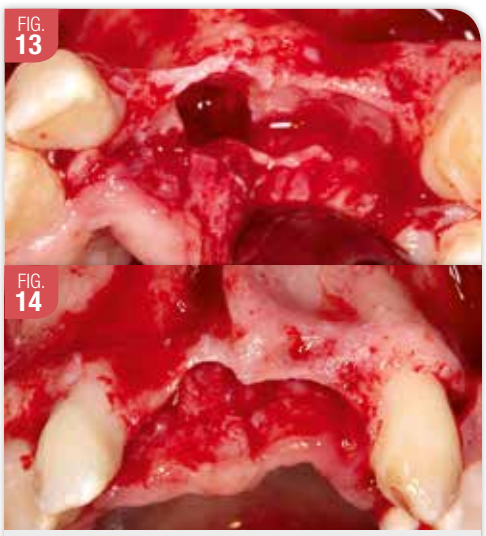

FIG. 13 FIG. 14

Comme visualisé sur le cone beam la crête osseuse est très fine et le défaut en 3D est parfaitement visualisé. Le site est minutieusement préparé et nous pouvons noter l'importance du trou palatin antérieur qui empiète sur les sites implantaires.

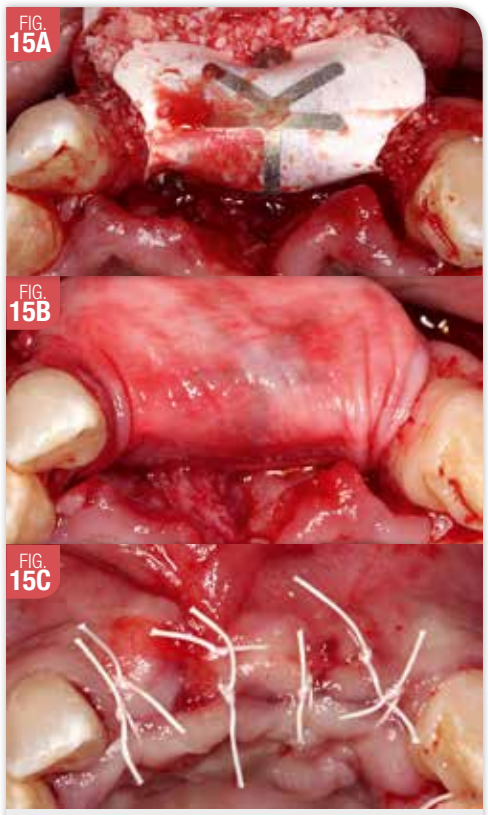

FIG. 15A FIG. 15B FIG. 15C

Une régénération osseuse guidée en épaisseur et en hauteur à l'aide d'un mélange 50/50 os allogénique et os d'origine bovine. L'ensemble est ensuite recouvert d'une première membrane Gore-Tex armée titane fixée à l'aide de clous. Par la suite cette dernière est recouverte par une deuxième membrane collagènique résorbable fixée également par des clous. Des points matelassiers horizontaux et discontinus au fil Gore-Tex 5 / 0 puis à l'aide d'un fil résorbable 6/0 permettent la fermeture du site

Phase 3 : mise en place différée des implants

Six mois après l'augmentation osseuse, un nouvel examen cone beam est réalisé afin de visualiser le volume osseux reconstitué **(Fig. 16-17)**. La réentrée est effectuée à 8 mois, temps nécessaire pour la maturation et l'orga-

Sérine Assi, Zeineb Hamdi, Hadi Antoun

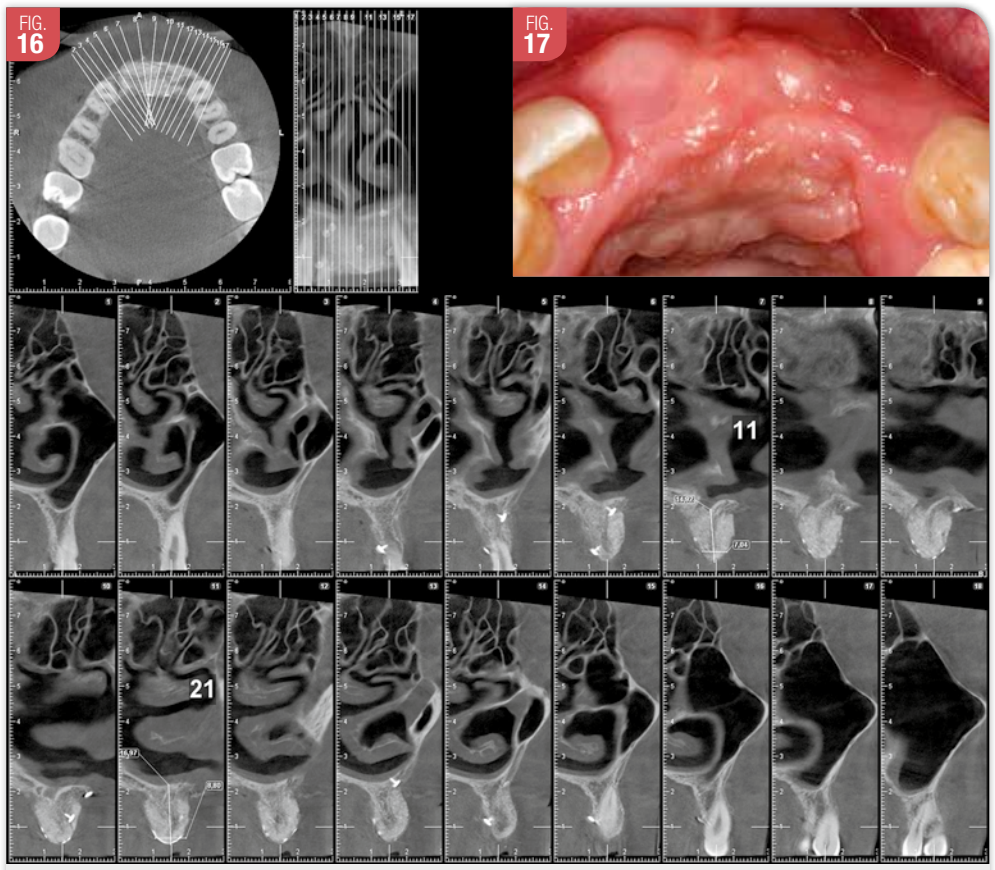

Contrôle radiologique à 6 mois objectivant une augmentation osseuse 3D satisfaisante de la crête. Noter la cicatrisation muqueuse au niveau du site, sa qualité ainsi que son volume. La membrane non résorbable renforcée titane semble bien intégrée et a permis de maintenir le volume osseux augmenté en 3D.

nisation de la régénération osseuse guidée. Les mêmes tracés d'incisions que lors de la première intervention sont réalisés pour exposer le site et déposer la membrane **(Fig. 18-19)**. Comme noté sur l'examen 3D de contrôle, le volume osseux reconstitué tant en hauteur qu'en largeur est satisfaisant et a permis la mise en place de deux implants dans de bonnes conditions et à l'aide du même guide radiologique et chirurgical. Les implants sont non enfouis et une empreinte est réalisée le même jour en vue d'un bridge provisoire préalable au travail définitif afin de préparer au mieux les profils d'émergence **(Fig. 20 à 22)**.

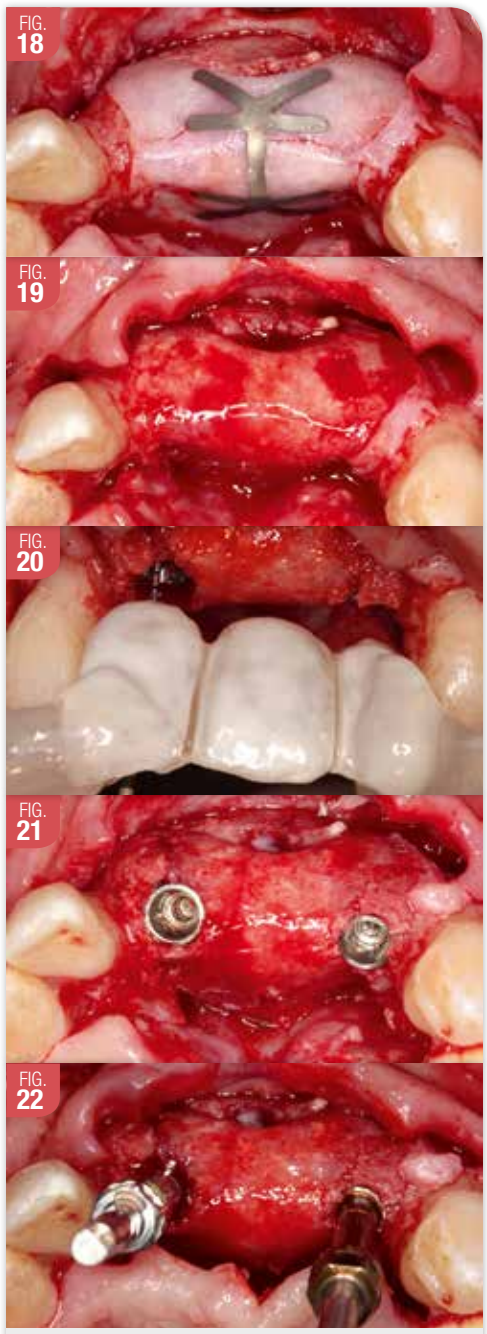

Ré-entrée à 8 mois et mise en place des implants en vue d'une prothèse transvissée direct implants. Noter l'émergence au niveau des cingulums (Implants CC RP 4,3 x 11,5 mm et CC NP 3,5 x 11,5 mm respectivement en 11 et 22).

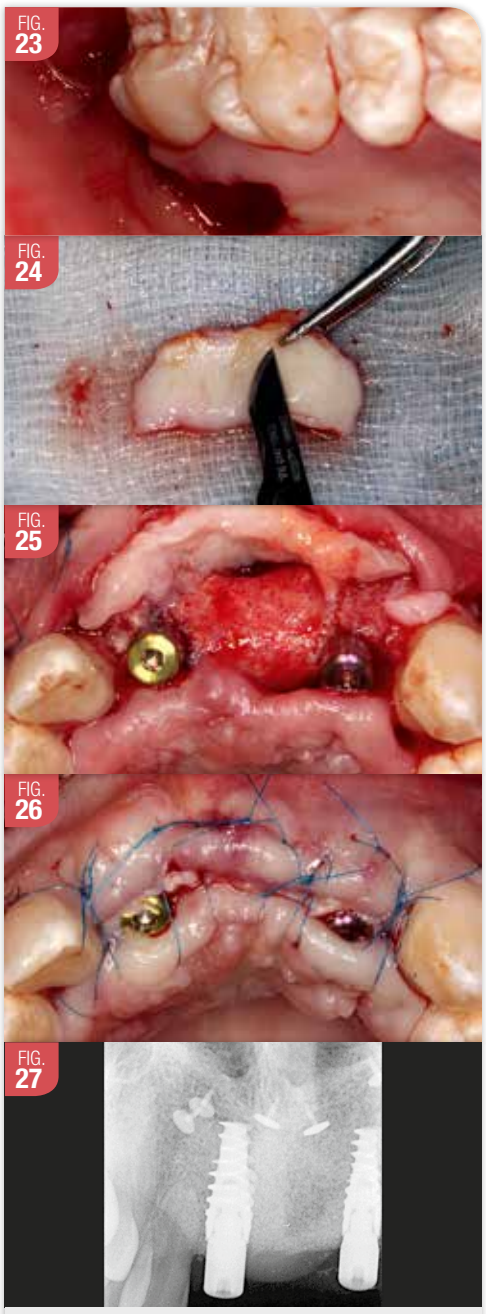

Augmentation muqueuse prélevée à cheval entre le palais droit et la tubérosité. Le greffon est désépithélialisé sur la table pour être fixé dans l'intrados du lambeau V. Noter sur la radio postopératoire les clous de fixation laissés en place vu leurs positionnement trop enfoui dans l'os.

Lors de cette même intervention, afin d'optimiser le résultat esthétique et assurer un manchon muqueux adéquat autour des implants, un greffon conjonctif est rajouté en vue d'une augmentation horizontale et d'un épaississement des tissus mous **(Fig. 23 à 27)**.

Phase 4 : temporisation, prothèse d'usage et suivi

Deux mois au minimum sont nécessaires pour l'intégration et la maturation du greffon gingival, période à l'issue de laquelle un bridge transvissé provisoire est mis en place **(Fig. 28)**. Celui-ci va permettre la préparation des profils d'émergence autour des implants mais aussi au niveau de la zone édentée à travers un pontic compressif. À 6 mois, une empreinte de positionnement des implants avec enregistrement de la forme des berceaux muqueux assurera la transmission des données au prothésiste pour la conception de la prothèse d'usage **(Fig. 29 à 32)**. Celle-ci est en zircone stratifié et transvissée directement sur les implants. Un suivi régulier annuel est mis en place. Aucune complication n'est notée à ce jour. Les niveaux osseux et muqueux sont stables à 5 ans **(Fig. 33 à 38)**.

Réalisation du bridge transvissé provisoire à deux mois. Ce bridge par la combinaison des concavités et convexités cervicales, va servir de guide au modelage du berceau gingival optimisant ainsi le résultat esthétique.

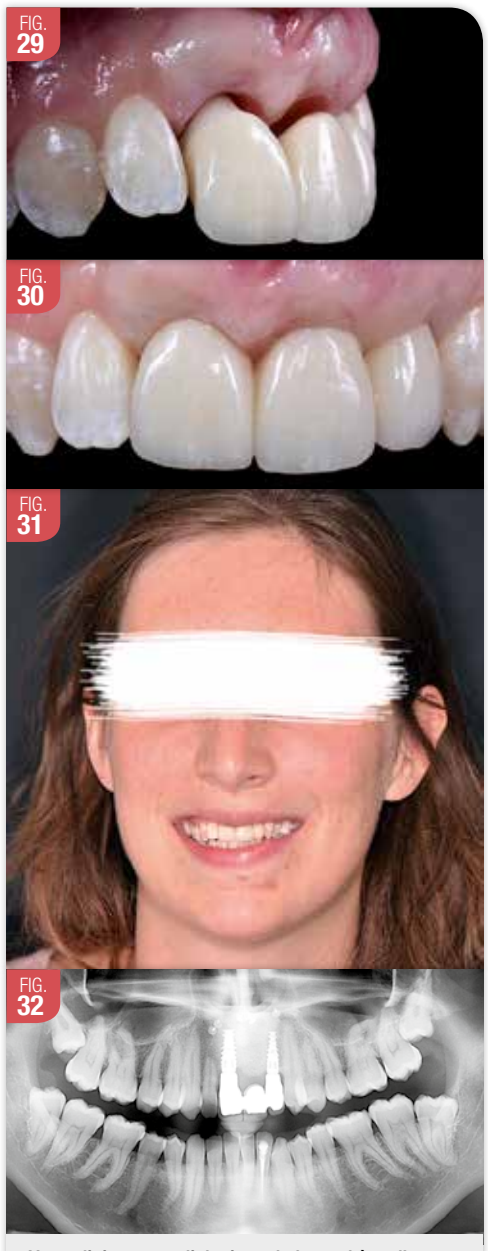

Vues clinique et radiologique de la prothèse d'usage, notons la reconstitution de la papille entre la 11 et la 21 ainsi qu'entre 21 et 22 initialement absentes ainsi que le gain vertical et horizontal au niveau osseux que muqueux (Prothèse Dr Richard Massihi, Laboratoire Oral Art).

Sourire de la patiente et contrôle clinique et radiologique à 5 ans montrant la stabilité du résultat tant au niveau de l'harmonie muqueuse que du niveau osseux.

Discussion

Les incisives maxillaires sont les dents les plus sujettes aux traumatismes chez les enfants entre 8 et 12 ans (2). L'objectif du traitement initial est de maintenir les dents en place ainsi que l'espace des dents traumatisées par différentes options, en attendant la fin de la croissance de la patiente. Par la suite, dans la grande majorité des situations cliniques, on a recours à la pose d'implants dentaires afin de remplacer ces dents. Les bridges collés sont aussi une option fiable pour le remplacement notamment d'une seule dent et en particulier l'incisive latérale (3) sachant que l'éruption des dents peut continuer tout au long de la vie (4).

Par ailleurs, dans les secteurs antérieurs, particulièrement au maxillaire, le positionnement des implants est un facteur déterminant pour un résultat esthétique satisfaisant. Au cours de la croissance dento-faciale un changement de la position des dents adjacentes peut dégrader le résultat esthétique. Pour cela, il est souhaitable d'attendre, autant que faire se peut, la fin de la croissance pour entamer le projet implantaire (6). La technique d'évaluation de la fin de croissance a été associée à une évaluation de l'âge osseux, qui peut être faite grâce à différentes

Sérine Assi, Zeineb Hamdi, Hadi Antoun

mesures, telle que la radiographie de la main ou des vertèbres. Or, de nombreuses études montrent que la croissance des maxillaires, après la période pubertaire, n'est pas achevée et continue sous la forme de phénomènes de remodelage durant toute la vie (5) (6).
Les recommandations par rapport à l'âge de la pose des implants chez les jeunes sont encore un sujet à controverses, mais l'idée est de retarder au plus la pose des implants chez ces patients.
Dans cette situation clinique avec plusieurs dents compromises, l'indication implantaire ne nous semble pas contestable. L'objectif du traitement est de restaurer la fonction tout en optimisant l'aspect esthétique en retrouvant au mieux un niveau des collets et des papilles en harmonies avec les dents adjacentes.
La réalisation d'une greffe épithélo-conjonctive lors des extractions dentaires est une technique de préservation alvéolaire simple, peu invasive et qui n'aboutit pas à l'allongement de la durée du traitement, comparée aux techniques de préservation alvéolaire avec mise en place de biomatériaux. Dans ce cas clinique le but de la greffe épithélio-conjonctive était d'améliorer le capital gingival afin de préparer au mieux le recouvrement de la régénération osseuse par les tissus mous mais aussi le futur environnement muqueux autour des implants (7).
Quant à la largeur osseuse disponible initiale qui était de l'ordre de 1 à 2 mm, un gain d'au moins 5 mm était nécessaire associé à une augmentation en hauteur pour pouvoir poser des implants dans un environnement osseux favorable et guidé par le projet prothétique.
Pour cela, nous avons opté pour la régénération osseuse guidée en associant une membrane non résorbable type polytétrafluoroéthylène expansée et qui a montré des résultats prédictibles notamment pour les augmentations 3D. En effet, ce type de membrane favorise la sélection des cellules ostéoprogénitrices dans le site à reconstruire et stabilise la greffe osseuse ainsi que le caillot sanguin dans leur aspect volumétrique grâce au renforcement par des lamelles titane. Actuellement ce type de membrane (Gore-Tex®) n'est plus commercialisé mais d'autres membranes en PTFE dense (Cytoplast®, Dental Force) sont disponibles (8). Les grilles en titane sont aussi une alternative particulièrement intéressante qui peut sans doute se substituer aussi à ce type de membrane.
Concernant les matériaux utilisés dans ce cas clinique, nous avons opté pour l'utilisation de la combinaison d'un mélange 50/50 os allogénique et os d'origine bovine.
L'os allogénique lyophilisé déminéralisé, que l'on trouve souvent dans la littérature sous les termes anglais « Demineralized Freeze-Dried Bone Allograft » (DFDBA), est un os de banque d'origine humaine issu de têtes fémorales prélevées sur donneurs vivants lors d'arthroplasties de hanche ou sur cadavres frais. Il est traité chimiquement afin d'inactiver les virus et supprimer les agents pathogènes, puis lyophilisé et stérilisé par irradiation.
Contrairement à l'os lyophilisé non déminéralisé (FDBA), la fraction minérale est supprimée, tandis que la matrice collagénique et les protéines matricielles non-collagéniques sont conservées. Ces dernières, dont font partie les Bone Morphogenetic Proteins (BMP), ne sont donc plus prisonnières du squelette minéral osseux et pourraient ainsi exprimer leur potentiel ostéo-inducteur lors de la cicatrisation osseuse. Ainsi, grâce à ces protéines, le DFDBA présenterait un pouvoir ostéo-inducteur mais qui reste à démontrer (9) (10).
L'os d'origine bovine n'a aucun pouvoir ostéogénique ni ostéoinducteur. Il est uniquement ostéoconducteur grâce à la capacité de la structure minérale qui ressemble de très près à l'ultra structure de l'os humain. Il va servir d'échafaudage pour la migration et la colonisation des cellules vasculaires et ostéogéniques, provenant du tissu osseux adjacent au site d'intervention. Un délai de plus ou moins 8 mois est nécessaire avant d'effectuer la ré-entrée du fait de l'utilisation des substituts osseux xénogéniques.
En effet, ceci est dû à l'allongement de la phase de revascularisation et d'incorporation du greffon. Cependant, l'avantage de cette association est de profiter de la lente résorbabilité de l'os d'origine bovine mais aussi de sa capacité à stabiliser le volume osseux recréé (11). Dans notre situation clinique avec trois dents manquantes (11, 21 et 22) deux implants en position 11 et 22 sont placés aux extrémités afin de réaliser un bridge de trois éléments avec un « ovate pontic » compressif. Cette décision est aussi étayée par une plus grande facilité d'obtention d'un résultat esthétique et de régénération des papilles (12).

Conclusion

La gestion de l'édentement maxillaire antérieur demeure un défi pour le chirurgien-dentiste malgré toutes les évolutions technologiques et ceci est particulièrement vrai quand les augmentations osseuses verticales y sont associées. On dispose de peu d'éléments de preuves concernant l'augmentation osseuse crestale verticale. Cependant, l'évaluation de certains facteurs est essentielle pour la réussite de ce type d'augmentation comme la largeur et l'épaisseur de la muqueuse kératinisée, le volume osseux résiduel, les structures anatomiques adjacentes mais aussi les facteurs humains comme la compétence et l'expérience du chirurgien et de l'équipe praticien/prothésiste puis les facteurs liés au patient. Notre préférence s'oriente d'une manière générale vers la ROG en raison de sa prédictibilité et de son faible taux de complications puis de sa moindre morbidité. L'os autogène reste une option mais devrait être utilisé, à notre sens, pour les patients qui refusent les greffes allogéniques et xénogéniques. La démarche en 2 temps pour ce cas clinique et le choix de la ROG a permis la restauration du sourire de la patiente avec un résultat stable à 5 ans aussi bien sur le plan muqueux qu'osseux.

Bibliographie

1. *Schwartz-Arad D, Levin L, Ashkenazi M. Treatment options of untreatable traumatized anterior maxillary teeth for future use of dental implantation. Implant Dent. 2004 ; 13 (2) : 120-8.*
2. *Andreasen JO, Andreasen FM. Essentials of Traumatic Injuries to the Teeth, 2nd ed. Copenhagen : Munksgaard ; 2000:7-9.*

Toute la bibliographie est à retrouver sur
www.aonews-lemag.fr

Faites confiance à la **Source**

La référence en matière de sécurité et de qualité des tissus*

Toutes les allogreffes ne sont pas identiques. C'est la raison pour laquelle des cliniciens à travers le monde se tournent vers les allogreffes Puros® pour les procédures dentaires régénératives. Grâce au processus exclusif de stérilisation des tissus Tutoplast™, les composants naturels conservés dans les allogreffes Puros offrent une matrice exceptionnelle, similaire aux tissus naturels. RTI a distribué plus de 5 millions de greffons stérilisés suivant le processus Tutoplast, sans AUCUNE incidence confirmée d'infection associée au greffon. Faites confiance aux allogreffes Puros, sources d'excellents résultats pour vos patients.

Confiez-nous l'avenir des soins de vos patients. **Appelez-nous au +33(0)1- 45 12 35 35**

zimmerbiometdental.fr

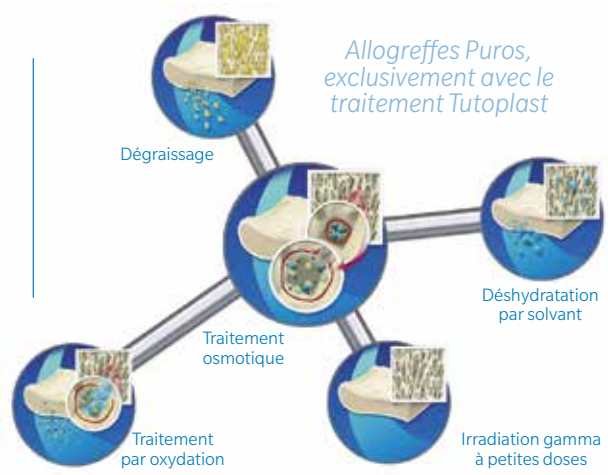

* Données disponibles auprès de RTI Surgical, Inc.
Sauf indication contraire, comme indiqué ici, toutes les marques déposées sont la propriété de Zimmer Biomet et tous les produits sont fabriqués par une ou plusieurs des filiales dentaires de Zimmer Biomet Holdings, Inc., commercialisés et distribués par Zimmer Biomet Dental et par ses partenaires de commercialisation. Les produits Puros sont fabriqués par RTI Surgical, Inc. sous le nom de RTI Biologics et Tutogen Medical GmbH. Tutoplast est une marque déposée par Tutogen Medical GmbH. Pour des informations complémentaires sur les produits, consulter l'étiquetage du produit concerné ou son mode d'emploi. Novomedics France, Metz, est une banque de tissus qui fait l'objet d'une autorisation délivrée par l'ANSM (numéro BT/18/O/002), partenaire du service logistique de Zimmer Biomet Dental. L'autorisation du produit et sa disponibilité peuvent être limitées à certains pays ou régions. Ce document s'adresse uniquement aux praticiens et n'a pas pour objectif de fournir un avis médical ou des recommandations. La distribution à tout autre destinataire est formellement interdite. Ce document ne doit pas être dupliqué ni réimprimé sans l'autorisation écrite expresse de Zimmer Biomet Dental. ZB0299FR RÉV C 10/18 ©2018 Zimmer Biomet. Tous droits réservés.

ZIMMER BIOMET
Your progress. Our promise.

Richard Massihi, Stefen Koubi, Axel Azogui

Réhabilitation esthétique pluridisciplinaire, à propos d'un cas

Richard Massihi, Paris
Stefen Koubi, Marseille
Axel Azogui, Paris

Les usures dentaires sont des pertes de substances non carieuses dont les étiologies peuvent être multiples, voire combinées. Érosion et abrasion sont des phénomènes progressifs qui s'accompagnent généralement d'une égression compensatoire des dents atteintes ou de leur antagoniste laissant souvent peu de place pour leurs restaurations. D'autre part le sourire gingival peut avoir un impact sur le rendu esthétique du sourire de nos patients et ainsi créer un véritable complexe. Les étiologies sont tout aussi multiples et peuvent être d'origine dento parodontale, alvéolaire, ou musculaire, mais il se peut bien également que la cause soit une association de différents facteurs. Le cas clinique présenté ici illustre une réhabilitation esthétique pluridisciplinaire du sourire d'une patiente qui présente des usures dans un contexte de sourire gingival.

Cas clinique

Mme C, 41 ans se présente à la consultation avec le désir d'améliorer l'esthétique de son sourire, en effet elle trouve ses dents trop petites et elle est gênée par les espaces quelle a entre les dents. La patiente ne présente pas de pathologie et ne consomme pas de tabac. Elle ne se plaint pas de douleur musculaire ni de claquements articulaires.

Examen clinique

L'examen de la face montre une harmonie de proportion au niveau des différents étages de la face, sans perte de dimension verticale **(Fig. 1)**. Cependant, on note une asymétrie du visage marquée par une différence de hauteur du couple œil sourcils. Le sourire de face est composé d'une lèvre supérieure fine et une lèvre inférieure charnue, on note un sourire gingival assez marqué (classe I de Liebart) ainsi qu'un léger décalage vers la droite du milieu inter incisif. La ligne des bords libres des incisives maxillaires effleure le contour de la lèvre inférieure ce qui indique que le bord libre est déjà bien situé dans le sourire.

L'examen clinique extrabuccal à l'aide de clichés de face et profil met en avant une légère asymétrie faciale, la dimension verticale semble préservée et le soutien labial est correct.

Au niveau intrabuccal, on observe un contrôle de plaque sensiblement à améliorer et un biotype parodontal épais **(Fig. 2)**. On note une usure du bord libre et de la face palatine des incisives et canines maxillaires avec une compensation alvéolaire dont l'étiologie est probablement mécanique et chimique (boisson acide). Des anciennes restaurations en composite ont été placées pour remplacer une partie du bord libre usé. Les incisives, de forme triangulaire, assez courtes, présente des diastèmes liés à une dysharmonie dento-dentaire.

Au sourire, la patiente découvre largement les collets des dents maxillaires ainsi qu'un bandeau de gencive assez important.

À l'examen intra buccal on note la présence d'un biotype parodontal épais, légèrement inflammatoire dû à une accumulation de plaque. On note également des incisives maxillaires courtes qui présentent des anciennes restaurations en composite. On remarque la présence de diastèmes entre les incisives maxillaires ainsi qu'un encombrement au niveau des incisives mandibulaires. Des usures de type érosives sont présentes sur la face palatine des incisives et canines maxillaires, avec une destruction quasi complète de l'email palatin.

Au niveau occlusal on observe une classe I d'angle molaire et canine une supracclusion de 2 mm et un surplomb de 1 mm. L'examen fonctionnel ne révèle pas de parafonction particulière ni de signe de bruxisme, cependant, on note un guidage non fonctionnel lié à des usures de composantes plutôt érosives.

Diagnostic

La patiente présente un sourire gingival mettant en avant une dysharmonie dent dentaire par insuffisance des dents maxillaire, associée à une usure de type érosive de la face linguale et du bord libres des incisives et canines maxillaires. Ces usures ayant entraîné une insuffisance dans le guidage antérieur en propulsion et diduction. Aucun retentissement fonctionnel n'ayant été encore ressenti au niveau des articulations temporo-mandibulaires.

Vailati et Belser ont décrit la classification ACE **(Fig. 3)** qui correspond aux niveaux d'usures liés aux érosions des dents antérieures maxillaires. Selon cette classification le cas présent est une classe IV qui correspond à une perte de l'émail palatin associé à une perte verticale du bord libre supérieure à 2 mm, tout en conservant de l'émail vestibulaire. La classification est aussi une classification oriente aussi la thérapeutique vers une réhabilitation par facette palatine et facette vestibulaire. Cependant, dans le cas présent une égression des incisifs limite l'espace prothétique résiduel au niveau des faces palatines.

Objectifs du traitement

AMÉLIORER L'ESTHÉTIQUE DU SOURIRE DE LA PATIENTE

- En augmentant la luminosité des dents
- En diminuant la partie gingivale présente dans le sourire
- En améliorant les proportions des dents antérieures maxillaires

RÉTABLIR LA FONCTION

- En réalisant un guidage antérieur efficient
- Préserver les tissus dentaires atteints
- En créant de l'espace grâce à une approche orthodontique

PLAN DE TRAITEMENT

- Éclaircissement par voie externe
- Phase orthodontique de récupération d'espace prothétique
- Réhabilitation du guide antérieur par mise en place de facettes palatines
- Aménagement parodontal par gingivectomie
- Réhabilitation esthétique par facettes en céramiques

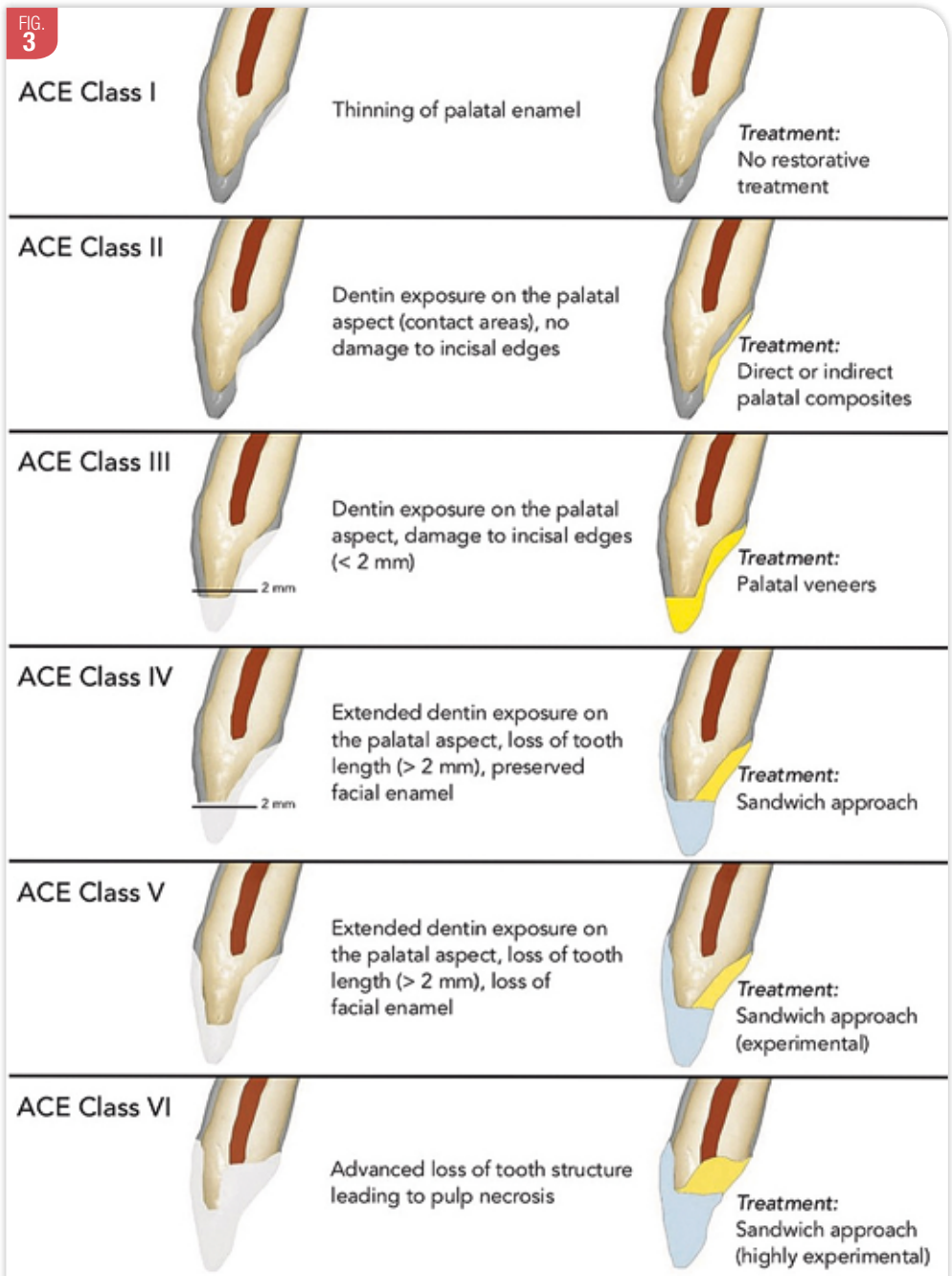

La classification ACE proposée par Vailati et Belser pour le diagnostic et le traitement des érosions des dents antérieures maxillaires

Richard Massihi, Stefen Koubi, Axel Azogui

L'éclaircissement par voie externe permet d'augmenter la luminosité globale des dents présentes dans le sourire. Celui-ci est réalisé en ambulatoire avec du peroxyde de carbamide à 10 % à la fréquence de 8h par jour pendant 3 semaines. Aucune sensibilité n'a été décrite pendant la durée du traitement **(Fig. 4)**.

Éclaircissement par voie externe

Une phase orthodontique dont l'objectif est l'ingression et la vestibulo version des incisives maxillaires est réalisée à l'aide d'une plaque de Hawley avec un arc vestibulaire activé à l'aide de boucles distales. L'arc exerce alors une force douce sur des taquets en composites placés sur les faces vestibulaires des incisives maxillaires **(Fig. 5)**. Après une durée de traitement de 5 mois, l'espace créé a été suffisant pour passer à la phase restauratrice.

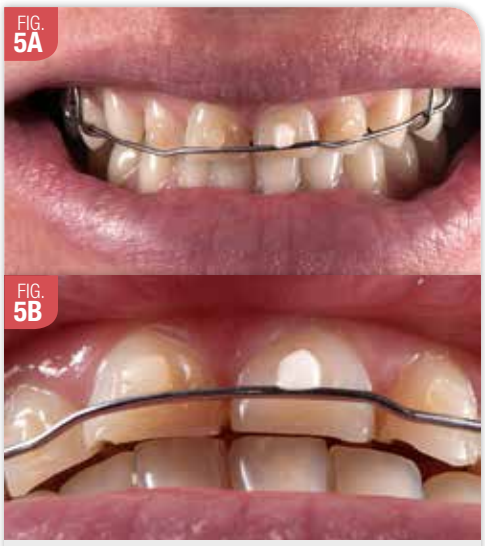

Réaménagement de l'espace prothétique par un traitement orthodontique permettant la vestibulo version et l'ingression des incisives maxillaires.

La réhabilitation du guidage antérieur est réalisée concomitamment à la fin du traitement orthodontique afin d'éviter la récidive. Les usures situées aux niveaux des faces palatines des incisives maxillaires sont restaurées par des facettes palatines en céramique hybride du type Enamic. Les préparations dentaires sont minimales du fait de la perte de substance existante et de l'espace prothétique récupéré par le traitement orthodontique et ne sont réalisées uniquement dans le but de facilité le travail du technicien de laboratoire ainsi que pour sécuriser le positionnement de la pièce lors de la phase de collage **(Fig. 6)**.

L'aménagement parodontal dans les cas d'un sourire gingival est souvent nécessaire, que ce soit par une simple gingivectomie ou bien par des élongations coronaires, cela dépend principalement du projet esthétique **(Fig. 7a)** et de la profondeur disponible au niveau du sulcus pour que la limite dento-prothétique ne se retrouve pas en conflit avec l'espace biologique.

Dans le cas présent l'aménagement orthodontique avec le mouvement d'ingression et de vestibulo version a aidé à faire remonter le parodonte support des incisives, néanmoins une gingivectomie est nécessaire afin d'augmenter les proportions des incisives ainsi que pour parfaire l'alignement des collets.

Après modélisation des futurs collets avec du composite fluide, le zénith gingival est marqué à l'aide d'un feutre indélébile pour guider le trait d'incision **(Fig. 7b)**.

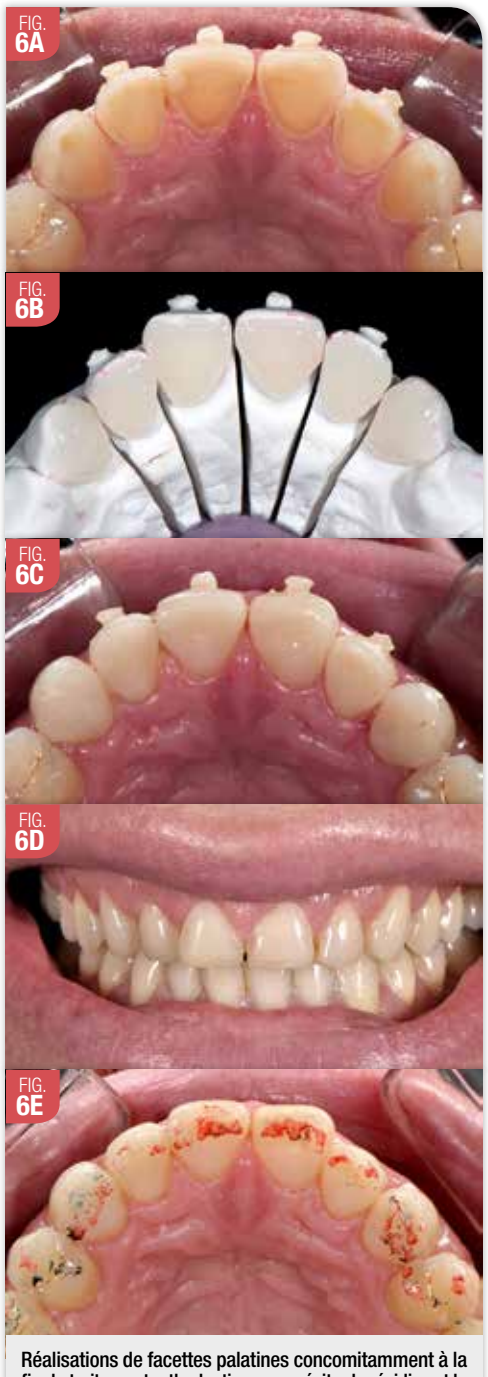

Réalisations de facettes palatines concomitamment à la fin du traitement orthodontique pour éviter la récidive et la perte de l'espace prothétique. Réalisation de préparations minimales servant uniquement à faciliter le repositionnement des pièces en Enamic (Vita). Un réglage fin du guidage antérieur est réalisé avec un papier d'occlusion de 40 microns.

Simulation numérique du résultat esthétique (Smile Design) permettant de visualiser les aménagent tissulaires à réaliser.

Transfert du projet virtuel par apposition de composite fluide et marquage des zéniths gingivaux permettant de guider le tracé d'incision.

Après la maturation gingivale, les **préparations pour facettes** sont réalisées. Les préparations sont légèrement supra gingivales qui permet un complet respect du parodonte marginal. On note la réalisation d'un congé de 5 dixièmes de mm qui permet de conserver un maximum d'émail **(Fig. 8)**, substrat idéal pour optimiser l'adhésion des facettes en céramique.

Ici des facettes en E. max (Ivoclar Vivadent) stratifiées permettent d'allier solidité et rendu esthétique **(Fig. 9)**.

Préparation pour facette et prise de couleur du substrat pour le technicien de laboratoire

Résultat clinique à 2 semaines après la mise en place des facettes en e.max (Ivoclar Vivadent) stratifiées

Discussion

La patiente a désiré avoir un rendu naturel de son nouveau sourire, l'augmentation des proportions des incisives et canines a donc été réalisée avec mesures dans le but de conserver la forme triangulaire présente à l'origine. On note la parfaite intégration chromatique des restaurations antérieures par rapport aux dents simplement éclaircies en amont. Cela permet d'améliorer le sourire de façon globale tout en proposant un traitement minimalement invasif.

Le traitement aurait tout à fait pu être mené de manière beaucoup plus rapide en réalisant d'emblée une élongation coronaire avec soustraction osseuse, des préparations pour facettes plus mutilantes de 2e prémolaire à 2e prémolaire, mais ni le patient ni le praticien n'a été adhérent à cette philosophie. Le respect des tissus dento-parodontaux reste une des clés pour proposer à nos patients des restaurations durables et fonctionnelles.

Conclusion

La simplification des protocoles, la visualisation numérique du projet esthétique, et la pluridisciplinarité de nos approches nous permettent de proposer à nos patients des thérapeutiques plus simples moins invasives, et plus prédictibles, mais aussi plus dans l'air du temps.

Remerciements pour le Dr Jean Khoury, orthodontiste, pour la réalisation du traitement ODF, et M. Gérald Ubassy, prothésiste dentaire, pour la réalisation des facettes.

Bibliographie

1. *Lussi A, Jaeggi T. L'érosion dentaire, diagnostic, évaluation du risque, prévention, traitement, Quintessence International. 2012.*
2. *Vailati F, Belser U. Full month adhesive rehabilitation of a severely eroded dentition : 3 step technique part. Eur J Esthet Dent. 2008 Spring ; 3 (1) : 30-44.*

Toute la bibliographie est à retrouver sur **www.aonews-lemag.fr**

Jean-Baptiste Verdino, Armand Paranque, Nicolas Renou,
Maureen Thiel, Jean-Michel Moal, Gilles Giordanengo

Mise en esthétique immédiate dans un cas à forte résorption osseuse à l'aide d'implant transzygomatique : une alternative aux greffes osseuses

Jean-Baptiste Verdino, Hyères
Armand Paranque, Paris
Nicolas Renou, Hyères
Maureen Thiel, Hyères
J.-M. Moal, prothésiste, Hyères
G. Giordanengo, prothésiste, Hyères

Le traitement de l'édentation complète au maxillaire supérieur à l'aide d'implants constitue une solution fiable (1) et largement documentée dans la littérature. De même, la possibilité, dans certains cas, de réaliser une procédure d'extraction-implantation-mise en charge immédiate est elle aussi largement diffusée. Cette technique permet au patient de passer, en un temps chirurgico-prothétique, d'un état d'édenté partiel ou subtotal à un état denté avec une prothèse fixe immédiate transvissée provisoire satisfaisant aux critères esthétiques et fonctionnels. Toutefois, il existe des situations cliniques où le manque d'os résiduel constitue un obstacle majeur à la réalisation d'une telle procédure. Le clinicien se trouve alors confronté à un choix thérapeutique :

- soit un recours à des greffes d'apposition et/ou de techniques de régénération est envisagé ; mais alors la mise en place immédiate d'implants et à fortiori d'une mise en fonction/esthétique immédiate est contre-indiquée ;
- soit un recours à un ou plusieurs implants transzygomatique (2-3) permet d'obtenir, en un temps chirurgical, un ancrage fiable et solide permettant une mise en charge immédiate.

Cas clinique

Examen clinique et para-clinique

Patiente de 70 ans, sans antécédents, présentant une édentation unilatérale terminale droite maxillaire et porteuse d'une prothèse adjointe mal adaptée entraînant inconfort et préjudice esthétique **(Fig. 1)**. L'examen clinique montre une forte résorption de la crête édentée. Les dents résiduelles sont fortement égressées avec un pronostic parodontal défavorable. L'arcade mandibulaire est restaurée à l'aide une prothèse adjointe complète stabilisée par implants (PACSI) avec une usure importante des dents prothétiques opposées aux dents maxillaire résiduelles **(Fig. 2, 3)**.

FIG. 1 — Patiente porteuse d'une prothèse adjointe mal adaptée, avec préjudice esthétique. Notez l'usure des dents prothétiques sur la prothèse inférieure.

FIG. 2 — L'examen clinique montre une forte résorption secteur I.

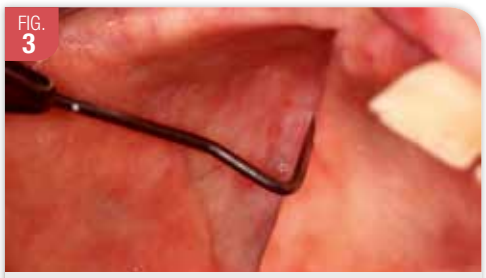

FIG. 3 — Importante résorption centripète de la crête osseuse

L'examen panoramique et CBCT confirme une quantité d'os disponible incompatible avec la mise en place d'implants en secteur I. En revanche, une implantation est possible en zone sous-nasale et inter-sinuso-nasale, de même qu'en secteur 2 après extraction des dents résiduelles **(Fig. 4, 5)**.

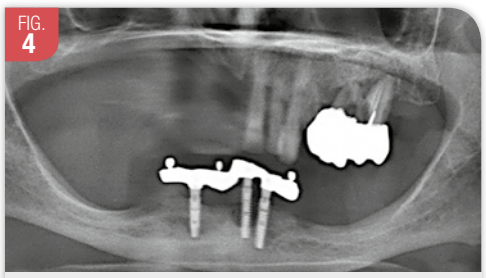

FIG. 4 — La radio panoramique confirme le manque d'os en secteur I et l'état parodontal compromis des dents résiduelles.

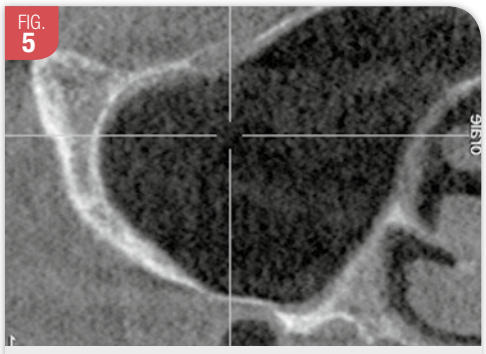

FIG. 5 — Examen CBCT : l'implantation conventionnelle sous sinusienne est impossible

Le plan de traitement proposé consiste en l'extraction des dents restantes, la mise en place de 5 implants conventionnels en position 13/11/21/23/25 plus d'un implant transzygomatique en secteur 1.

Étape préparatoire à la prothèse immédiate

Des modèles sont réalisés à partir d'empreintes à l'alginate et montés sur articulateur semi-adaptable. Les dents résiduelles sont retirées sur le modèle en plâtre **(Fig. 6)** et un montage directeur avec dents du commerce est réalisé en ayant au préalable remonté la dimension verticale de 3 mm **(Fig. 7)**.

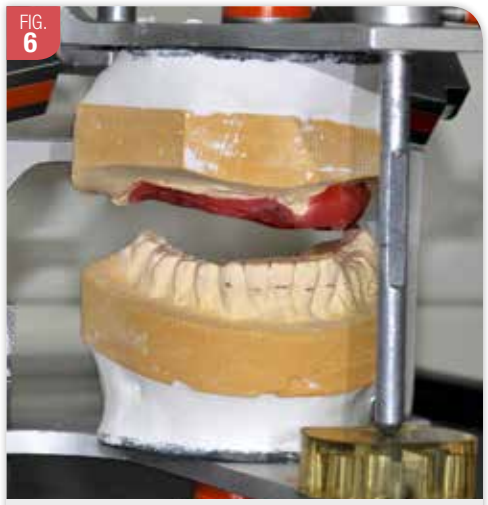

FIG. 6 — Montage des modèles sur articulateur et section des dents résiduelles

FIG. 7 — Montage des dents sur cire

Une clé en silicone permet de conserver ce montage **(Fig. 8)** et va servir à la fabrication de 2 éléments :

- un guide chirurgical en résine transparente, qui servira aussi à l'enregistrement des rapports intermaxillaire après la chirurgie **(Fig. 9)**,
- une arcade complète de 12 dents du commerce (Vitapan) réunies entre-elles par de la résine auto-polymérisante et destinée à être connectée aux cylindres provisoires par le technicien de laboratoire **(Fig. 10)**.

FIG. 8 — Clé en silicone du montage esthétique

FIG. 9 — Guide chirurgical en résine transparente

FIG. 10 — Arcade complète dents du commerce / résine autopolymérisante

Phase chirurgicale

Les dents résiduelles sont retirées et 5 implants Nobelactive NP sont placés, à un torque de 35 Ncm., 3 en secteur II (21/23/25) et 2 en secteur I (11/13). Des piliers multi-unit conical connection sont vissés à 35 Ncm et recouverts de capuchons de cicatrisation. Au niveau de la 16, en raison de la forte résorption, un implant trans-zygomatique est placé, avec une préparation osseuse de type ZAGA 4 (4). Le choix de dette pose extra-sinusienne est dicté par l'anatomie de l'os résiduel. Suite au décollement du lambeau et à l'insertion d'un écarteur type Obwegeser « toe out » dans l'échancrure zygomatique, une fenêtre est réalisée sur la face antérieure du maxillaire (slot technic) avec une rainure intéressant la quasi-totalité de l'os (5) **(Fig. 11)**. La préparation du logement de l'implant au niveau de l'os zygomatique se fait avec une séquence de forage conventionnelle (fraise boule-forêt diamètre 2,9 mm - forêt pilote 2,9 / 3,5 mm). Un implant (Branemark Zygoma machined 40 mm) est alors vissé manuellement dans son logement au moyen d'une poignée porte-implant à un torque de 55 Ncm **(Fig. 12)**. L'orientation de la tête de l'implant à 45° impose un ajustement précis

FIG. 11 — Slot technique de la face antérieure de l'os maxillaire

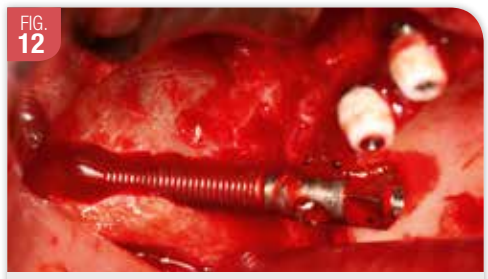

FIG. 12 — Vissage de l'implant zygomatique

FIG. 13 — Vissage du pilier multi unit

J.-B. Verdino, Armand Paranque, Nicolas Renou,
Maureen Thiel, Jean-Michel Moal, Gilles Giordanengo

afin que l'axe du futur pilier soit compatible avec une émergence la plus proche possible de l'arcade antagoniste. Un pilier multi-unit type Branemark est vissé sur la tête de l'implant à 35 Ncm **(Fig. 13)** et un capuchon de protection est mis en place.
Les tissus sont suturés (Vicryl résorbable 4.0) à points séparés après rinçage et nettoyage soigneux de l'os).

Empreintes

Le guide chirurgical est garni de silicone d'occlusion (Jet Blue Bite, Coltene) et mis en place. Le but est d'enregistrer la position des capuchons de cicatrisation et de permettre de repositionner ce guide sur le futur modèle de travail **(Fig. 14)**. Les rapports intermaxillaires sont enregistrés grâce à un mordu en silicone réalisé sur le guide **(Fig. 15)** qui permettra le positionnement du modèle de travail sur l'articulateur.

FIG. 14

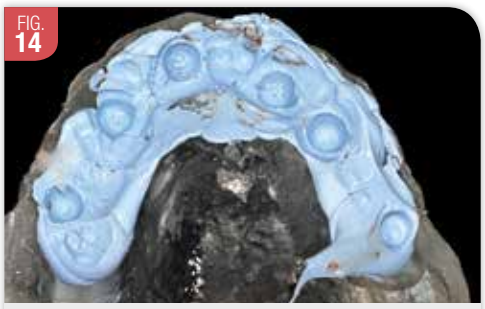

Empreinte au silicone sur les capuchons de cicatrisation à l'aide du guide chirurgical

FIG. 15

Enregistrement des rapports intermaxillaire au silicone jet blue bite

Les capuchons sont alors retirés, des transferts vissés type pick-up pour porte-empreinte ouvert sont vissés manuellement et une empreinte au plâtre est pratiquée (Snow-White, Kerr) **(Fig. 16)**.

FIG. 16

Empreinte au plâtre avec porte-empreinte ouvert et transferts pick-up

Une fois cette étape réalisée, les capuchons sont remis sur les piliers et le patient, dirigé en salle de repos, reçoit une prescription d'antalgiques (Paracetamol codéiné) et des vessies réfrigérées sont placées sur les zones opérées.

Étape de laboratoire

Après vissage des répliques et confection d'une fausse gencive en silicone, le modèle est coulé en plâtre pierre **(Fig. 17)**. Le guide chirurgical est repositionné sur le modèle et sur l'antagoniste et celui-ci est monté sur l'articulateur **(Fig. 18)**. Des cylindres provisoires, préalablement silanés (afin d'améliorer la liaison de la résine sur ceux-ci) sont vissés et sectionnés en fonction de la hauteur disponible **(Fig. 19)**.

FIG. 17

Modèle de travail avec fausse gencive en silicone

FIG. 18

Montage du modèle de travail à l'aide du guide chirurgical

FIG. 19

Cylindres en titane silanés ajustés à la longueur désirée

FIG. 20

Connexion de l'arcade préalablement préparée aux cylindres

L'arcade de dents du commerce préalablement préparée est alors ajustée et connectée aux cylindres à l'aide de résine auto-polymérisante **(Fig. 20)**. Selon l'importance de la résorption, et en fonction des zones considérées, il est parfois nécessaire d'avoir recours à de la résine rose pour limiter la longueur des dents prothétiques. Les finitions sont alors effectuées, et le bridge est poli. Il est indispensable de laisser une bande d'épaisseur minimale de 1 mm de cylindre en titane visible au niveau gingival pour limiter le contact résine-gencive **(Fig. 21)**. On s'attachera à créer des embrasures suffisantes au niveau de chaque cylindre pour permettre un passage aisé des brossettes interdentaires par le patient : en effet, l'hygiène est un facteur de la réussite immédiate et à long terme de ce type de traitement. Du fait de l'usure de la prothèse inférieure, et afin d'obtenir un plan d'occlusion convenable, un ajout de résine est exécuté sur celle-ci **(Fig. 22)**.

J.-B. Verdino, Armand Paranque, Nicolas Renou,
Maureen Thiel, Jean-Michel Moal, Gilles Giordanengo

FIG. 21 Bridge provisoire terminé et poli

FIG. 22 Correction du plan d'occlusion par ajout de résine sur la prothèse antagoniste

Délivrance de la prothèse

Après retrait des capuchons de cicatrisation, la prothèse est vissée sur les piliers à 15 Ncm **(Fig. 23)** et l'occlusion vérifiée. On privilégiera des rapports répartis et équilibrés en occlusion statique ; un guidage antérieur et une fonction de groupe en occlusion dynamique. La délivrance de la prothèse a lieu dans les 3 h qui suivent la fin de la chirurgie. La patiente est convoquée à J+3, J+8, 1 mois et tous les mois pendant 4 mois avec des recommandations alimentaires strictes (alimentation souple) et une importante motivation à l'hygiène. Un CBCT de contrôle est pratiqué, notamment au niveau de l'os zygomatique, pour s'assurer de la longueur d'implant insérée **(Fig. 24)**.

FIG. 23 Mise en place du bridge provisoire 3 h après la chirurgie

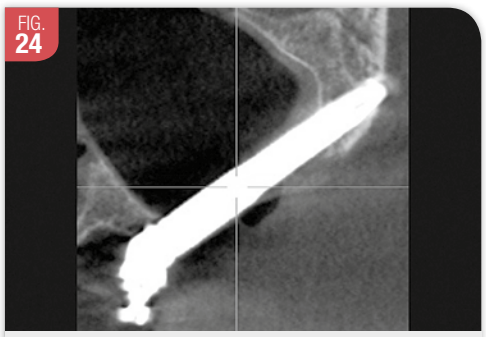

FIG. 24 Contrôle CBCT de l'insertion de l'implant dans l'arcade zygomatique

Prothèse d'usage

À 4 mois post-opératoire, la prothèse est dévissée **(Fig. 25)** et le serrage des piliers contrôlé. Une nouvelle empreinte au plâtre est pratiquée et traitée de la même manière que précédemment. Une vérification de la fiabilité de celle-ci sera réalisée à l'ai d'une barrette en plâtre, afin de s'assurer d'une parfaite passivité. Dans le cas où celle-ci se fracturerait, une nouvelle empreinte sera pratiquée. L'occlusion est enregistrée avec une barrette en résine et le modèle de travail monté sur articulateur. Un montage de dents prothétique en composite, au volume identique à la future prothèse est essayé afin de contrôler l'esthétique, l'occlusion et le profil d'émergence global. On s'attachera à vérifier l'absence de zone concave ou de contre-dépouille risquant de perturber l'accès à une hygiène aisée.

FIG. 25 4 mois post-op : vérification de la cicatrisation et du serrage des piliers

Une barre titane est usinée (CadCam Simeda) puis silanée et polie afin de recevoir les éléments cosmétiques. On notera que les doléances de la patiente peuvent s'exprimer à ce stade, et que celle-ci souhaitant des volumes de dents moins importants, une fausse gencive a été nécessaire **(Fig. 26)**.

FIG. 26 Mise ne bouche du bridge d'usage avec fausse gencive. Une prothèse transvissée sur implants a été réalisée à la mandibule

Une fois le bridge vissé, les puits d'accès sont obturés à l'aide de Teflon et de Cavit le jour de la délivrance. Une radiographie de contrôle **(Fig. 27)** permet de s'assurer de la parfaite adaptation du bridge sur les piliers. L'occlusion est ensuite contrôlée, ajustée si nécessaire et la patiente est revue à J+8 afin de pratiquer d'éventuelles retouches. Les puits d'accès peuvent alors être obturés au composite.

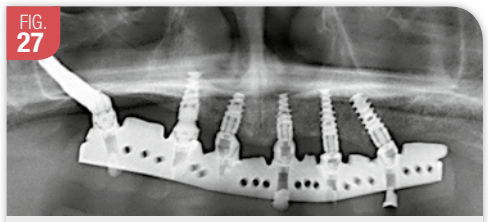

FIG. 27 Contrôle radiographique

Discussion ▪ Conclusion

L'apport d'implant zygomatique dans ce type de traitement a permis de réaliser une extraction-implantation-mise en charge immédiate ce qui aurait été impossible dans le cas où des greffes auraient été exécutées. De plus, la possibilité de poser ces implants sous anesthésie locale simple, sans prémédication, élargit considérablement leu champ d'action. Les suites opératoires sont comparables à celles d'implants conventionnels. Il est bien sûr indispensable de s'assurer d'une bonne santé sinusienne et d'une parfaite perméabilité du méat moyen. Ce type d'implant rend d'évidents services dans les cas de fortes résorptions au maxillaire, toutefois, la technique de pose nécessite une formation spécifique du chirurgien. De même, l'aspect prothétique est très important tant au niveau du design du bridge que de l'occlusion. Il est impératif de vérifier qu'il existe une occlusion parfaitement équilibrée et surtout pérène. Des modifications au niveau notamment de l'arcade antagoniste doivent être corrigées au plus tôt, afin d'éviter une surcharge occlusale pouvant entraîner des fractures de cosmétique, des dévissages voire des fractures d'implant. La maintenance est un facteur essentiel, on s'assurera de la capacité du patient à entretenir une hygiène parfaite grâce en particulier à l'usage de brossettes. Un contrôle clinique bisannuel, et radiographique annuel est indispensable.

Il faut noter que ces implants permettent de faire face à des situations encore plus compromises, notamment en présence de résorption généralisée, par la mise en place de 4 implants zygomatique : technique quad-zygo. Le taux de succès à moyen et long terme permet de considérer ces techniques comme une solution fiable, prédictible et une alternative fiable aux procédures de greffes d'apposition (6).

Bibliographie

1. *David Soto-Peñaloza, Regino Zaragozí-Alonso, María Peñarrocha-Diago, Miguel Peñarrocha-Diago : The all-on-four treatment concept : Systematic review / J Clin Exp Dent. 2017 ; 9 (3) : e474-88.*
2. *Edmond Bedrossian, DDS, FACD, FACOMS/ Lambert Stumpel III, DDS/ Michael Beckely, DDS/Thomas Indersano, DDS : The Zygomatic Implant: Preliminary Data on Treatment of Severely Resorbed Maxillae. A Clinical Report / (INT J ORAL MAXILLOFAC IMPLANTS 2002;17:861–865).*

Toute la bibliographie est à retrouver sur
www.aonews-lemag.fr

AO PARIS

Save the date

Jeudi 17 septembre

Grande après-midi de rentrée ▪ Benjamin Cortasse

PARODONTE, IMPLANT ET INTÉGRATION PROTHÉTIQUE EN ZONE ESTHÉTIQUE :

De nos jours la réhabilitation esthétique nécessite une interaction multidisciplinaire.
La connaissance des techniques permettant la gestion prothétique, implantaire et gingivale contribue à la qualité du résultat final.
La planification, avec l'union de l'esthétique du rose et du blanc, est la clé de la prévisibilité et du succès dans les cas.
Le développement de la restauration esthétique nécessite une approche d'équipe.
La maîtrise de la composante gingivale affectera de manière significative l'aspect général des restaurations, permettant l'obtention d'un résultat naturel primordial pour le succès de la restauration. La morphologie dentaire ne peut être rétablie de manière naturelle que lorsque le tissu mou est compatible avec le principe esthétique.
Par conséquent, la chirurgie plastique parodontale est un outil très important et indispensable pour atteindre l'excellence dans la zone esthétique.

Après-midi au Salon Hoche 14h-20h ▪ Inclus dans la cotisation 2020
Non membres : 180 euros avant le 25/07 puis 250 euros
www.aonews-lemag.fr

Philippe Bidault

Considérations chirurgicales spécifiques au traitement d'une éruption passive altérée

Philippe Bidault
Paris

L'éruption passive altérée (EPA) est une anomalie de développement caractérisée par des couronnes cliniques courtes, d'aspect carré et accompagnées d'un sourire gingival. Il peut être indiqué de corriger cette situation pour des raisons esthétiques ou fonctionnelles. Le traitement consiste à réaliser une élongation coronaire. Mais, le contexte est différent de celui d'une élongation préprothétique. Il y a donc des contraintes et des particularités qu'il faut connaître. Ces éléments seront détaillés point par point avec une approche très clinique. La discussion est limitée aux cas de sourires gingivaux liés à une éruption passive altérée (EPA).

Les patients avec une EPA peuvent consulter car ils ont une gêne esthétique (1). Ils se plaignent de la petite taille de leurs dents, comme « celles d'un enfant » et qu'on voit trop de gencive au sourire **(Fig. 1)**. Par défaut d'information, certains d'entre eux ont parfois attendu longtemps avant de consulter. Mais, tous les patients ne sont pas demandeurs de corrections. L'EPA n'implique donc pas systématiquement un traitement.

FIG. 1

Situation avant / après chirurgie de correction d'une EPA. La patiente a 16 ans et l'indication est esthétique. La patiente se plaignant d'avoir des petites dents.

Par ailleurs, les indications ne sont pas uniquement esthétiques. Il y a aussi des indications fonctionnelles **(Fig. 2)**. Par exemple, l'EPA peut compliquer la pose d'un appareillage orthodontique ou la réalisation de soins dentaires conservateurs ou prothétiques.

FIG. 2

Situation avant / après chirurgie. L'indication est fonctionnelle. La patiente n'a pas de gêne esthétique ; elle n'avait pas conscience d'avoir de petites dents. La chirurgie a été réalisée pour permettre la réalisation des soins dentaires.

Peu de données épidémiologiques sont disponibles sur le sujet. Dans une étude descriptive portant sur 1025 patients de 24 ans en moyenne, il a été montré que la prévalence de l'EPA était de 12,1 % (2). Dans une étude plus récente sur 190 patients de 26 ans en moyenne, les auteurs ont décrit une prévalence de 35,8 % (3). La différence de résultats s'expliquant probablement par des différences de critères diagnostiques. L'atteinte d'une EPA peut être localisée à un groupe de dents ou généralisée à l'ensemble des dents. Elle peut toucher les faces vestibulaires ou palatines ou les deux versants.

En fonction de la quantité de tissu kératinisé et de la distance entre la crête osseuse et la jonction amélo-cémentaire (JAC), on décrit quatre types possibles d'EPA (4). Selon notre expérience, il y a le plus souvent une quantité importante de tissu kératinisé (plus de 5 mm) et la crête osseuse est à proximité de la JAC (moins de 2 mm d'espace). Dans cette situation, l'élongation coronaire repose donc sur la réalisation d'abord d'une gingivectomie puis d'un lambeau d'accès de pleine épaisseur pour modifier le contour, la position et le volume de la crête osseuse. Quand la hauteur de tissu kératinisé est inférieure à 5 mm, il n'est pas indiqué de faire une gingivectomie. Il faut réaliser un lambeau déplacé apicalement. Quand la crête osseuse est à 2 mm ou plus de la JAC, aucune résection osseuse n'est indiquée. Mais, cette situation est rare en cas d'EPA, du moins sur le versant vestibulaire.

Spécificités de l'élongation coronaire en cas d'EPA et conséquences cliniques

Évaluer la longueur réelle des dents

Dans le cas d'une EPA, on manque de repère contrairement à une élongation coronaire préprothétique où on travaille en fonction de la position des limites de la préparation et / ou des limites d'une reconstitution corono-radiculaire. Dans l'EPA, la jonction amélo-cémentaire est recouverte par la gencive et même souvent par l'os. Il faut donc estimer la hauteur « normale » de la couronne anatomique. C'est une étape importante lors la consultation pour pouvoir expliquer au patient le résultat attendu. On peut s'aider d'une sonde spécifique qui établit un rapport entre la largeur des dents et leur longueur **(Fig. 3)**. On peut aussi faire un sondage trans-gingival sous anesthésie mais ça ne permet que de mesurer la hauteur de la crête osseuse car la JAC n'est pas vraiment perceptible à la sonde. Et, c'est délicat de faire une anesthésie dès la 1re consultation. Dernière option, la prise d'un cliché cone beam où, selon les réglages, la JAC apparaît très distinctement.

FIG. 3

La sonde de Dr Chu permet d'anticiper lors de la consultation initiale la longueur de la couronne anatomique. Ici, la largeur de la 11 se situe entre les repères rouges et noirs. La longueur après chirurgie devrait donc se situer entre le repère rouge et noir.

À court terme, on peut penser qu'on pourra combiner simplement les données intra-buccales aux données faciales (issues d'un facescan) pour simuler l'esthétique du futur sourire.

Tracé d'incision

En cas de gingivectomie, le tracé d'incision est essentiel. Il conditionne le résultat esthétique. Mais, il est délicat puisqu'il faut à main levée redonner un contour festonné là où la gencive est souvent plate. Et, ce feston doit être symétrique, régulier et homothétique à la ligne des collets anatomiques. Ce n'est pas toujours évident **(Fig. 4, 5)**. C'est encore plus difficile quand les dents sont en malposition. Pour limiter le risque d'erreur, il peut être indiqué de réaliser un guide chirurgical de gingivectomie.

FIG. 4

Situation Avant / Après chirurgie. Le résultat est satisfaisant mais ce n'est pas symétrique entre 11 et 21. Le zénith gingival et donc la courbure du feston ne sont pas identiques.

FIG. 5

Situation avant / après chirurgie. Il n'y a pas d'alignements des collets 11/21. Et, il y a perte de la papille inter-incisive.

Le guide peut être réalisé au moyen d'une gouttière thermoformée qui est découpée en suivant sur un modèle en plâtre un tracé d'incision fait préalablement au crayon. C'est simple à mettre en œuvre mais il y a deux inconvénients **(Fig. 6, 7)** :

- sur un modèle en plâtre, le crayon ne glisse pas bien et il est donc difficile d'obtenir un tracé harmonieux, régulier et symétrique ;
- la découpe ou le fraisage de la gouttière, est une étape délicate et le bord est, de ce fait, souvent irrégulier. Là où on aimerait pouvoir, en bouche, poser sa lame sur le bord du guide et ne plus avoir qu'à suivre le contour prédéfini, ce n'est pas possible si ce rebord du guide n'est pas parfaitement lisse.

Pour s'affranchir des limites du guide traditionnel, on peut désormais réaliser, après planification numérique, un guide avec une imprimante 3D **(Fig. 8)**. Cette solution rend la technique de la gingivectomie moins opérateur dépendant. D'une part, le guide respecte parfaitement le projet esthétique. D'autre part, la découpe du guide est lisse et régulière, c'est-à-dire avec une angulation constante. On peut poser la lame sur le bord du guide et obtenir un tracé dont la position, la forme et l'angulation sont fidèles à la planification **(Fig. 9)**. Donc, nul besoin d'être un artiste pour faire une incision qui respecte tous les critères de l'esthétique dentaire et parodontale. Grâce au numérique, la gingivectomie est plus accessible, reproductible et simple. Si le guide est une bonne option, notamment pour les premiers cas, ça ne résout pas tout. Ce n'est qu'un outil qui ne sert que pour la première étape de la chirurgie.

FIG. 6

Difficulté à suivre le tracé lors de la découpe du guide. Le feston du guide n'est ni régulier ni symétrique et il ne suit pas le tracé sur le modèle.

FIG. 7

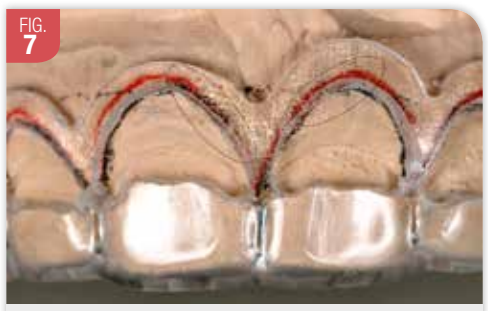

Le guide n'est pas symétrique ; le rebord n'est pas lisse ; l'angulation du rebord n'est pas régulière. On ne peut vraiment pas s'en servir pour appuyer sa lame dessus.

FIG. 8

Guide chirurgical issu d'une planification numérique et réalisé avec une imprimante 3D

FIG. 9

La qualité du guide numérique lui permet de jouer pleinement son rôle lors du tracé d'incision. La lame glisse parfaitement dessus et on obtient un tracé régulier et fidèle au projet initial.

Conservation des papilles

Quand l'EPA concerne les deux versants, (vestibulaire et palatin), il y a un risque de perte des papilles et de créer un trou noir **(Fig. 5)**. Pour éviter cela, il y a plusieurs solutions. Soit, on peut traiter les deux versants séparément dans deux interventions distinctes à

Philippe Bidault

2-3 mois d'intervalle. Soit on traite les deux versants dans la même intervention mais sans décoller la papille. En vestibulaire, on réalise des incisions sous marginales festonnées qui se croisent **(Fig. 10)** et une incision sulculaire. La collerette gingivale, ainsi formée, est éliminée **(Fig. 11)**.

Puis, le sommet de la papille est des-épithélialisé et le lambeau est décollé en demi-épaisseur à ce niveau. La papille n'est pas décollée **(Fig. 12)**. En palatin, on réalise une gingivectomie sans toucher aux papilles. Heureusement, il est fréquent de n'avoir à traiter que le secteur vestibulaire. Donc, le risque de perte de papilles est plus limité.

FIG. 10

Incisions festonnées, sous marginales qui se croisent à la base des papilles. On complète par une incision sulculaire jusqu'à la base du sulcus.

FIG. 11

Élimination de la collerette gingivale délimitée par les premières incisions

FIG. 12

Décollement du lambeau en demi-épaisseur en regard des papilles, en épaisseur total ailleurs. La papille est préservée. La crête osseuse est à proximité de la JAC.

Résection osseuse

Quand la crête osseuse est proche de la JAC, une résection osseuse est indiquée pour réduire la crête en hauteur et rétablir ainsi un espace biologique. Bien souvent, il convient aussi réduire le volume de la crête et les balcons osseux pour redonner un contour plus festonné et permettre une meilleure adaptation des lambeaux **(Fig. 13)**.

Les corrections se font en combinant l'utilisation de fraises avec une bonne irrigation, de ciseaux à os et d'une pince Gouje. Ce sont des retouches importantes qui, selon nous, font de cette chirurgie un acte invasif et technique. Là aussi, il convient d'être vigilant car la JAC n'est pas toujours évidente à distinguer. Le changement de couleur entre la racine et la couronne est parfois très léger **(Fig. 14)**.

FIG. 13

L'os a été réduit en hauteur pour rétablir un espace biologique de 2 mm entre la JAC et la crêt osseuse. Mais, il y a un balcon osseux important. La résection osseuse doit donc se faire ensuite en épaisseur.

FIG. 14

Après correction osseuse et rétablissement d'un espace biologique. À noter aussi, la difficulté de distinguer la JAC, ici en particulier sur la 23.

FIG. 15

Situation avant / après chirurgie du cas illustré de la Fig. 8 à 14. Patiente de 20 ans ayant été adressée par un orthodontiste chez qui elle était allée consulter pour corriger l'esthétique de son sourire qu'elle jugeait trop « enfantin ».

Durée de l'intervention

Quand l'EPA concerne un maxillaire complet et qu'il y a beaucoup de retouches osseuses à faire, l'intervention est longue sous anesthésie locale. Il peut là aussi être pertinent, notamment pour les premiers cas, de procéder par secteurs en deux ou trois interventions distinctes de façon à réduire le temps opératoire et donc limiter les suites.

Conclusion

La correction chirurgicale d'un sourire gingival liée à une EPA est un geste tout à fait spécifique, technique et souvent invasif. Sa bonne réalisation repose sur une préparation adaptée en amont et elle peut éventuellement être simplifiée par l'utilisation d'un guide. Compte tenu son incidence esthétique majeure, c'est aussi une intervention très gratifiante. Les patients sont très reconnaissants d'avoir retrouvé un sourire harmonieux et plaisant.

Bibliographie

1. *Bidault. Dépister et traiter une éruption passive altérée pour rendre le sourire aux patients. Clinic 2016 (37).*
2. *Volchansky A, Cleaton-Jones P. The position of the gingival margin as expressed by clinical crown height in children aged 6-16 years. J Dent. 1976 May ; 4 (3) : 116-22.*

Toute la bibliographie est à retrouver sur **www.aonews-lemag.fr**

AO MARSEILLE

Save the date

Programme Marseille Provence 2020-2021

- **Jeudi 10 septembre :**
  Soirée de gala festive au Newport :
  AO Marseille Provence fête ses 40 ans !
  Les membres inscrits et leurs conjoints sont invités.
- **Jeudi 15 octobre :**
  Endodontie avec Guillaume Jouanny :
  Les résorptions radiculaires
- **Jeudi 19 novembre :** Cyril Gaillard, *webinar*
- **Jeudi 17 décembre :**
  CFAO avec Olivier Boujenah : *Workflow de A à Z*
- **Mardi 26 janvier :**
  Prothèse avec Romain Ceinos et Michael Griet :
  Maîtriser la couleur au sein du binôme dentiste-prothésiste
- **Mardi 9 février :** Jean-Pierre Attal webinar
- **Jeudi 11 mars :** *Grande journée* avec Gary Finelle
- **Mardi 13 avril :**
  Stomatologie avec Fabrice Campana :
  Les cancers de la cavité buccale
- **Mardi 11 mai :**
  Parodontologie avec Julien Mourlaas :
  Les lambeaux déplacés
- **Jeudi 17 juin :**
  Omnipratique avec Romain Cheron

Renseignements et contacts :

- Lieu des réunions à 19h30 « Le NEWPORT »
- Tarifs pour 9 conférences + Grande Journée AO :
  Membre 690 € / Nouvel installé (-2 ans) 255 €
  Étudiant (10 € à la séance)
- À la séance : Conférence et dîner 110 €
- Grande Journée AO : 270 € (200 € si inscription en septembre) (membre
- Contacts :
  Présidente : lauralevy9@yahoo.com
  Communication : marc.chicheprof@orange.fr
  Trésorière : marionammar@hotmail.com
  Facebook : www.facebook.com/AOMarseille
  Twitter : www.twitter.com/aomarseille
  www.alphaomegamarseille.com

BIOROOT EST DE NOUVEAU DISPONIBLE

ACTIVE BIOSILICATE TECHNOLOGY*

* Technologie des silicates bioactifs. Photo non contractuelle.

Communication France - 10575X - Mai 2020.

BioRoot™ RCS

Ciment de scellement canalaire

MINÉRAL & BIOACTIF

Septodont - 58, rue du Pont de Créteil - 94107 Saint-Maur-des-Fossés Cedex
Tél. : 01 49 76 70 02 - Fax : 01 49 76 70 78 - www.septodont.fr

Dispositif médical de Classe III réservé à l'usage professionnel dentaire, non remboursé par les organismes d'assurance maladie au titre de la LPPR. Organisme certificateur CE 0459. Fabricant : Septodont France. Cuillère doseuse : Dispositif médical de classe I marqué CE0459. Fabricant : STIPLASTICS France. Lire attentivement les instructions d'utilisation figurant sur la notice ou l'étiquetage avant toute utilisation.

septodont

A-dec à vos côtés

Reprenez votre activité en toute sérénité.

N O U V E L

A-dec 500

l'évolution d'une légende

Avec plus de 50 ans d'expérience,
A-dec a toujours orienté ses recherches dans le but
de rendre meilleur le quotidien des praticiens.

a-dec®
reliablecreativesolutions™

Venez découvrir la gamme A-dec chez votre concessionnaire, sur le site www.a-dec.fr
ou par téléphone au 0148133738

Grégoire Chevalier, Selma Cherkaoui, Hanna Kruk, Xavier Bensaïd, Marc Danan

Gestion des lésions cervicales non carieuses associées aux récessions parodontales

Les lésions cervicales non carieuses (LCNC), aussi appelées lésions érosives d'usure, sont définies comme une perte de tissu dentaire au niveau de la ligne amélocémentaire (LAC) (1) **(Fig. 1)**. Les récessions parodontales, qui sont une migration apicale du parodonte, laissent par définition une portion du tissu dentaire radiculaire exposé, plus susceptible à l'érosion ou à l'abrasion que l'émail, et par conséquent fréquemment porteur de ces LCNC. Le récent consensus mondial, à l'origine de la nouvelle classification des maladies parodontales publiée en 2018, a été l'occasion de faire le point sur ces anomalies très fréquentes (2). Cette mise au point permet d'harmoniser les conduites à tenir face à ces anomalies protéiformes, à étiologies multiples et difficiles à gérer en pratique clinique courante.

FIG. 1

Classifications

Historiquement, les LCNC étaient classées selon leur forme : anguleuses ou ovalaires, peu profondes ou creusées, et cette description morphologique semblait corrélée à l'étiologie. Les lésions bien délimitées auraient plutôt eu pour étiologie une abrasion mécanique comme le brossage traumatique, et les lésions aux contours irréguliers auraient eu pour cause une érosion chimique, liée par exemple aux habitudes alimentaires (3). Plus récemment, *Pini-Prato et col.* ont proposé une classification descriptive en 4 classes **(Tableau 1)** (4), selon que la LAC est détectable ou non, et que la lésion est délimitée par une marche cervicale de plus de 0,5 mm mesurée horizontalement ou non. Certains patients peuvent présenter l'ensemble de ces récessions comme celui présenté sur les **Fig. 2 à 5** : les dents 13 23 33 ont une LCNC A-, 24 a une A +, 44 45 ont une B- et 34 35 B +.

TAB. 1

LCNC	DÉPART	3 MOIS
A	LAC visible sans marche	LAC visible avec marche
B	LAC invisible sans marche	LAC invisible avec marche

Classification des LCNC selon Pini-Prato 2010

Les deux critères retenus par les auteurs sont des paramètres importants pour les chirurgies de recouvrement radiculaire : la disparition de la LAC interdit de savoir si le recouvrement complet est atteint, et la marche cervicale complique le positionnement du lambeau déplacé coronairement et de l'éventuel conjonctif enfoui. Ainsi, lors du

FIG. 2

FIG. 3

FIG. 4

FIG. 5

diagnostic et du choix de la thérapeutique d'une récession parodontale, *Pini-Prato et coll.* proposent d'utiliser conjointement une classification des récessions parodontales, telle que celle de *Cairo et coll.* (Récession Type RT1 RT2 et RT3) (5), et cette classification des conditions du tissu dentaire, afin d'affiner le choix de la technique chirurgicale et le pronostic. Ainsi, les LCNC A- seront celles qui auront le meilleur pronostic de recouvrement, et inversement les B +, mêmes associées à une RT1 de Cairo, récessions qui théoriquement devraient avoir un pronostic de recouvrement de 100 %, auront dans ce cas un pronostic moindre.

Prévalence

La prévalence des LCNC est difficile à établir, à cause d'une grande hétérogénéité des méthodes diagnostiques, des études épidémiologiques, et de la rareté de ces études. *Bartlett et coll.* constatent que cette prévalence varie entre 5 et 85 % de la population (6). Ils expliquent ces variations par les différences observées dans les âges des populations étudiées : de 5 % dans des populations jeunes, le taux passe à 85 % pour des populations âgées. De même, *Heasman et coll.* se sont intéressés aux problèmes spécifiques posés par les LCNC dans des populations âgées : ils ont pu montrer que le taux de LCNC augmentait avec l'âge, bien que l'âge n'en soit pas la cause (7). Ils soulignent également que toute LCNC peut évoluer en carie radiculaire, la dentine montrant une résistance moindre à la carie que l'émail. Ainsi les arbitrages thérapeutiques sont délicats, car la maintenance parodontale (détartrages réguliers) peut diminuer l'efficacité de la reminéralisation par fluor topique de ce tissu fragile.

Étiologies

Les étiologies des LCNC sont classiquement réparties en deux groupes : l'érosion résulterait de phénomènes chimiques, tels que l'acidité de l'alimentation ou les reflux gastro-œsophagiens, et l'abrasion serait la conséquence de phénomènes mécaniques comme le brossage traumatique. L'abfraction en revanche, concept selon lequel la cause des LCNC serait un traumatisme occlusal, n'est plus d'actualité, à cause d'une absence de preuve scientifique étayant cette assertion (8).

Le brossage traumatique est souvent cité parmi les causes des LCNC. Pourtant les preuves scientifiques font défaut. Une récente revue systématique de *Heasman et coll.* a synthétisé 13 études exploitables parmi les 1642 recensées dans la littérature (9) : la dureté des poils de la brosse à dents est rapportée comme facteur non significatif dans 4 études, la technique de brossage apparaît non significative dans 4 autres études, et enfin la fréquence de brossage semble sans effet dans 3 études. Néanmoins, malgré des preuves scientifiques faibles, les autres études montrent que les facteurs importants à contrôler sont la dureté des poils, la technique et la fréquence de brossage. Ainsi il est recommandé d'inclure un enseignement à l'hygiène orale non traumatique préalablement à tout traitement des LCNC.

L'érosion doit également faire l'objet d'une correction du comportement du patient avant tout traitement des LCNC. Elle résulte d'une acidité intrinsèque ou extrinsèque. Les auteurs d'une étude épidémiologique européenne de grande ampleur réalisée dans 4 pays et 6 centres hospitaliers donnent les recommandations suivantes (10) : l'acidité intrinsèque peut provenir de RGO, et le patient doit alors être adressé chez un gastro-entérologue. Elle peut aussi résulter d'anorexie-boulimie, auquel cas le patient gagne également à bénéficier d'un suivi médical adapté. En revanche, l'acidité extrinsèque provient essentiellement de l'alimentation, et peut faire l'objet d'une correction par le chirurgien-dentiste. L'ingestion d'aliments type agrumes frais, jus de fruits, sodas et boissons énergétiques doit être diminuée. Enfin, les LCNC sont fréquemment associées à des hypersensibilités dentinaires, qui peuvent être diminuées grâce aux traitements des LCNC.

Traitements

Dans leur réflexion sur les indications de recouvrement radiculaire, les auteurs de la classification de 2018 proposent une nouvelle problématique : que se passe-t-il si on n'intervient pas sur une récession parodontale ? Ils répondent à cette question grâce à deux études de haut niveau de preuve scientifique. *Agudio et coll.* ont réalisé une étude prospective bouche divisée sur 64 patients avec suivi entre 18 et 35 ans, un côté a été traité par conjonctif enfoui, et l'autre côté n'a pas été traité (11) : 83 % des récessions traitées montrent une amélioration à l'issue de la période de suivi, alors que 48 % de celles qui n'ont pas été traitées ont montré une aggravation. Pour *Chambrone et Tatakis*, qui ont réalisé une revue systématique portant sur 1647 récessions non traitées et suivies entre 5 et 27 ans, 78,1 % se sont aggravées (12). Cependant, aucun lien scientifique ne peut être fait entre récession parodontale et perte de la dent. Ces récessions non traitées suivies à long terme n'aboutissent donc pas à la perte des dents, mais posent des problèmes associés, parmi lesquels des problèmes esthétiques, d'hypersensibilités et surtout de LCNC.

Ainsi, après avoir contrôlé les facteurs étiologiques décrits ci-dessus, et après avoir réalisé une thérapeutique étiologique parodontale suivie d'une maintenance rigoureuse, un choix doit être réalisé entre thérapeutique restauratrice, chirurgie plastique parodontale, ou une combinaison des deux.

Les composites de collets doivent être évités aussi souvent que possible. Ce sont les recommandations d'*Heasmann et coll.*, en conclusion d'une méta-analyse incluant 25 revues systématiques (13). Les raisons sont les suivantes : mauvais pronostic, taux de succès de 90 % à 1 an et 65 % à 2 ans, pas d'étude disponible à plus de 2 ans, impossibilité de garantir un champ opératoire étanche pour le collage, possibilité de gérer les caries de collet par fluoration, et traitement purement symptomatique risquant d'aggraver la situation parodontale. La seule indication du composite de collet pour ces auteurs est la carie cavitaire chez des patients très âgés ne pouvant plus se brosser les dents. En revanche, les auteurs de la nouvelle classification 2018 introduisent une autre indication de composites dans le cadre de la prise en charge de LCNC : il s'agit de ce qu'ils appellent une « reconstruction de la ligne amélocémentaire » (14). Cela concerne les LCNC pour lesquelles la LAC a disparu (B- et B + de *Pini-Prato*), et qui ne peuvent pas bénéficier d'un recouvrement complet (RT2 et RT3 de *Cairo*). Il s'agit alors de réaliser un composite dans la partie la plus coronaire de la lésion, avec une limite cervicale à distance du parodonte marginal, et de venir réaliser une greffe de conjonctif enfoui dans la partie laissée exposée de la LCNC **(Fig. 6, 7)**.

FIG. 6

FIG. 7

Grégoire Chevalier, Selma Cherkaoui, Hanna Kruk, Xavier Bensaïd, Marc Danan

Enfin, un auteur a suggéré qu'il était possible de recouvrir les composites de collet par un lambeau déplacé apicalement : *Dragoo* (15) a mené une étude clinique et histologique humaine montrant que le long épithélium de jonction s'organisant sur la surface radiculaire après une procédure de recouvrement radiculaire pouvait s'organiser de la même manière sur un composite ou un verre-ionomère **(Fig. 8 à 11)**.

FIG. 8

FIG. 9

FIG. 10

FIG. 11

Le consensus américain de 2015 (16) a montré que les procédures de recouvrement radiculaire par lambeau déplacé coronairement avec ou sans conjonctif étaient les techniques chirurgicales les plus efficaces en présence de LCNC, que cette lésion soit recouverte d'un composite ou non. Ainsi, après l'arbitrage concernant les techniques restauratrices, vient la décision de réaliser une intervention de chirurgie plastique parodontale. Si l'absence d'intervention sur une récession aboutit à son aggravation probable, la littérature montre en revanche que les interventions de recouvrement radiculaire, lorsqu'elles sont possibles (RT 1 et RT 2 de *Cairo*), sont stables à long terme : des revues systématiques récentes et de haut niveau de preuve scientifique, telles que celle du consensus américain de 2015 ou celle du consensus européen de 2014 (17), montrent que les résultats obtenus, notamment par lambeau déplacé coronairement et conjonctif enfoui, sont stables à plus de 10 ans. Dans le cadre des LCNC, le choix de la technique chirurgicale peut être influencé par la morphologie de la lésion : une concavité importante indique le recours à un conjonctif enfoui épais. *Cairo et coll.* ont montré que le conjonctif enfoui était efficace pour épaissir les lambeaux déplacés coronairement insuffisamment épais (18). Inversement, un lambeau déplacé coronairement seul peut suffire, à la double condition que la lésion soit peu profonde et que le parodonte marginal ait une hauteur et une épaisseur suffisante de tissu kératinisé : 2 mm de hauteur et 1 mm d'épaisseur minimum selon une étude récente de *Zucchelli et coll.* (19) **(Fig. 12, 13)**.

FIG. 12

FIG. 13

Ainsi, les LCNC sont des anomalies fréquentes, et souvent associées aux récessions parodontales. La prise en charge est complexe et multidisciplinaire. Toutefois, de bons résultats à long terme peuvent être obtenus. L'objectif est de minimiser les effets secondaires liés à la dénudation radiculaire : aggravation de l'érosion et de l'abrasion, carie radiculaire, sensibilité dentinaire, problèmes esthétiques et aggravation de la récession parodontale. Quand c'est possible, le recours à la chirurgie plastique parodontale est indiqué. Mais l'intervention intervient après une prise en charge étiologique comprenant enseignement à l'hygiène et élimination du brossage traumatique, contrôle des érosions chimiques, contrôle de l'inflammation parodontale, et enfin gestion de la disparition de la ligne amélocémentaire et de la profondeur de la lésion.

Bibliographie

1. *Bartlett DW, Shah P. "A critical review of non-carious cervical (wear) lesions and the role of abfraction, erosion and abrasion." J Dent Res 2006 ; 85(4):306-312.*
2. *Cortellini P, Bissada NF. "Mucogingival conditions in the natural dentition: narrative review, case definitions and diagnostic considerations." J Periodontol. 2018 ; 89 (Suppl 1): S204–S213.*

Toute la bibliographie est à retrouver sur **www.aonews-lemag.fr**

Proposé par

ZIMMER BIOMET
Institute

APPROCHE SÉCURISÉE EN IMPLANTOLOGIE

Un enjeu au quotidien

3ème Symposium France

Zimmer Biomet Dental

SAVE THE DATE

Maison de la Mutualité
24 rue Saint-Victor
75005 Paris

25-26 Mars

2021

Sauf indication contraire, comme indiqué ici, toutes les marques déposées sont la propriété de Zimmer Biomet et tous les produits sont fabriqués par une ou plusieurs des filiales dentaires de Zimmer Biomet Holdings, Inc., commercialisés et distribués par Zimmer Biomet Dental et par ses partenaires de commercialisation. Ce document est réservé exclusivement aux cliniciens et ne propose ni avis ni recommandation médical. Il est interdit de copier ou de réimprimer ce document sans l'autorisation expresse par écrit de Zimmer Biomet Dental. EDU1762EM REV A 04/20 ©2020 Zimmer Biomet. Tous droits réservés.

Transformez
votre façon de travailler

La plupart des composites offrent des caractéristiques parfaites pour le remplacement de l'émail : haute résistance à l'usure et esthétique.
Cependant, ils ne sont pas capables d'égaler la dentine quand il s'agit de résistance à la fracture.

Grâce à une grande quantité de fibres courtes fortement liées à une matrice résineuse, everX Flow surmonte ce problème et possède une résistance à la fracture proche de celle de la dentine.
En combinaison avec le composite G-ænial® Universal Injectable, vous renforcez efficacement les grandes restaurations postérieures.
En plus de caractéristiques physiques uniques, il proprose une application on ne peut plus simple et une esthétique étonnante.

Bienvenue dans le futur - Essayez-les, vous ne reviendrez plus en arrière.

Dr L. Dahan, France

Préparation de la cavité

Application de l'everX Flow (teinte Bulk)

Injecter G-ænial® Universal Injectable (teinte A3) en couche finale

Résultat post-opératoire

G-ænial® Universal Injectable : composite de restauration injectable et façonnable pour toutes les classes de cavité sans limitation de taille.
EverX™ Flow : composite fluide pour remplacement dentinaire ; pour toutes les restaurations directes, y compris les grandes cavités postérieures, les cavités profondes, les dents traitées en endo et les reconstitutions de faux moignons.

Dispositifs médicaux pour soins dentaires réservés aux professionnels de santé, non remboursés par la sécurité sociale. Lire attentivement les instructions figurant dans la notice ou sur l'étiquetage avant toute utilisation. Classe IIa.
Organisme certificateur : n°0086. Distribués par GC France

GC France
8 rue Benjamin Franklin
94370 Sucy en Brie Cedex
info.france@gc.dental
www.france.gceurope.com

OFR062019

Gestion du stress oxydatif en implantologie :

la solution contre les péri-implantites avec Elisa et Joseph Choukroun

Patrick Bitoun, président

Pour cette première soirée-conférence de l'année 2020 nous avons eu l'honneur d'accueillir le duo Elisa et Joseph Choukroun pour une très belle conférence sur « la gestion du stress oxydatif en implantologie. »
Ils nous ont fait partager leurs connaissances de la biologie et de la bibliographie sur le sujet avec des explications et des cas cliniques qui ont permis à tous les participants de comprendre et de pouvoir à l'avenir appréhender le concept de « stress oxydatif », qui est la clé de la stabilité osseuse péri-implantaire.
En effet la résorption des tissus durs et mous péri implantaire résulte le plus souvent d'une multitude de facteurs combinés créant une accumulation d'oxydants dans les tissus avec pour principale conséquence l'ischémie et la résorption.
Les facteurs de risque comme le tabac, les maladies chroniques, le stress sont déjà bien connus et doivent être appréhendés avant chaque chirurgie mais également les déficits métaboliques comme l'hyper cholestérolémie, les déficits en vitamine qui touche 70 % de la population et qui nécessite donc de doser la vitamine D en pré opératoire.

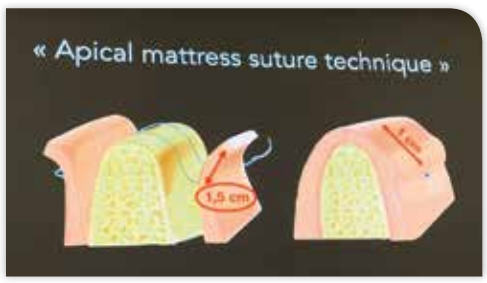

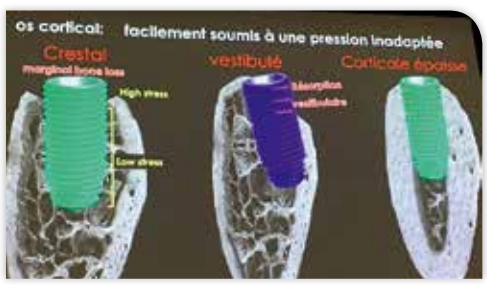

Ces facteurs de risque vont chez certains patients se cumuler notamment le diabète et l'hypercholestérolémie avec un risque décuplé de complications. Mais la gestion du stress oxydatif passe également par les gestes chirurgicaux lors de l'élévation des lambeaux et surtout des sutures qui doivent être sans aucune tension et surtout rester immobile d'où l'intérêt de la technique « apicale mattress » développée par Joseph Choukroun.
Dans la 2e partie de la conférence, il a développé la notion de stress osseux au travers de différents cas cliniques appuyés par de très nombreuses références bibliographiques.
Les dogmes établis depuis de nombreuses années qui veulent que l'on place des implants dans de l'os cortical, avec un sous forage avec parfois des mises en charge immédiates sont responsables de pressions qui génèrent du stress osseux.
Les protocoles de forage doivent préserver l'os cortical avec un sur forage et un implant en position sous crestale.
La conférence s'est terminée par des questions à nos deux brillants conférenciers.

Un très grand merci à Joseph et Elisa d'avoir pris de leur temps personnel pour venir nous faire partager leur savoir.

Nous remercions l'ensemble de nos partenaires présents ce soir-là.

Les conférenciers avec le président Patrick Bitoun, Michel Knafo et Laure Guedj

Les facteurs de risque en parodontologie et en implantologie

avec Ronan Barre

Le 5 mars dernier nous avons encore pu accueillir un conférencier en présentielle Ronan Barre, président de la Société Française de Parodontologie et d'Implantologie du Sud-Ouest, pour une conférence sur les facteurs de risques en parodontologie et en implantologie à la Faculté dentaire de Toulouse.

Une cinquantaine de participants était présente pour écouter Ronan qui nous a fait une très belle conférence. Il nous a rappelé l'importance des facteurs de risque dans la gestion des parodontites et leur importance également en implantologie.
La parodontite résulte d'un déséquilibre entre d'une part la santé, l'hygiène, la maintenance et d'autre part les carences, le tabac et les facteurs génétiques. La parodontite est une rupture du système d'attache lié à l'inflammation.
Il faut prendre en compte la notion de population à risque pour laquelle le risque parodontal est élevé et qui représente 15 % de la population générale.
Il faut savoir repérer pour chaque patient les facteurs prédisposants, les indicateurs de risque et les facteurs de risques (les principaux, diabète, tabac, stress, vont avoir plusieurs effets).

Le diabète déséquilibré va intervenir à la fois au niveau des syndromes immunitaires et aussi au niveau de la réponse inflammatoire, donc au niveau des vaisseaux.
Le tabac va diminuer la sécrétion salivaire, la teneur en oxygène du milieu buccal donc favoriser la flore anaérobie mais aussi provoquer une vaso constriction périphérique.
Le stress provoque une décharge de noradrénaline, avec une altération de la réponse immunitaire lorsqu'il est chronique.
Les carences en vitamine notamment en vitamine D vont avoir un rôle sur le tissu osseux et la réponse inflammatoire.

Faire un bilan de sondage va permettre de cartographier le parodonte, mesurer la profondeur des poches, noter le saignement au sondage. Établir un diagramme va permettre de communiquer avec le patient. Le but va donc être de réduire le risque parodontal afin d'arriver à des valeurs inférieures à 35 %.
La conférence s'est terminée par des questions à Ronan et la remise d'un cadeau pour le remercier de la qualité de sa conférence et la clarté de ses explications.

Ronan Barre avec le président

Nous remercions tous nos partenaires.

Hadi Antoun, le défi esthétique en implantologie

Corinne Attia

Le jeudi 23 janvier nous avons eu l'immense plaisir et honneur de recevoir Hadi Antoun, implantologiste parisien réputé et lyonnais de cœur puisqu'il a fait ses études dentaires à Lyon.
Il est venu partager son expérience esthétique au niveau du secteur antérieur qui est pour lui un vrai défi.
Le monde a évolué, et l'exigence a augmenté tant du côté des patients que des praticiens. Aujourd'hui, une augmentation osseuse ou au minimum muqueuse est quasi systématique afin de contrer la résorption osseuse obligatoire. Alors quelles sont les options thérapeutiques ?
Il faut faire très attention lors de la décision d'une pose implantaire. En effet, les implants ne sont pas éternels, et conserver les dents le plus longtemps possible reste la meilleure solution.
Nous sommes aujourd'hui face à un dilemme entre les avancées thérapeutiques et le recul de l'expérience.
La régénération osseuse guidée, ROG, très documentée dans la littérature serait la technique qui apporterait le plus de soutien osseux.

Il existe une couche osseuse très fine qu'on appelle l'os fasciculaire qui relie le ligament à l'os alvéolaire et qui disparaît souvent avec l'extraction d'une dent, la résorption osseuse est alors inévitable. Il est clair que lorsque l'on réalise un comblement après une extraction, on a beaucoup moins de résorption. Beaucoup moins, cela ne veut pas dire pas du tout. C'est pourquoi, une classification a été nécessaire pour se comprendre et communiquer. Celle-ci permet d'établir plus finement si on va faire un apport d'os autogène ou allogène. Dans ce cas on pourra déterminer quel type de biomatériau utiliser. On pourra également établir la nécessité d'utiliser une membrane résorbable ou non, voire une grille en titane. Une série de cas cliniques nous a été présentée pour étayer une présentation de grande qualité.
Pour résumer, une indication bien posée, et une intervention en délicatesse afin de préserver la lamelle osseuse fine vestibulaire reste la meilleure façon de préserver le volume osseux si précieux.
En ce qui concerne l'évolution des implants dans le temps, il n'y a pas de règles cependant il faut toujours prendre garde aux mouvements des dents et à la perte du point de contact.
Un grand merci à notre conférencier qui a accepté de venir dans notre chapitre sans hésiter.

Pour cette première, nous avons fait la conférence au Château de Montchat à Lyon, ce qui semble avoir été très apprécié par nos confrères et partenaires. Et pour ne rien gâcher, notre traiteur a été très professionnel !

Hadi avec Corinne et la présidente Marie-Hélène Azoulay

Jonathan Hakimi, Cyril Amar, Hervé Touati, Marc Berdugo avec Corinne

Didier Schwab, Frédéric Merlin, Alain Dratler

Elisabeth Busson avec Marc Betan

Sarah Benchetrit, Chloé Dahan et nos étudiants

Hadi et son ami lyonnais Michel Levin

Nos fidèles étudiants

Save the date

Jeudi 15 et Vendredi 16 octobre

Augmentation osseuse des cas complexes

Régénération osseuse hybride™ et ostéotomie segmentaire de translation™

Cours limité à 20 participants avec **Georges Khoury** (Paris) en collaboration avec **Chérine Farhat** (Toulouse)
Cours théorique avec TP et chirurgie en directe

Renseignements :

- *Lieu du cours : Cabinet de Chirurgie Orale de Georges Khoury (83 Boulevard Exelmans, Paris)*
- *Profil des participants : Praticiens expérimentés en chirurgie pré-implantaire et implantaire.*
- *Droits d'inscription : 2200 €*
- *Pour en savoir plus sur le cours, contactez votre Responsable Régional : Geistlich (Nicolas LACHAUD, 06 08 92 16 22)*

IOI International Academy of Oral Implantology

Geistlich Biomaterials

dentalinov
une solution d'avance

UNE OFFRE
EN CACHE UNE AUTRE

Cette année, les offres ADF sur les équipements dentaires démarrent dès le 1er septembre !

MAIS CE N'EST PAS TOUT !

BÉNÉFICIEZ DE **1000€ D'AVANTAGES**
TOUS LES 15 000€* **D'ACHAT**

PROFITEZ DE VOTRE ÉQUIPEMENT **IMMÉDIATEMENT**
ET COMMENCEZ À PAYER **EN 2021**

CONTACTEZ VOTRE CONSEILLER !
01 78 16 35 00 | shop.dentalinov.com

*Pour plus d'informations, contactez votre conseiller. **Exemple pour un matériel facturé après le 1er juillet 2020 avec un report de 6 mois des mensualités. Offre à partir de 5 000€ de financement. Sous réserve d'acceptation du dossier.

1er Congrès international MI de GC Europe : rétrospective

Dentisterie Minimale Invasive (MI) : un paradigme pour toute une vie

À l'occasion de son 100e anniversaire en 2021, GC a organisé le 20 juin 2020 son premier Congrès MI. En raison de la pandémie COVID-19, le format a dû être modifié pour devenir un événement de formation continue en ligne. L'événement s'est déroulé en anglais, avec une traduction simultanée en français et en espagnol. Plus de 2000 participants se sont inscrits aux sessions en direct et ont pu prendre part à cette journée remarquable et réussie.

Neuf sessions de dentisterie MI ont eu lieu pour informer sur les dernières stratégies scientifiques et professionnelles visant à promouvoir une prise de décision responsable en dentisterie moderne. Des séances de questions-réponses ont complété l'échange professionnel sur les thèmes abordés. La formation continue en ligne est très demandée par les professionnels dentaires, surtout dans les circonstances exceptionnelles actuelles. L'intérêt élevé des participants aux webinaires et la constance de leur participation tout au long de la journée ont confirmé la demande accrue pour ce format alternatif. Vous avez manqué cet événement ? Les webinaires sont accessibles sur demande à l'adresse https://www.gceuropecampus.com/ (crédits de formation continue validés). Créez votre compte en ligne gratuitement, c'est rapide et facile. Bonne formation !

Rappel

GC Europe a créé en 2008 le Conseil consultatif MI, composé de spécialistes qui se consacrent à l'esprit de Minimum Intervention en dentisterie afin de promouvoir des initiatives facilitant cette approche de traitement fondée sur des preuves. En 2017, le manuel de dentisterie MI a été publié, rassemblant les connaissances les plus récentes sur les traitements simples d'intervention minimale, adaptés à tous les groupes d'âge. Sur cette base, une application mobile gratuite pour l'évaluation des risques carieux a été développée : **l'application MI Dentistry CRA App**. Cette application aide le praticien à identifier un risque carieux et à communiquer avec le patient pour faciliter les options de traitement. L'application se concentre sur l'évaluation de la susceptibilité carieuse identifiée de manière rapide et facile et différencie les patients par âge et groupes à risque, avec des outils de dépistage sur mesure. Les facteurs spécifiques au patient et les résultats cliniques sont évalués. Sur la base de ces résultats, le risque carieux est estimé et un rapport peut être généré pour le suivi et la communication avec le patient. L'application suit le déroulement logique d'une consultation, en commençant par les facteurs extra-oraux, puis les facteurs intra-oraux. Pour chaque élément, des explications spécifiques et didactiques sont fournies, principalement basées sur des images pour faciliter l'utilisation. Les résultats sont faciles à expliquer, clairs et avec 2 options associées à chaque facteur : risque élevé ou faible. L'application garantit également une confidentialité totale, car l'utilisateur peut décider de sauvegarder ou non les informations générées dans le dossier du patient.
L'ensemble du manuel de dentisterie MI peut également être consulté via l'application, guidant ainsi le praticien vers plusieurs options de traitement adaptées au risque carieux du patient.
Pour plus d'information ou pour télécharger l'application, rendez-vous : https://midentistry.app/

Henry Schein France lance une unité d'aspiration extra-orale

L'appareil OPTIMA EOS 350 capture efficacement les gouttelettes et les aérosols en suspension produits par les traitements dentaires, tout en assurant le confort du patient.

Henry Schein France a annoncé aujourd'hui que l'entreprise allait travailler avec B.A. International, l'un des plus grands centres de réparation dentaire d'Europe et dont plus de 100 000 dentistes dans plus de 50 pays utilisent les pièces à main et petits équipements de l'entreprise, pour la distribution de l'unité mobile d'aspiration extra-orale OPTIMA EOS 350. L'appareil est conçu pour les cabinets dentaires afin de capturer efficacement les gouttelettes et les aérosols en suspension dans l'air provenant des traitements. En tant qu'unité d'aspiration extra-orale, l'appareil contribuera à assurer le confort du patient pendant son utilisation. L'unité OPTIMA EOS 350 est équipée d'un filtre HEPA H14 triple couche qui emprisonne 99,995 % des particules de ≥ 0,3 µm. Les doubles lampes UVC positionnées devant le filtre HEPA neutralisent les virus et bactéries piégés par le filtre. Grâce, au flux d'air dynamique intelligent, l'air est nettoyé de manière à éviter la projection de poussières, bactéries et virus qui pourraient retomber sur la surface du sol. La bouche d'aération située à l'arrière accroît le niveau de confort pendant le traitement et fait circuler de l'air propre dans la pièce*.

« *Le contrôle des infections est devenu encore plus crucial qu'avant pour les professionnels dentaires. Chez Henry Schein, nous nous engageons à élargir continuellement notre portefeuille de services afin de fournir des solutions pratiques à nos clients. C'est pourquoi nous sommes heureux d'ajouter l'unité d'aspiration extra-orale OPTIMA EOS 350 à notre offre d'appareils de gestion et d'aspiration de l'air* », a déclaré Davide Fazioni, Vice President, Equipment and Service de l'EMEA Dental Group d'Henry Schein.

Quelques autres caractéristiques de l'unité d'aspiration extra-orale OPTIMA EOS 350 :

- Panneau de commande intelligent avec indicateur numérique et niveaux de puissance ajustables
- Facile à désinfecter et dotée d'un rappel automatique de changement du filtre HEPA
- Hauteur optimisée pour une manipulation aisée et conception légère pour des déplacements facilités entre les salles de soins grâce à des poignées de traction ergonomiques
- Boîtier étanche – empêche les contaminants de s'échapper et réduit le bruit
- Fonctionnement silencieux à 58 dB (niveau de son d'un climatiseur) et roues silencieuses pour un bruit minimum

L'unité OPTIMA EOS 350 est disponible chez Henry Schein en France.

Pour tous renseignements complémentaires, rendez-vous sur le site web de Henry Schein France www.henryschein.fr

* Source : B.A. International

Expasyl™ Exact « by ACTEON » : une nouvelle capsule mono-patient pour une ouverture sulculaire efficace et atraumatique

Riche de 20 ans d'expertise clinique, EXPASYL™ d'ACTEON® est la solution de choix de nombreux dentistes pour obtenir des empreintes de qualité lors de procédures restauratrices et cosmétiques. Aujourd'hui, ACTEON® innove et met à disposition des dentistes EXPASYL™ EXACT. EXPASYL™ EXACT c'est la même formule qu'EXPASYL™, mais avec un nouveau conditionnement adapté à vos besoins : la quantité exacte dont vous avez besoin dans une capsule économique mono-patient qui peut être utilisée dans n'importe quel pistolet applicateur pour composites. Économique puisque pas de perte de produit, et pas d'accessoires spécifiques nécessaires, EXPASYL™ EXACT, permet également d'éviter la contamination croisée. EXPASYL™ EXACT démontre une fois de plus la puissance R & D d'ACTEON® à l'écoute des chirurgiens-dentistes et des patients.
EXPASYL™ EXACT permet une ouverture sulculaire sans douleur, sans saignement avec réduction du liquide gingival. Le profil d'émergence et la limite cervicale deviennent parfaitement accessibles pour une prise d'empreinte précise, que ce soit en numérique ou avec des méthodes traditionnelles. Les empreintes ainsi obtenues vous permettront de réaliser des prothèses naturelles, esthétiques et parfaitement ajustées.

EXPASYL™ EXACT offre une ouverture sulculaire douce mais efficace

En raison de sa viscosité élevée, les études cliniques montrent que la pâte EXPASYL™ exerce jusqu'à 9,2 fois plus de pression que les autres pâtes de rétraction1 pour une meilleure efficacité. De plus, elle génère une pression 37 fois inférieure à celle du cordonnet2 avec une ouverture sulculaire nettement supérieure3 pour un plus grand confort du patient.
La préservation des tissus est également l'un des atouts d'EXPASYL™ EXACT. L'attache épithéliale ainsi que la gencive marginale sont préservées. Les risques de récession gingivale et de résorption osseuse sont réduits4. La procédure avec EXPASYL™ EXACT est à la fois sûre et efficace, les patients ne ressentent aucune douleur. De plus, pas besoin d'attendre la cicatrisation des tissus car ceux-ci ne sont pas endommagés.
EXPASYL™ EXACT possède également un effet astringent avec un sulcus parfaitement asséché, ce qui est primordial pour une prise d'empreinte de grande qualité. De ce fait, la pâte EXPASYL™ est plébiscitée par les utilisateurs de caméras numériques (CAD / CAM) pour ses résultats tangibles.

EXPASYL™ EXACT, pâte pour ouverture sulculaire

EXPASYL™ EXACT en capsules mono-patient, économiques, [une capsule, un patient] peut s'adapter à n'importe quel pistolet applicateur pour composites. EXPASYL™ EXACT permet une ouverture sulculaire efficace avec un assèchement complet du sulcus pour la réalisation d'empreintes de haute qualité. Le protocole global d'utilisation est simple et rapide, en 3 minutes maximum (avec un temps de contact de 2 mn maximum). S'élimine facilement par rinçage avec un spray air-eau. Formule originale avec une efficacité démontrée pour des prothèses naturelles, esthétiques et parfaitement ajustées.

EXPASYL™ EXACT est disponible en 2 conditionnements :

- Boîte de 20 capsules de 0,3 g
- Boîte de 50 capsules de 0,3 g

www.acteongroup.com

1. Abstract #1364. American Association for Dental Research. 2012 March
2. Bennani V, Aarts JM, He LH. A comparison of pressure generated by cordless gingival displacement techniques. J Prosthetic Dent. 2012 June ; 107 (6) : 388-92.
3. Prasanna GS, Reddy K, Kumar RK, Shivaprakash S. Evaluation of efficacy of different gingival displacement materials on gingival sulcus width. J Contemp Dent Pract. 2013 Mar 1 ; 14 (2) : 217-21
4. Bennani V, Inger M, Aarts JM. Comparison of pressure generated by cordless gingival displacement materials. J Prosthet Dent. 2014 Aug ; 112 (2) : 163-7.

Dispositifs médicaux de Classe I - CE - Produits professionnels dentaires. Lire attentivement les instructions figurant dans la notice avant utilisation. Fabricant : Produits Dentaires Pierre Rolland - France. Toutes les informations indispensables pour un bon usage de ces dispositifs figurent dans le résumé des caractéristiques du produit disponible sur le site du laboratoire. Non remboursé par les organismes d'assurance maladie. Création : Mars 2020

En 3 temps, un sourire éclatant !

Distribué par Labocast 3D, expert des technologies pour la médecine bucco-dentaire, TrioClear, l'aligneur douceur, offre à l'omnipratique une nouvelle dimension : une orthodontie simple, rapide, sûre et confortable.

- **SIMPLE** : Avec TrioDim Force, **un système de fixation exclusif** qui nécessite très peu d'attaches, limite les risques de déloge-ment, réduit le temps-fauteuil et facilite les manipulations du patient.
- **RAPIDE** : Un **traitement court de 3 à 6 mois** pour une correction légère à modérée.
- **SÛR** : Le logiciel clinique TrioClear vous permet de simuler et de prévoir les différents déplacements avec une précision de haute technologie. Vos gouttières transparentes sont alors conçues par CFAO sur-mesure pour un résultat ciblé et prédictible.
- **CONFORTABLE** : Quasi **invisibles**, les aligneurs TrioClear favorisent **un traitement progressif en 3 temps - souple, moyen, dur -** qui limite la formation de tâches et assure une meilleure hygiène bucco-dentaire.

Fermeture de diastème, chevauchement, correction du surplomb, occlusion croisée, correction de la supraclusion… à partir d'une simple empreinte numérique ou analogique, accédez à **un plan de traitement complet** pour répondre à la demande de plus d'1 patient sur 2 : obtenir un bel alignement dentaire avec un traitement simple, rapide, indolore et esthétique.

Contact : labocast3d@labocast3d.fr
01 53 38 64 66 ▪ www.labocast.fr

Meet us on line, International Expert Symposium Ivoclar Vivadent

Réussir ensemble la dentisterie de demain

Patrick Chelala, Cyril Licha

Le symposium international Ivoclar Vivadent, présidé par le Dr **Jean-Pierre Attal**, devait initialement se dérouler à Paris pendant deux jours. COVID oblige, il s'est finalement organisé pour la première fois en ligne fin mai sur cinq jours, autour du thème de la dentisterie digitale, en partenariat avec l'Université de Paris.

Le but était simple : présenter cinq conférences cliniques d'une heure chacune en allant droit au but, présentées par des conférenciers internationaux de renom. Nous avons choisi 2 conférences, significatives de la haute qualité de cet événement.

La réalité de la dentisterie numérique aujourd'hui et demain

La première partie de cette conférence, présentée par le Pr **Iréna Sailer** (chirurgien-dentiste et chercheuse) et Vincent Fehmer (prothésiste), traite de la place des technologies actuelles dans la prothèse implanto-portée. Des thèmes tels que la place de l'empreinte optique dans la réalisation de prothèses implantaires et l'impact biologique du joint de colle entre la céramique de la couronne sur implant et la Ti-Base sont abordés.
La seconde partie aborde le développement du diagnostic numérique en dentisterie. L'idée de départ a été d'associer une numérisation faciale, un CBCT et une empreinte optique. Toutes ces techniques combinées permettent de simuler un projet prothétique et esthétique virtuellement pour mieux communiquer avec le patient. L'ajout d'un scanner facial en 3D pour usage dentaire permet d'évaluer ce projet prothétique de façon dynamique.
La dernière partie, présentée par le Pr **Petra Gierthmühlen**, traite des restaurations CAD / CAM réalisées au fauteuil, notamment en disilicate de lithium (Emax). Son expérience montre des résultats fonctionnels et esthétiques très satisfaisants aussi bien au niveau des restaurations postérieures, antérieures, et implanto-portées. Les taux de survie sont élevés, et la précision des usineuses actuelles permet d'obtenir des limites parfaites : c'est un matériau fiable.

Procédures numériques en prothèse fixe et amovible

Lors de cette 2e soirée de conférence en ligne, Jean Pierre Attal accueille d'abord **August Bruguera**, prothésiste dentaire qui possède son propre centre de formation à Barcelone.

Il pose alors la question : « *Pourquoi passer au digital ? Surtout à mon âge !* » Avec le digital, c'est une ouverture, vers une infinie de possibilités et il possède une précision suffisante pour la plupart des restaurations.
Cependant l'analogique reste plus précis et indispensable pour les cas de stratification antérieurs : le prothésiste quand il réalise un Wax up pense à chaque goutte, à la forme, aux angles, aux dimensions, au volume, aux proportions etc. À quel moment le prothésiste pense-t-il à tout cela lors qu'il est devant son écran d'ordinateur ? C'est la limite du digital pour August Bruguera. Le président Attal présente ensuite le Dr **Alessio Casucci** et le prothésiste **Alessandro Lelasi** pour parler de la prothèse amovible. La qualité de vie de l'édenté complet ne passe pas seulement par l'esthétique ou la fonction mais aussi par le social. Ils présentent alors un protocole digital pour la réalisation d'une PAC. Celui-ci va mêler, en plus des empreintes analogiques, une conception digitale. Les empreintes primaires et secondaires ainsi que le RIM sont prises analogiquement mais le PEI est réalisé numériquement. En effet, à chaque fois, le modèle obtenu est scanné. Enfin, lorsque le modèle secondaire est scanné, la conception de la prothèse se fait entièrement sur ordinateur et ce modèle sera ensuite imprimé. L'essai en bouche montre une occlusion parfaite, à l'image de la conception faite sur le logiciel. La fabrication en impression 3D se fait avec la fausse gencive et les dents séparément qui seront ensuite assemblées. Au final, le patient est très satisfait de sa prothèse qui possède une bonne rétention et répond aux objectifs esthétiques, fonctionnels et sociaux qu'impose la PAC.
Vous pourrez retrouver toutes les interventions sur **https:/www.ivoclarvivadentacademy.com/**

Taux de survie à 10 ans de couronnes réalisées au fauteuil en technique CFAO avec des blocs de disilicate de lithium monolithique

Clinical survival of chair-side generated monolithic lithium disilicate crown:10-year results.

Rauch A., Reich S., Dalchau L., Schierz O. ▪ *Clin. Oral Invest. 2018 ; 22 : 1763-1769.*

Le but de cette étude prospective a été d'évaluer la longévité clinique à 10 ans de couronnes réalisées en disilicate de lithium monolithique (IPS e.max LT, Ivoclar Vivadent) obtenue par la technique de CFAO au fauteuil (« Chair-Side ») soit dans un cabinet privé soit dans un hôpital universitaire.

41 couronnes ont été posées sur des dents de 34 patients (âge moyen 46,5 ± 13,1 ans, âge variant entre 26,2 et 73,8 ans et 62 % de femmes dans le groupe de patients inclus). Pour des raisons statistiques seule une dent a été sélectionnée pour chaque patient.
26 couronnes ont été sélectionnées sur des molaires et 8 sur des prémolaires. 14 dans un exercice libéral privé et 20 dans un hôpital universitaire. 17 dents avaient subi un traitement endodontique ont été couronnées secondairement.

Deux spécificités méthodologiques doivent attirer notre attention concernant la méthodologie de préparation des surfaces prothétiques : un traitement de surface de l'intrados à l'acide fluorhydrique de courte durée (20 secondes alors que d'habitude 60 secondes sont recommandées ; et l'utilisation d'un silane mono composant Monobond S (Ivoclar Vivadent), alors que d'autres systèmes de silanisation sont bi-composants).

Le scellement a été réalisé avec le Multilink Sprint (Ivoclar Vivadent) qui est un ciment résine auto-adhésif à polymérisation double (Dual cure self-adhesive resin cement, Ivoclar Vivadent). Les couronnes ont été observées le jour de leur pose et 6 mois, 1 an, 6 ans et 10 ans après leur scellement.

Deux praticiens ont utilisé les critères modifiés de l'US Public Health Service (USPHS) pour évaluer les restaurations : la fracture de la couronne prothétique, l'apparition d'une une infection apicale, la fracture du pilier, la fracture de la racine, l'apparition de caries secondaires, une variation de la sensibilité, la perte de la rétention. L'analyse de Kaplan-Meier a été également utilisée pour l'analyse des résultats.

Résultats

Les résultats ont porté sur seulement 26 dents sur les 34 qui avaient été initialement sélectionnées, en raison des « patients perdus de vue ».

Les **complications biologiques** qui furent considérées comme des échecs sont au nombre de 7. Une dent n'a plus répondu aux tests de vitalité pulpaire pendant la durée de l'étude. Elle a fait l'objet d'un contrôle radiographique régulier sans qu'aucune lésion ne soit visible 10 ans après la mise en place de la couronne. Un traitement endodontique fut obligatoire pour une dent 1,1 année après son scellement. La couronne descellée a pu être rescellée.

Une couronne a dû être déposée 48 mois après son scellement pour soigner une carie secondaire. Deux complications biologiques « sévères » ont été enregistrées 6 ans après le scellement des couronnes : une dent a dû être extraite en raison d'une infection apicale, et une autre s'est fracturée en raison d'une lésion carieuse qui n'a pas permis de réutiliser la couronne initiale. 7 ans après son scellement sur une dent traitée endodontiquement la racine mésiale s'est fracturée longitudinalement. Et l'extraction devenait obligatoire.

La dernière complication biologique est en rapport avec un patient poly carié qui a présenté à toutes les périodes de l'étude de nouvelles lésions carieuses, de sorte que la couronne a dû être refaite.

Les **complications techniques / mécaniques** qui furent considérées comme des échecs : 1. Deux ans après son scellement une couronne placée sur une molaire s'est descellée et a été rescellée avec un autre ciment auto-adhésif (RelyX Unicem, 3M). 2. Une couronne s'est fracturée 2,8 ans après son scellement sur une molaire.

Aucune différence statistiquement significative n'a été observée entre les couronnes réalisées sur les dents vivantes et sur les dents dévitalisées.

Aucune différence statistiquement significative n'a été observée entre les traitements réalisés en cabinet privé et ceux réalisés à l'hôpital.
L'analyse du test de Kaplan-Meier conclut à un taux de survie de 83,5 % et à un taux de succès (complication-free) de 71 % à 10 ans.

Implications cliniques

En raison du nombre limité de complications techniques et d'échecs, les couronnes en disilicate de lithium monolithiques donnent une entière satisfaction et peuvent être recommandées pour une utilisation à long terme dans les régions postérieures.

Une étude rétrospective des taux de survie à 4 ans de restaurations à base de disilicate de lithium

Survival rate of lithium disilicate restorations at 4 years:A retrospective study

Sulaiman T.A., Delgado A.J., Donovan T.E. ▪ *J. Prosthet. Dent. 2015 ; 114 : 364-366.*

Le but de cette étude rétrospective a été d'étudier le taux d'échecs, sur une période de 4 années, de restaurations à base de disilicate de lithium (IPS e.max) soit monolithiques soit stratifiées.
21340 restaurations ont été réalisées : 15802 en version « monolithique » et 5538 en version « stratifiée ».
4 types de réalisations distinctes ont été analysés dans cette étude : les couronnes unitaires, les prothèses dentaires étendues fixées, les facettes, les inlays / onlays.
Deux laboratoires de prothèse ont permis de mesurer le taux d'échecs en analysant le nombre de pièces prothétiques qui devaient être refaites ainsi que la cause des échecs.

Résultats

- Seulement 0,91 % des couronnes unitaires en céramique « monolithique » ont connu un échec, contre 1,83 % des couronnes en céramique « stratifiée ». Cette différence est statistiquement significative avec un taux d'échecs combinés de 1,15 %,
- Pour les prothèses dentaires étendues fixées, 4,55 % des restaurations monolithiques ont connu un échec alors que ce même taux a été de 0 % pour les restaurations stratifiées,
- Pour les inlays et les onlays 1,01 % des restaurations se sont fracturés,
- Pour les facettes, la version « monolithique » s'est fracturée à hauteur de 1,3 % des cas et la version « stratifiée » à hauteur de 1,53 % des cas.

Implications cliniques

Dans le cadre de cette étude clinique et des critères d'évaluation du succès retenus, il apparaît que les restaurations sous la forme de couronnes unitaires connaissent des taux de fractures très faibles. Les céramiques stratifiées se fracturent deux fois plus que les céramiques monolithiques.

Évaluation rétrospective des performances cliniques et de la longévité des facettes en céramique de 7 à 14 années après leur collage

Retrospective evaluation of the clinical performance and longevity of porcelain laminate veneers 7 to 14 years after cementation

Arif R., Dennison J.B., Garcia D., Yaman P. ▪ *J. Prosthet. Dent. 2019;122 : 31-7*

Le but de cette étude clinique est d'évaluer les performances cliniques de facettes céramiques 7 et 14 années après leur collage.
114 facettes céramiques ont été réalisées (83 pour les dents maxillaires et 31 pour les dents mandibulaires). 26 patients ont été sélectionnés (19 femmes pour un total de 87 facettes et 7 hommes pour un total de 27 facettes). Les facettes ont été collées sur 37 incisives centrales, 41 incisives latérales et 36 canines.
Les critères d'évaluation proposés par RYGE furent les suivants : 1. l'intégrité marginale, 2. les décolorations marginales, 3. l'état de la surface de la céramique, 4. le respect de la forme anatomique, 5. l'existence ou non de caries secondaires.
Pour chacun de ces critères il existe différents scores possibles. Du meilleur codé Alpha, au plus mauvais codé Delta. Des photographies prises dans des conditions standardisées furent également utilisées.

Résultats

Les critères dont les scores Alpha pour les facettes furent les suivants : l'état de surface de la céramique (85 %), le respect de la forme anatomique (87 %) et les caries secondaires (96 %).
Pour l'intégrité marginale, 37 % en score Alpha, 60 % en score Bravo, 3 % en score Charlie ont été quantifiés.
Pour les scores de décoloration marginale : 56 % en Alpha et 44 % en Bravo.
Les échecs cliniques se sont distribués comme suit : 5 cas de fractures (4,35 %), 6 cas de « chipping » (5,26 %), 4 cas de caries secondaires (4 %), 2 cas de décollement (2 %), 6 cas de lignes de fissure ou de fêlure dans l'épaisseur de la céramique (5,26 %), 2 cas de perte de la vitalité pulpaire (2 %) et 5 cas de remplacement des facettes (4,38 %). La raison principale de l'échec des 114 facettes céramiques a été leur fracture plus ou étendue et plus ou moins localisée aux mêmes endroits. Le taux de survie mesuré dans cette étude a été de 98 %.

Implications cliniques

Dans les conditions de cette étude, les facettes céramiques ont une probabilité de survie estimée à 0,976 à 7 ans et à 0,882 à 14 ans, avec un taux de survie très élevé fixé à 98 % et un taux d'échec très faible de 4,38 %.

Save the date

20 et 21 octobre à La Rochelle

SymposiuM, Transition numérique ▪ Organisé par Christian Moussally

Président d'honneur : Bertrand Dinahet

Conférences :
- Pourquoi et comment enregistrer la relation centrée en dentisterie numérique ? Emmanuel d'Incau et Christian Moussally
- Les biomatériaux restaurateurs innovants en CFAO Marie Joséphine Crenn, Philippe François
- La CFAO semi directe : pourquoi et quand déléguer au prothésiste, Stéphane Cazier
- CFAO en dentisterie : la phase de normalité, Bertrand Dinahet

Ateliers* :
- CCAM et dentisterie moderne
- Les matériaux composites usinables
- Implantologie Assistée par Ordinateur 1/2
- Implantologie Assistée par Ordinateur 2/2
- Découverte du CEREC
- La couronne Full Zircone
- Laser et CFAO
- Smile Design et Wax-up numérique
- Caractérisation des restaurations réalisées par CFAO 1/2
- Caractérisation des restaurations réalisées par CFAO 2/2 (Cut Back)

Renseignements et inscriptions : www.symposium-larochelle.teamresa.net

** Ateliers choisis lors de l'inscription*

Jean-Pierre G.O.S. Salomon*

Étude clinique randomisée sur les facettes en résines composites indirectes et en céramique : observations sur des périodes de 10 ans.

Randomized clinical trial on indirect resin composite and ceramic laminate veneers : Up to 10-year findings.

Gresnigt M.M.M., Cune M.S., Jansen K., van der Made S.A.M., Özcan M. ▪ *J. Dent. 2019;86:102-109.*

Le but de cette étude clinique randomisée a été de comparer le comportement clinique d'une résine composite indirecte et d'une céramique dentaire utilisée pour la réalisation de facettes vestibulaires en réalisant des observations portant sur une période 10 ans.
Un total de 48 restaurations a été placé sur les dents maxillaires. 24 avec le système Estenia qui est une résine composite dite « indirecte » (Kuraray). 24 avec l'IPS Empress Esthetic (céramique renforcée Ivoclar Vivadent).
La préparation tissulaire a été standardisée au niveau des faces vestibulaires, incisale et proximale pour que les conditions de collage soient strictement identiques entre elles. Les pâtes d'essai colorimétrique (Variolink Try-in, Ivoclar Vivadent) ont été utilisées pour prévisualiser le résultat esthétique final. Les traitements de surface des intrados des facettes furent différents en raison de la composition des matériaux.
Pour les facettes IPS Empress Direct un gel d'acide fluorhydrique à 4,9 % fut utilisé pendant 60 secondes et rincé abondamment avec un spray air / eau. Les surfaces des facettes furent ensuite nettoyées en les plongeant dans un bac à ultrasons pendant 4 minutes. Les surfaces furent ensuite séchées et silanisées (Monobond S) pendant 60 secondes et recouvertes d'un adhésif (ExciTE, Ivoclar Vivadent) non polymérisé.

Pour les facettes réalisées en Estenia les surfaces furent préparées avec un traitement « tribo-chimique » par projection de particules de SiO2 (CoJet-Sand, 3M) de 30 µm de diamètre puis recouvertes par une couche de silane (MPS : 3-methacryloxypropyl-trimethoxy silane coupling agent- ESPE-Sil, 3M) qui est laissé en place pendant 5 minutes afin d'obtenir son évaporation complète. L'adhésif (ExciTE) a ensuite été appliqué et laissé en place sans être photo-polymérisé.
La procédure de collage sur la surface dentaire a été réalisée en utilisant l'adhésif ExciTE et le polymère Variolink.

10 paramètres d'évaluation ont été utilisés : l'adaptation marginale, la correspondance colorimétrique, la décoloration marginale, la rugosité de surface, la fracture de la restauration, la fracture de la dent, le degré d'usure de la restauration, le degré d'usure de la dent antagoniste, l'existence de caries, les sensibilités post-opératoires. Pour chacun des paramètres différents critères d'évaluation ont été proposés avec des scores allant de 0 (pour la meilleure situation) à 5 (pour la plus mauvaise situation).

Résultats

6 cas d'échecs ont été observés dans cette étude : 3 cas de décollement et 3 cas de fractures qui ont été rapportés dans le groupe de l'Estenia.
La chance de survie des facettes à 10 ans est de 75 % pour les facettes en résine composite et de 100 % pour les facettes en céramique, avec une différence statistiquement significative.
Sur les 42 facettes résiduelles les 4 paramètres « correspondance colorimétrique », « rugosité de surface », « fracture de la restauration » et « usure de la restauration » furent meilleurs pour les facettes en céramique que pour les facettes en composite avec des différences qui furent dans tous les cas statistiquement significatives.

Implications cliniques

Chaque fois que la situation le permettra, le praticien devra privilégier le choix des facettes en céramique en raison de leur capacité à mieux vieillir que celles réalisées avec des résines composites indirectes.

Étude rétrospective portant sur les résultats cliniques à 5 ans et la longévité de facettes céramiques réalisées par la technique de CFAO au fauteuil

Five year clinical outcomes and survival of chairside CAD / CAM ceramic laminate veneers-a retrospective study

Nejatidanesh F., Savabi G., Amjadi M., Abbasi M., Savabi O.
J. Prosthodont. Res. 2018 ; 62 : 462-467.

Les facettes céramiques constituent l'option thérapeutique de choix pour corriger les espaces inter-dentaires ainsi que les défauts de couleur, de forme, d'alignements des dents antérieures dans le cadre d'une dentisterie à minima qui privilégie une économie maximale des tissus dentaires minéralisés.
Différentes céramiques sont actuellement disponibles sur le marché. Elles sont caractérisées par des structures et des compositions différentes qui font qu'elles ont des propriétés différentes donc des indications cliniques différentes. Elles peuvent être mises en forme de différentes manières, soit au laboratoire soit au fauteuil directement par le praticien qui peut recourir à la technologie « Computer-Aided Design / Computer-Aided Manufacturing » (CAD-CAM) encore appelée Conception et Fabrication Assistée par Ordinateur (CFAO).
Deux types de blocs de céramiques sont proposés par Ivoclar-Vivadent : IPS Empress CAD blocs et emax CAD blocs.
Le but de cette étude rétrospective a été de comparer entre eux les taux de survie des deux céramiques en utilisant d'une part les critères d'évaluation qualitative proposés par l'Association Dentaire Canadienne (CDA) et d'autre part l'état de santé de la gencive localisée en regard des joints de collage.
197 facettes ont été réalisées sur les incisives centrales et latérales et les canines supérieures et inférieures de 54 femmes et de 17 hommes dont l'âge moyen était de 34,9 ± 11,0 ans, allant de 19 à 62 ans.
Le protocole de la préparation de la face vestibulaire a respecté les conditions suivantes. Une profondeur de pénétration calibrée et comprise entre 0,5 et 0,7 mm avec un chanfrein long supra-gingival et une réduction incisale de type « butt joint » comprise entre 0,5 et 1,0 mm, avec une obligation de conserver plus de 80 % de la surface de collage dans l'émail.
Le système « Cerec Blue Cam » (CEREC AC, Sirona) fut utilisé pour scanner les surfaces fraisées. Les blocs furent utilisés en respectant les recommandations d'usage proposées par l'industriel. Le protocole de préparation de l'intrados des facettes a nécessité l'utilisation d'un gel d'acide fluorhydrique à 9.5 % pendant 60 secondes pour les blocs Empress CAD et 20 secondes pour les blocs emax CAD. Après un rinçage abondant avec un mélange air / eau et un séchage, un silane bi-composant (Bis-silane, Bisco) fut utilisé pendant 1 minute, avant l'application d'un adhésif dentinaire (All-bond 2, Bisco). Le polymère de collage sélectionné fut une résine composite uniquement photo-polymérisable (Choice 2, Bisco).
Les facettes ont été observées 12 mois et 60 mois après leur collage. La durée de la survie des facettes a été considérée comme étant la durée qui existait entre le jour du collage et le jour où apparaissait un problème dit « définitif », auquel il n'existait pas de solution fonctionnelle et esthétique, à part celle de refaire la facette.
La qualité des restaurations a été évaluée en utilisant les critères d'évaluation modifiés par rapport à ceux proposés par l'Association Dentaire Canadienne (CDA) : la correspondance des teintes, l'adaptation marginale, l'existence de fractures, la perte de rétention, l'hypersensibilité. Il existe pour chacun d'entre eux quatre niveaux d'appréciation du plus acceptable (Alfa) au moins acceptable (Delta).
L'intégration gingivale a été évaluée en utilisant : l'indice gingival (4 scores différents possibles), l'indice de plaque (4 scores différents possibles), le saignement au sondage, la profondeur des poches au sondage.
Une **évaluation subjective** du succès de l'intégration de ces facettes a de plus été incluse en intégrant le **niveau de satisfaction esthétique** des patients en leur demandant de le représenter sous la forme d'une ligne fonctionnant selon le principe d'une échelle visuelle analogique allant de 0 pour une insatisfaction extrême à 100 pour un degré de satisfaction extrême.

Résultats

Les **taux de survie** des facettes de céramique Empress CAD et emax CAD furent de 97.8 % et 100 % sans aucune différence statistiquement significative entre les deux groupes. Le **taux de succès** des facettes fut de 92,4 % pour l'Empress CAD et 100 % pour l'emax CAD avec une différence statistiquement significative entre les deux céramiques. Deux facettes en Empress CAD furent des échecs à cause d'une fracture. Et les autres facettes eurent des scores CDA bons ou très bons. Les paramètres de l'intégration gingivale ne furent pas statistiquement différents d'une façon significative entre les périodes à un an et à cinq ans sauf pour l'indice de plaque. Le score moyen du niveau de satisfaction des patients fut de 95.5±8.4.

Implications cliniques

Les facettes céramiques réalisées au fauteuil par la technique CAD / CAM offrent des résultats cliniques d'une très grande qualité avec un taux de survie moyen de 99,0 % et un **taux succès** moyen de 96,4 % à cinq ans.

Taux de survie à 10 ans de bridges « cantilever » collés réalisés pour le remplacement des incisives latérales : influence de l'origine de l'absence des incisives.

Ten-year outcome of zirconia ceramic cantilever resin-bonded fixed dental prostheses and the influence of the reasons for missing incisors.

Kern M., Passia N., Sasse M., Yazigi C. ▪ *J. Dent. 2017 ; 65 : 51-55.*

L'absence des incisives latérales supérieures peut avoir trois origines distinctes. La première est d'origine congénitale. La seconde est d'origine traumatique. Et enfin la troisième est d'origine soit carieuse soit parodontale.
Trois grandes options thérapeutiques ont été proposées pour remplacer l'incisive absente : la mise en place d'un implant, la fermeture de l'espace par un traitement d'orthodontie ou la réalisation d'un bridge cantilever qui est une décision souvent privilégiée en raison de l'économie tissulaire qui y est associée.
Le but de cette étude réalisée sur 87 patients (âge compris entre 13 ans et 78 ans avec un âge moyen de 32 ± 20 ans) a été de mesurer le taux de survie de bridges « cantilever » à 10 ans. 108 bridges ont été réalisés en utilisant de la zircone, pour le remplacement de 75 dents maxillaires et de 33 dents mandibulaires. Le bridge prenait appui sur la face palatine des incisives centrales avec un minimum de surface de collage de 30 mm^2.

Les conditions de préparation de la face palatine furent identiques à celles de la préparation d'une facette de fine épaisseur avec les 5 recommandations suivantes :

1. Une ligne de finition en « épaulement » dans la zone incisale,
2. Une ligne de finition en « chanfrein » dans la zone cervicale,
3. Une ligne de finition dans la zone proximale qui ne s'étendait pas au-delà du point de contact,
4. Une « box » de 2x2x0.5 mm localisée sur la crête marginale distale et
5. Un « petit » puits localisé au niveau du cingulum.

Le bridge a été réalisé au laboratoire en utilisant des blocs de zircone en technique CFAO L'épaisseur de la céramique n'a jamais été inférieure à 0,7 mm et la zone de connexion entre l'incisive centrale et l'incisive latérale fut au minimum de 2 mm dans le sens horizontal et 3 mm dans le sens vertical.
Les surfaces des intrados furent traitées avec des particules d'alumine de 50 µm avant le collage qui fut réalisé soit avec le système « Panavia TC » (Kuraray), soit avec le système « Multilink Automix » (Ivoclar Vivadent).
Les patients furent classés en trois groupes différents en fonction de l'origine de l'absence de l'incisive et revus en contrôle une fois par an pour une double évaluation, fonctionnelle et esthétique.
La méthode de Kaplan-Meier a été retenue pour analyser les deux critères considérés comme des échecs cliniques : le décollement pour le succès et la perte de la restauration pour le taux de survie. La période moyenne de suivi des bridges fut de 92.2±33 mois.

Résultats

Seuls 6 décollements et une perte de bridge ont été enregistrés. La perte du bridge fut liée à la demande du patient de le déposer après une fracture de la céramique en « chip » (éclat de matériau) sur la face mésiale de l'incisive latérale.
Trois des six décollements furent la conséquence d'un choc traumatique. Tous les bridges décollés furent recollés avec succès sans complications ultérieures.
Les bridges cantilever en zircone suivis sur une période clinique de 10 années ont montré un **taux de survie** de 98,2 % et un **taux de succès clinique** de 92,0 %.

Implications cliniques

L'option thérapeutique du bridge cantilever en prenant appui sur la face palatine des incisives centrales pour le remplacement des incisives latérales est une solution de choix avec un taux de succès clinique très élevé et ce quelle que soit l'origine de l'absence de l'incisive latérale.

* *Maître de Conférences des Universités, Université de Lorraine, France*
Praticien Hospitalier au CHRU de Nancy, France
Responsable de la Discipline des Biomatériaux Dentaires et des Dispositifs Médicaux

Vitamine D : de la péri-implantite à la crise du Covid-19 Une hormone sous haute attention

Jacques Bessade • Patrick Missika

Introduction

Depuis 2013, la prévalence de la péri-implantite nous a conduits à étudier les causes multiples de cette pathologie. Cette inflammation semble s'inscrire dans un syndrome inflammatoire chronique causé par un changement profond de mode de vie observé depuis une vingtaine d'années. L'OMS le décrivait en 2003 : « *L'évolution des habitudes alimentaires, la baisse des dépenses d'énergie, auxquelles s'ajoutent un mode de vie sédentaire, une population vieillissante – plus le tabac et l'alcool – sont les principaux facteurs de risque responsables des maladies inflammatoires chroniques et posent un problème de santé publique de plus en plus grave.* » (1)
Lors des Rencontres médicales de l'Hôpital Tenon en 2014, le lien a été fait entre alimentation et inflammation : « *On assiste aujourd'hui à une pandémie mondiale de maladies liées à l'alimentation, au premier rang duquel on retrouve le syndrome métabolique, l'inflammation et les cancers.* » (2)
En 2015, une nouvelle étape est franchie : « *Au cours des 5 dernières années, plus de 17 000 articles publiés dans des revues médicales ont relié carence nutritionnelle et hypertension artérielle, diabète, problèmes immunitaires, fibromyalgie, et cancer.* » (Moldovan S. Inside Dentistry 2015).
En 2016, un grand quotidien Français alerte sur le retour inattendu du scorbut en milieu hospitalier. De jeunes patients développent des carences graves en vitamine C en adoptant des régimes alimentaires très spéciaux. Dans ce monde nouveau, marqué par une évolution particulière des modes d'alimentation comme des modes de production agricole, chez des personnes plus âgées, plus sédentaires et souvent en surpoids, il n'est pas surprenant d'observer des carences constitutionnelles associées à un tableau inflammatoire d'un nouveau genre. Les changements de mode de vie, le véganisme, l'adoption de compléments alimentaires, pas toujours bien contrôlés, le stress au travail et de la vie en général, la dépression, le diabète qui touche de plus en plus de personnes, comme le cholestérol, sont autant d'éléments qui doivent être pris en compte dans une évaluation pré-opératoire correcte. Ce statut métabolique initial devra être adapté pour permettre à chaque patient la meilleure récupération possible après chirurgie. Ce concept, baptisé depuis 2004 « *Fit for surgery* » par les Anglo-Saxons repose sur la nécessité pour l'organisme de répondre au choc métabolique post-opératoire en ayant été préalablement préparé par une supplémentation adaptée. (3)

> Plus de 530 publications en lien avec la chirurgie et plus de 50, cette année en rapport avec la Covid-19

Ce choc métabolique ou stress oxydatif se produit lorsque les espèces oxygénées activées (EAO) augmentent de façon anormale. Les sources de stress oxydant sont multiples : tabac, alcool, diabète, sédentarité, obésité, troubles alimentaires, pollution, inflammation, intervention chirurgicale. Ces EAO, issues de la chaîne respiratoire des mitochondries, ont un rôle physiologique très complexe mais peuvent devenir toxiques en dehors des conditions normales (4).
Le milieu médical prend conscience qu'une augmentation de stress oxydant chez un individu est potentiellement une cause d'apparition de diverses pathologies comme les maladies cardio-vasculaires, le cancer ou le diabète. Pour se prémunir contre ces pathologies, il est important de disposer de défenses antioxydantes adéquates qui doivent nous être apportées par une alimentation saine, particulièrement riche en fruits et légumes (5). L'apport en magnésium, en oligoéléments et en vitamines C, E ou A, tous antioxydants, est donc essentiel pour établir un statut pré-opératoire optimal.
Au carrefour de la fonction immune, de l'hypercholestérolémie, de l'inflammation et du diabète, il existe un autre élément dont la carence est également associée à des complications chirurgicales. C'est la vitamine D.

La Vitamine D

La vitamine D est une hormone aux multiples effets et interactions. En 2019, elle a fait l'objet de plus de 4550 publications dans des domaines variés : diabète, dépression, maladies immunes, infections, allergies, cancers, tabac ou troubles cardiaques. Plus de 530 publications en lien avec la chirurgie et plus de 50, cette année en rapport avec la Covid-19.
Rappelons que l'alimentation fournit 20 % de la vit D (Vit D2) alors que 80 % est d'origine solaire, produisant le Calcidiol ou Calciférol, 25 OH Vit D3. Les principales sources alimentaires de vitamine D sont dans l'huile de foie de morue (1 cuillère à soupe = 1400 UI) ou le saumon frais sauvage (100 g = 1000 UI). Cette hormone régule le métabolisme phospho-calcique. Elle intervient sur le maintien de la calcémie et stimule la fonction immune. En déficit, elle aggrave l'hypertension et les troubles cardiaques, augmente la prévalence du rhume et de la grippe. Le déficit en vitamine D favorise l'apparition de l'ostéoporose (6) par augmentation du stress oxydatif. Il aggrave également l'asthme, le diabète, l'hypercholestérolémie, la dépression et le cancer.
En odontologie, la concentration en vitamine D est inversement proportionnelle à l'inflammation gingivale et à la gravité des parodontites (7). La vit D agit directement sur les ostéoblastes et inhibe la réponse inflammatoire (8).
La normalité de son taux sérique est établie entre 30 et 100 ng/ml. Le déficit est compris entre 10 et 30 ng/ml. La carence, en dessous de 10 ng/ml. En 2012, l'Institut de veille sanitaire avait établi que 80 % des Français étaient déficitaires en vitamine D avec un taux moyen de 23 ng/ml. En conséquence, l'Académie de Médecine avait conseillé de doubler les doses habituellement prescrites (9). Une étude avait préalablement montré que 78 % des patients déficitaires étaient de sexe féminin.
Dans une revue systématique de 2015, il apparaît clairement que les complications chirurgicales

AIR COMPRIMÉ | ASPIRATION | IMAGERIE | ODONTOLOGIE CONSERVATRICE | HYGIÈNE

Pour vous maintenir en bonne santé.
Un volume d'aspiration de 300 l/min est obligatoire !

Les systèmes d'aspiration V/VS – la meilleure performance pour votre travail quotidien
Pendant le traitement, un nuage d'aérosol se répand dans la salle de soins par le spray de refroidissement des instruments. Une aspiration dotée d'une puissance d'aspiration d'environ 300 l/min réduit efficacement le risque de contamination résultant du nuage d'aérosol. Ainsi, le bon moteur d'aspiration associé à une grande canule, contribue de manière importante à protéger le dentiste, l'équipe du cabinet et le patient contre les infections.
Pour en savoir plus, rendez-vous sur www.duerrdental.com ou nous contacter au 01.55.69.11.61.

Dispositif Médical de classe IIA CE0297
Nous vous invitons à lire attentivement les instructions figurant sur les notices.
Produits non remboursés par les organismes de santé.

DÜRR DENTAL
LE MEILLEUR, TOUT UN SYSTÈME

étaient liées à des déficits dans 84 % des études. Si de nombreuses études n'avaient pas comme objectif d'étudier la prévalence de ce déficit, il apparaissait déjà clairement que l'on pouvait parler d'une pandémie mondiale de carence en vitamine D (10).
En 2016, Choukroun et collaborateurs ont étudié le taux de vitamine D sur 238 patients en cabinet dentaire. 78 % sont en déficit et 4,6 % sont carencés. Parmi les soignants, 21 % sont déficitaires et 45,8 % sont gravement carencés. Ils concluent de la façon suivante : « *Toute opération chirurgicale entraîne un stress oxydatif, aboutissant à une surconsommation de vitamine D. Ceci pourrait expliquer pourquoi certains patients, dosés immédiatement après une chirurgie, voient leur taux diminuer en postopératoire !* » (11).
Face à cette pandémie de carence en vitamine D, une supplémentation s'impose donc. Cette supplémentation par excès semble donc indiquée en pré-opératoire. L'étude de Deplanque en 2017 montre que 28 % des patients sont carencés alors que 75 % sont en déficit. Il semble donc raisonnable de prévoir une supplémentation avant d'opérer. (12)
Si le taux de vit D est insuffisant chez nos contemporains, il est encore plus faible chez certains d'entre eux. Chez les fumeurs, la sécrétion de vit D est inhibée par la nicotine (13). Chez les diabétiques, le déficit en vit D inhibe la sécrétion d'insuline. De plus, la vit D réduit la glycémie. (14-15). Chez les patients obèses, la vit D est capturée dans les adipocytes. Chez les personnes à la peau noire, un temps d'exposition au soleil 5 à 10 fois supérieur est nécessaire pour fixer la vitamine D.

Une supplémentation actualisée

Le niveau de supplémentation habituellement admis est de l'ordre de 600 UI/jour (*European Food Safety Authority* (16), *American Institute of Medicine* (17)). Certaines recommandations atteignent 1000 à 4000 UI/jour. L'Agence Européenne de sécurité alimentaire indique que le cap de 10 000 UI/jour peut être atteint sans danger pour les patients sans comorbidités (16). De très nombreuses études de supplémentation, à des niveaux parfois très élevés, n'ont pas montré d'effet négatif particulier. (18)
Cependant, ces valeurs ont été données pour maintenir un métabolisme osseux optimal. Dans le cadre d'un statut pré-opératoire efficace, ces valeurs doivent être ajustées à des niveaux supérieurs. Une étude clinique a montré qu'une supplémentation à 2000 UI/jour ne permettait pas de maintenir un niveau de Vit D correct à long terme. (19)
Pour *Ghanaati et Choukroun*, un patient dosé en dessous de 40 ng/ml nécessite une dose quotidienne de 10 000 UI pour retrouver rapidement un niveau de 40-80 ng/ml. Le maintien de cet acquis imposera un apport quotidien de 5000 UI/jour. La Vit D3 sera contrôlée tous les 3 mois pour ajuster éventuellement la supplémentation 13.
Il a été cliniquement démontré que des doses quotidiennes de 20 000 UI/jour pendant 1 an n'entraînaient pas d'effets délétères sur la santé générale (20).
Pludowski & al. indiquent que les doses doivent être modulées entre 400 et 2000 UI/j selon plusieurs facteurs tel que l'âge, le surpoids, la couleur de peau, les habitudes culturelles et alimentaires, le statut médical (21).
Il faut indiquer que ces recommandations sont parfois contestées dans la littérature mais l'analyse montre que les échelles de mesure peuvent différer. Des confusions existent entre microgramme et UI. Certains fabricants proposent des échantillons dosés en mg/dl ou en µg/l et non en ng/ml. Il faut donc être attentif à ces données lors des analyses d'études. De plus, on peut confondre des recommandations standard avec des supplémentations pré-opératoires qui sont deux objectifs très différents. 1 UI = 25 ng = 0,025 µg. 1 Ng/ml x 2,496 = 1 nmol/l.
Un taux de 30 ng/ml = 30 µg/l = 75 nmol/l.
À titre indicatif, une ampoule d'Uvédose© (Colécalciférol) représente 100 000 UI. Une goutte de Dédrogyl© (Calcidiol) représente 200 UI par goutte, soit 5 µg et une goutte de Zymad© (Colécalciférol), 300 UI. Ainsi, une supplémentation pré-opératoire devrait aboutir à un dosage de 60 ng/ml, volontairement supérieur à la norme biologique de 30 ng/ml. Chez des patients de plus de 65 ans, une supplémentation de 2000 UI/jour est à instaurer à vie. Chez un diabétique ou chez un fumeur, une supplémentation de 5000 UI/jour est recommandée à long terme (22).

Vit D et Covid-19

Dans une récente étude de 2020, une fois de plus, la prévalence du déficit en vit D a été démontrée, même dans les pays du sud de l'Europe, bien ensoleillés, qui ont été marqués par une forte mortalité lié au Sras Cov-2. À l'inverse, dans les pays nordiques, des dosages supérieurs à 65 nmol/L ont été mesurés. Les facteurs de risque du déficit en vit D et de la Covid-19 sont les mêmes. Il a été démontré que la gravité du déficit en vit D est directement proportionnelle à la mortalité de la Covid-19 (23).
Une corrélation significative entre de faibles taux sériques de vitamine D et la mortalité par Covid-19 a été montrée (24). L'Académie nationale de Médecine, dans son bulletin du 22 mai 2020, recommande de doser rapidement le taux de vitamine D3 chez les personnes âgées de plus de 60 ans atteintes de Covid-19, et d'administrer, en cas de carence, une dose de charge de 50 000 à 100 000 UI qui pourrait contribuer à limiter les complications respiratoires. Elle recommande une supplémentation de 800 à 1000 UI/jour chez les personnes âgées de moins de 60 ans dès la confirmation du diagnostic de Covid-19.
L'influence de la Vit D3, du fait de son influence sur la fonction immune, a été démontrée dans la prévention de la grippe. De la même manière, elle a été proposée en prévention du Covid-19. Une supplémentation de 10 000 UI/jour pendant quelques semaines, suivie d'une période à 5000 UI/jour a permis d'établir un taux de Vit D3 à 40-60 ng/ml. Des doses supérieures sont nécessaires chez les patients infectés (25).

> Les facteurs de risque du déficit en vit D et de la Covid-19 sont les mêmes. Il a été démontré que la gravité du déficit en vit D est directement proportionnelle à la mortalité de la Covid-19

Vit D et Magnésium

Magnésium et Vitamine D sont intimement liés lors du métabolisme de celle-ci. Rappelons que le dosage sanguin du magnésium est impossible puisque ce dernier est stocké dans les tissus osseux (60 %) et musculaires (35 %). Son apport est strictement d'origine alimentaire. Les causes de carence sont en lien avec l'appauvrissement des sols, la cuisson des aliments, un régime hyperprotéiné, l'excès de café, de thé ou d'alcool. Les facteurs aggravants principaux de cette carence sont l'hyperparathyroïdie, le diabète, le stress ou la prise de diurétiques. Le signe clinique typique d'une carence en Mg réside dans l'apparition de crampes dans les membres inférieurs (26).
Tout commence au niveau de la peau, quand les rayons du soleil entrent en contact avec le 7-déhydrocholestérol, donnant naissance au cholécalciférol.

covid news

Empruntant la circulation sanguine, le cholécalciférol atteint le foie où il est transformé en calcifédiol. Celui-ci est ensuite acheminé vers les reins, où il est transformé en calcitriol, la forme active de la vitamine. Ces deux transformations se font grâce à deux enzymes qui ont besoin de magnésium pour fonctionner. La supplémentation en vitamine D pourrait être inefficace en raison d'un manque de magnésium (27).
Cela pourrait même aggraver la situation selon des chercheurs de Jacksonville (Floride, États-Unis) : en se supplémentant avec de fortes doses en ampoules (UVEDOSE, ZYMAD), on provoque une baisse rapide des niveaux de magnésium et une accélération de l'élimination du minéral (27).
Si les deux enzymes nécessaires à l'activation de la vitamine D sont dépendantes du magnésium, celle responsable de son inactivation, la 24-hydroxylase, l'est aussi. Contrairement aux deux premières, la 24-hydroxylase est présente dans l'ensemble de l'organisme et permet donc d'éviter un excès en vitamine au niveau des tissus cibles (os, rein, peau, intestin, cerveau…) en désactivant le calcifédiol ou le calcitriol en deux composés inactifs. Ainsi, le magnésium est également crucial pour éviter la toxicité de la vitamine D3, en contribuant à l'élimination du surplus en cas d'excès. (28)

En décembre 2018, des chercheurs de l'université de Harvard sont allés plus loin dans l'analyse avec un essai clinique mené auprès de 250 personnes. Ils ont ainsi pu mettre en évidence que lorsque le taux de vitamine D dans le sang est bas (inférieur ou égal à 30 ng/ml), la supplémentation en magnésium augmente le taux sanguin de vitamine D active en stimulant les enzymes. En revanche, quand le taux de vitamine D dans le sang est supérieur à 30 ng/mL, la supplémentation en magnésium tempère l'activation de la vitamine D : tout se passe comme si notre organisme voulait garantir autant que possible des niveaux sanguins minimums de vitamine D dans le sang, autour de 30 ng/ml, dose limite à partir de laquelle les problèmes de santé liés au déficit commencent à apparaître (fatigue, baisse des niveaux de calcium, etc.) (29).
Le magnésium joue donc un rôle régulateur des niveaux de vitamine D dans le sang, aussi bien pour limiter les effets d'une carence en vitamine D quand celle-ci vient à manquer que pour limiter les effets d'un excès.
Le magnésium est indispensable à l'activation de la vitamine D, et la vitamine D facilite l'absorption du magnésium au niveau intestinal. Il semble que la limite entre les deux phénomènes soit environ à 30 ng/mL de vitamine D dans le sang. Ainsi, chez une personne déficiente en vitamine D (moins de 30 ng/mL), la prise de magnésium peut être utile au début de la complémentation en vitamine D, puis lorsque celle-ci atteint un niveau satisfaisant (par exemple après deux ou trois mois de supplémentation à 4000 UI), elle favorise l'assimilation du minéral présent dans les aliments (29).

> Dans une étude rétrospective de 2018 portant sur 885 patients, il a été clairement montré que le taux d'échec implantaire passe de 2,2 % à 9 % selon un dosage de Vit D décroissant

En conclusion, une cure de magnésium doit accompagner la supplémentation initiale en vitamine D pendant les premières semaines de celle-ci.
Il existe de très nombreux sels de magnésium en complément alimentaire. Certains d'entre eux sont mal absorbés et provoquent des troubles digestifs (oxyde de magnésium, chlorure de Mg, sulfate de Mg), d'autres augmentent les risques de complications rénales ou cardiovasculaires (glycérophosphate de Mg). D'autres, enfin, sont des neuro-excitateurs tel l'aspartate de Mg.
Glycinate, Malate ou Thréonate de Mg sont recommandés (Nu Mag, Neuro Mag) à 300-1000 mg/jour en cure de 3 mois.

Prévention de la péri-implantite

Dans une étude rétrospective de 2018 portant sur 885 patients, il a été clairement montré que le taux d'échec implantaire passe de 2,2 % à 9 % selon un dosage de Vit D décroissant de 30 ng/ml à 10 ng/ml (30). Selon *Choukroun et al.* une hypercholestérolémie associée à une carence en vit D est fréquemment retrouvée chez les patients en échec de chirurgie implantaire. Les auteurs recommandent un dosage pré-opératoire et une correction des mesures par un traitement approprié avant d'opérer ces patients (11).
Le LDL ou « mauvais cholestérol » est un des marqueurs du stress oxydatif, comme l'est la vit D (31). Il est maintenant clair qu'un bilan biologique global s'impose en pré-opératoire pour prévoir la survenue d'une péri-implantite. Anticiper la survenue d'un stress oxydatif en ayant à l'esprit qu'une alimentation équilibrée s'impose à tout âge est une évidence. En complément, certains facteurs devront être pris en compte chez des groupes à risque : diabétiques, fumeurs, obèses, hypertendus, sédentaires, patients de plus de 65 ans et patients à la peau noire, notamment le dosage de la Vit D et celui du cholestérol. Un LDL inférieur à 1,4 g/l s'impose, en particulier chez ces groupes et dans des circonstances particulières de reconstruction osseuse ou de reprise d'échec. Dans ces situations, le cholestérol total devra être inférieur à 1,8 g/l.

Conclusion

Les valeurs de supplémentation de la vitamine D ont évolué, ces dix dernières années, bien au-delà des habituelles prescriptions médicales de routine. Les travaux initiés par l'apparition de la péri-implantite et complétés aujourd'hui par ceux sur la Covid-19 ont permis d'éclaircir le sujet. Fréquemment prescrite aux patientes post-ménopausées, la Vit D aux dosages proposés ne peut compenser le déficit chronique relevé dans toutes les dernières études de 2020, réalisées lors de la pandémie Covid-19. De plus, dans la perspective d'une intervention chirurgicale ou, face à un risque infectieux majeur (épidémie virale), une prescription majorée devient impérative pour minorer l'installation d'un processus de stress oxydatif face auquel la vitamine D joue un rôle central. En dose de charge, aucun risque de surdosage n'est à craindre jusqu'à 20 000 UI/jour. À partir de 50 ans, un minimum de 2000 UI/jour en Vit D3, per os, est nécessaire pour maintenir un taux sérique de 50 mg/ml, minimum vital indispensable pour les autorités compétentes. Pour un patient carencé sans comorbidités, une dose de charge de 100 000 UI per os, tous les 15 jours s'impose pendant 2 mois avant d'établir la dose quotidienne de 2000 UI (32). Chez des patients à risque (diabétiques, fumeurs, LDL ++), une supplémentation de 5000 UI/j est recommandée à vie pour limiter les effets du stress oxydatif, déjà très important chez ces sujets (20). Un accompagnement en magnésium sera mis en œuvre exclusivement pendant les 3 à 4 premières semaines de mise en charge. Une réévaluation par dosage sanguin sera de règle après 3 mois de supplémentation. Enfin, dans la même perspective, le dosage du cholestérol total devra être maintenu en deçà de 1,8 g/l.

Bibliographie

1. *OMS- Rapport sur la santé du monde, 2003.*
2. *Fiévet P. 32es Rencontres des Médecines Alternatives et Complémentaires à l'Hôpital Tenon, Paris, le 11 octobre 2014.*

Toute la bibliographie est à retrouver sur **www.aonews-lemag.fr**

Covid-19 la maladie du bon sens ?

Tribune libre de Carole Leconte (Kloo)

Nous sommes immergés dans un contexte hors normes qui nous met face à nos limites, face à nos peurs, face à nos manques, face à nos non-sens, face aux dérapages… La liste est infinie, autant que le besoin de voir plus loin que le virus. Depuis 30 ans, petit à petit, insidieusement, l'anormalité est devenue la normalité.

Nous détruisons notre planète à une vitesse croissante : faune, flore et ressources. Plus de 2,7 planètes par an, 2020 promet d'être l'année la plus chaude jamais enregistrée… les doux-dingues écologistes utopistes qui alertaient dans le vide sidéral d'un peuple ahuri sur les dérives et leurs conséquences avaient-ils raison ? Les zoonoses n'en sont qu'une partie. Une bombe est en train d'exploser, lentement mais sûrement, et nous… nous discutons d'une fuite d'eau.
Notre merveilleux progrès général nous éloigne de notre animalité… en ce qu'elle a de beau… et de notre humanité, en ce qu'elle a de plus essentiel. Faut-il l'accepter ? La mondialisation a perdu de sa superbe mais quelles conséquences ? Que va-t-il réellement changer demain ?
Les promesses écologiques n'ont guère plus de lendemain que les promesses politiques qui accompagnaient les applauses de 20h. Triste. Depuis février, nous sommes les témoins du pathétique, des guerres d'ego, et des mensonges d'état, des décalages incessants entre des besoins et des moyens, des annonces et des connaissances.

Nous pensons trop à voix haute et exprimons sur ce que nous ne connaissons pas, et fuyons nos responsabilités globales pour cette crise d'après la crise, pour la zoonose d'après, pour les vagues des impacts du réchauffement climatique et les effets domino sous-jacents. Trop facile de critiquer ? Évidemment ! Mais cela doit-il nous conduire à nous taire, à verrouiller toute réflexion pertinente qui se devrait être le regard nécessaire à faire mieux (moins pire) demain ? Doit-on accepter que l'épicentre d'une pandémie d'une mortalité si difficile à analyser (mais somme toute inférieure à 1 %) puisse à ce point autoriser ces guerres politiques et sociales, ces absences de recul, et le profil actuel que prennent les décisions globales.
J'ai peur. Non pas devant nos difficultés à comprendre les différences de signes cliniques de cette maladie, non pas devant le délai qui nous sépare du vaccin hypothétique, ni devant les ruptures de stocks… j'ai peur de voir comment pendant une première phase où nous ne savions presque rien, nous n'étions pas protégés, de voir comment par la suite les politiques ont eu du mal à admettre et corriger les erreurs. Mais encore une fois notre rôle dépasse tout cela de loin. Nous devons réveiller nos consciences et imposer les changements. Nous sommes des inducteurs potentiels qu'il suffirait de réveiller entre 2 séries Netflix. La problématique globale est largement plus inquiétante que cet épisode (bien délicat et inquiétant tout de même), alors si la temporalité n'est pas comparable, la latence / inertie des problématiques majeures impose une révolution collective rapide.

Le confinement sera pour certain un vide, un déclencheur de stress post-traumatique, ou un premier éveil. Nourrissons nos quotidiens de sens, de vie, de rires et de projets car il tient à nous de transformer cette période. Acceptons que la mortalité d'un SRAS ou d'un MERS (qui aurait été de 10 à 30 fois supérieurs) aurait impacté nos vies d'une violence bien supérieure. Alors prenons la Covid-19 comme une sombre répétition, comme un mauvais diable sournois qui, en nous perturbant dans nos certitudes, nous rappelle qu'un virus nouveau peut diffuser très facilement à travers la planète, impacter les personnes avec une variabilité extrême, déjouer nos tests, dépasser nos capacités de prise en charge imposant un arrêt de nos modes de vie.

La prochaine fois, il sera peut-être coronavirus ou grippal, ou autre… il aura un R0 peut-être supérieur, une mortalité démultipliée…
Si l'on évoque son origine, elle est humaine, directement ou indirectement, par laboratoire (volontaire ou pas) ou par zoonose… on en est le générateur et la victime. Une autorégulation qui prête à réfléchir.
Ente déni et fantasme, il est bien difficile de se comporter sainement sous le poids incessant des informations instantanées martelées sans perspective ni relativité.
Plus que jamais, la connaissance, le partage, l'humour… sont le lien magique de l'instant pour ceux dont le vécu est favorable ou terrible, ne l'oublions pas, mais le changement global nécessaire n'est pas à ce niveau ! Élevons-nous, devenons ces doux dingues symbiotiques qui donnent un sens à la vie, cet épisode si complexe et incompris, qui pour durer doit préserver le si précieux essentiel.

Bons changements à tous

Dispositifs médicaux de Classe I - CE - Produits professionnels dentaires non remboursés par les organismes d'assurance maladie.
Avant utilisation, lire attentivement les instructions figurant dans la notice ou sur l'étiquetage. Toutes les informations indispensables pour un bon usage de ces dispositifs figurent sur le site www.acteongroup.com.
Fabricant : PRODONT HOLLIGER Groupe ACTEON® - France
Création : 07/2020

ACTEON

PRODONT HOLLIGER | A company of ACTEON Group
3, La Marnasse | 63880 OLLIERGUES | FRANCE
Tel. +33 (0) 473 955 642
E.mail: prodont-holliger@acteongroup.com | www.acteongroup.com

Rencontre avec… Michel Sixou

Praticien hospitalier Université Paul Sabatier (Toulouse)

Propos recueillis par André Sebbag

AO News. Vous êtes un mordu de microbiologie et bactériologie depuis les années 90. Comment avez-vous attrapé ce « virus », aviez-vous un mentor ?

Michel Sixou. La microbiologie est une vieille complice qui a accompagné toute ma formation et ma carrière d'enseignant-chercheur.
En parallèle de mon cursus de chirurgie-dentaire, j'ai validé une maîtrise de microbiologie à la Faculté de Médecine de Toulouse-Purpan qui était la formation suivie par les médecins biologistes. Avec un CES de virologie et un CES de bactériologie en poche, j'ai enchaîné sur un DEA de pharmacologie et toxicologie moléculaire en génétique bactérienne et virale au CNRS chez Martine Defais puis sur un Doctorat d'Université (UT3 Paul Sabatier) en épidémiologie des maladies infectieuses. Je suis ensuite parti à Philadelphie, à l'Université de Pennsylvanie (Penn) pour travailler avec Joseph DiRienzo, Jorgen. Slots, Ben Hammond dans leurs laboratoires et publier avec eux sur les principales bactéries anaérobies de la flore parodontale. J'ai pu côtoyer Max Listgarden, Sigmund S. Socransky, Bob Rosan qui étaient tous les leaders mondiaux de la microbiologie parodontale. J'ai appris toutes les techniques de biologie moléculaire et sérologique appliquée aux bactéries anaérobies du microbiote oral.
De retour de Philadelphie à la fin de l'année 1991, j'ai travaillé à l'INSERM comme chercheur en immunogénétique moléculaire sur un poste d'accueil INSERM. J'ai appris dans l'équipe de Mogens Thomsen, un des spécialistes mondiaux du système HLA, à modifier génétiquement des cellules de défense humaine dans le cadre de rejet de greffe de moelle.
J'ai créé mon propre laboratoire de recherche de microbiologie parodontale et mon équipe à la faculté de chirurgie dentaire en m'inspirant de Jorgen Slots et Benjamin Hammond et en parallèle, obtenais mon poste de maître de conférences en épidémiologie en 1993. J'ai cherché, publié, communiqué et enseigné pendant 20 ans dans ces domaines associés à la recherche clinique et au développement de médicaments dans le domaine des antibiotiques, antiseptiques, tests biologiques et de la médecine bucco-dentaire.
Donc toute ma carrière de chercheur et d'hospitalo-universitaire a été à l'interface de ces trois disciplines : la microbiologie, l'immunologie et l'épidémiologie. J'ai abordé ces trois disciplines par trois outils : la culture de micro-organismes, la biologie moléculaire et la recherche clinique.
Voici en quelques lignes esquissées 30 ans de carrière, de rencontres, de projets, de beaucoup d'espoirs et parfois de désillusions consacrées à l'épidémiologie et la microbiologie. Ce qui me reste de ces années est la passion qui animait notre travail, le plaisir intellectuel à comprendre des mécanismes complexes, les liens forts entre membres de l'équipe, la découverte et le cheminement des étudiants dans cette voie ingrate de la recherche et les voir aujourd'hui inventer leur propre parcours. Il s'agit bien d'un parcours de passion dans un domaine où tout était à faire avec des rencontres qui éclairent le chemin. Et la crise de la Covid-19 est arrivée…

AON. Pendant la crise de la Covid 19, vous avez été un passionnant intervenant sur les réseaux sociaux. Que dire de l'emballement des controverses pendant cette pandémie ?

MS. Nous attendions tous une crise, une crise économique, une crise sociale, mais certainement pas une crise sanitaire. Cependant, il y a maintenant plus de 20 ans que des grands scientifiques internationaux nous mettent en garde vis-à-vis de notre mode de vie et de l'évolution de nos sociétés qui construisent de façon inéluctable les conditions favorables à l'émergence de virus agressifs pour l'homme (ou d'autres agents pathogènes). Nous avons eu plusieurs alertes très sérieuses toutes liées au comportement de l'homme : EBOLA, la crise de la vache folle, la grippe H1N1, le SRAS, le MERS. Mais nous n'avons pas compris !

AON. La crise actuelle est-elle en mesure de provoquer un changement ?

MS. Les différents responsables politiques de ces 40 dernières années sont responsables de ces différentes crises par leurs choix et décisions. Ceux qui ont provoqué ces crises sont-ils en mesure de trouver les solutions pour les résoudre ?
Les controverses pendant cette pandémie ont eu trois moteurs : la peur de la population, les enjeux économiques et les ego.

- **La peur :** Les épidémies suscitent depuis notre origine, une peur irrationnelle qui s'exprime depuis quelques décennies par des rumeurs sur la maladie (grippette, hôpitaux dangereux,…), sur les traitements (nicotine, hydroxychloroquine, eau de javel, UV,…) et par les théories complotistes (P4 de Wuhan,…).

La crise Covid-19 a été particulièrement riche en rumeurs de toutes sortes en raison des mesures politiques d'exceptions et du discours des médias particulièrement anxiogène.

- **Les enjeux économiques :** L'importance de cette crise planétaire et le mode de transmission d'un virus aérocontaminant ont amplifié les enjeux financiers historiques liés à la course aux traitements et aux vaccins. Cette crise a créé le plus grand marché financier qui n'ait jamais existé dans l'histoire de l'humanité : 7,8 milliards d'individus. Les enjeux financiers ne sont même pas imaginables pour la plupart d'entre nous. Le moindre espoir sur une molécule pendant quelques semaines représente des milliards d'€ de bénéfices. Alors conflits d'intérêts, lobbying, essai clinique orienté, communication de pseudo-résultats préliminaires, corruption sont inévitables dans un monde de compétition féroce. Les vaccins, le Remdevisir, le Tocilizumab et d'autres sont au cœur de cette problématique.
- **Les ego :** Le dernier élément moteur dans les polémiques est peut-être le plus puissant. Il s'agit de l'ego des chercheurs. Le mode de sélection des universitaires et des chercheurs concentre les plus gros ego qui se livrent à des batailles scientifiques redoutables par congrès ou publications interposées. Ces luttes conduisent souvent à des niveaux de haine, de détestations difficiles à imaginer. Si l'on ajoute une crise sanitaire sans précédent, un emballement médiatique et des conflits d'intérêts, tous les ingrédients sont là pour permettre l'embrasement auquel nous avons assisté ces derniers mois. La suite s'annonce encore plus violente…

Cette crise sanitaire a eu quelques effets positifs dans nos relations les uns aux autres, l'engagement de certains et le partage de connaissances. La publication scientifique, qui est également un marché financier, a été pour la première fois de son histoire laissée en accès libre et gratuit à l'ensemble de la communauté de la planète permettant de partager les connaissances. Depuis le début de cette crise, je lis, analyse, sélectionne, synthétise et mets à jour cette masse d'informations (25 000 publications en 6 mois) pour aider les professionnels de santé des cabinets dentaires à mettre en œuvre les meilleures solutions pour une reprise d'activité et surtout maintenir une activité sécurisée pour les patients, l'équipe de soins et les proches.

AON. À ce jour, pouvez-vous nous faire un point sur les connaissances actuelles ?

MS. C'est la première fois dans ma carrière où la vitesse d'évolution des connaissances sur une maladie est perceptible d'une semaine à l'autre. La phrase « les vérités d'aujourd'hui deviendront les erreurs de demain, les vérités n'étant que provisoires » prend tout son sens. La Covid-19 est une maladie infectieuse provoquée par le coronavirus SARS-CoV-2 dont les premiers cas ont été découverts en décembre 1999 à Wuhan en Chine. Les premiers patients français officiellement identifiés remontent à fin janvier 2020.

Le virus se transmet par les fluides corporels, contact direct (mains, surface), les gouttelettes (toux, parole) et par l'air (respiration).

Les études épidémiologiques mettent en évidence un taux d'exposition de la population entre 2 % et 4,5 %. Moins de 2 millions de Français auraient donc été contaminés. 20 % d'entre eux seraient asymptomatiques (400 000). 80 % des 1,6 million des Français symptomatiques auraient des formes bénignes prises en charge à domicile par le médecin généraliste. 320 000 sont des formes prises en charge à l'hôpital. Au 15 juillet 2020, on comptabilise 30 000 morts.

Le virus est résistant au froid, aux variations de pH, aux variations d'humidité. Il est sensible aux UV à la température, aux détergents, tensioactifs, alcools, solvants, oxydants.

Il n'y a aujourd'hui aucun traitement étiologique efficace et aucun vaccin. La prise en charge est symptomatique (traitement de soutien). Pour les formes les plus graves prises en charge en réanimation, les meilleures connaissances sur la physiopathologie de la maladie ont permis de réduire la mortalité dans ces services de 70 % (au début de l'épidémie) à environ 15 % (à la fin de l'épidémie). En particulier l'utilisation des respirateurs, d'anticoagulant, de corticoïdes a permis ce résultat.

AON. Que penser des polémiques sur l'hydroxychloroquine ?

MS. Je ne me permettrais pas d'apporter une réponse catégorique mais il semble évident que si cette molécule a une efficacité réelle, elle est faible et difficile à mettre en évidence. Les différentes études déjà publiées auraient répondu à la question si le bénéfice était majeur.

AON. Que penser des résultats obtenus à l'IHU de Marseille ?

MS. Le protocole mis en place à l'IHU de Marseille a probablement contribué aux excellents résultats obtenus sur la population (campagne de tests massive, isolement des patients positifs et des cas contacts, prise en charge médicale précoce des porteurs du virus par antiviral-antibiotique, utilisation des mesures de distanciation sociale et masque). Cette prise en charge correspond aux procédures utilisées dans les 10 pays ayant le mieux gérés la crise sanitaire et ayant le moins de morts dans le monde.

AON. Que penser du remdesivir, du tocilizumab, de l'association lopinavir + ritonavir ?

MS. Aucun de ces produits n'a démontré d'efficacité. Ils sont par contre pour le remdesivir et le tocilizumab associés à des enjeux économiques énormes qui rendent leur évaluation plus délicate. Le remdesivir est commercialisé à 2 800 € le traitement par patient sans aucune preuve d'efficacité. L'association lopinavir et ritonavir a été évaluée non efficace et est progressivement retirée de tous les essais cliniques en cours… Concernant la mise au point d'un vaccin, la communauté scientifique n'a jamais su développer un vaccin contre un virus à ARN (SIDA, SRAS ; MERS). Les coronavirus posent d'énormes problèmes à la réponse immunitaire de notre corps et surtout à sa stabilité dans le temps. Cependant, les moyens mis en œuvre sont à l'échelle des enjeux. Seul l'avenir nous apportera quelques réponses mais cet avenir peut difficilement s'imaginer avant fin 2021 dans les hypothèses les plus optimistes.

AON. Récemment, un test salivaire français a été proposé. Qu'en pensez-vous ?

MS. Le Ministère de la santé envisage de mettre en place fin juillet 2020, des tests sa-

livaires pour les voyageurs venant de pays à risque. Ces tests sont en cours de certification. Le candidat le plus sérieux est français. Ce test virologique utilise le même principe que les tests PCR de recherche du virus SARS-CoV-2. Il a pour principal intérêt sa rapidité (environ 30 minutes), son prélèvement non invasif, sa simplicité de mise en œuvre (échantillon de salive mélangé à des réactifs à 65 °C pendant 30 mn). Il est appelé EasyCoV et a été développé par une collaboration étroite entre le CNRS, le CHU de Montpellier et la société de biotechnologie SkillCell. Ce test a été comparé à la méthode de référence RT-PCR sur une population de 133 sujets. Il a démontré une spécificité de 95,7 % et une sensibilité de 72,7 %. Le principe de ce test repose sur la détection de l'ARN par fluorescence (RT-LAMP détection). Le test semble donc parfaitement adapté pour évaluer le statut d'une population importante.
Aujourd'hui, 200 000 Kits sont produits chaque semaine et commercialisés en France. Les domaines d'application sont multiples (résidents des Ehpad, voyageurs internationaux, sportifs,...).
Le test salivaire EasyCoV est un outil intéressant pour le chirurgien-dentiste autant pour la protection de l'équipe de soins que pour la gestion des patients.

AON. Enfin, vous vous êtes entouré de collaborateurs pour la parution d'un nouvel ouvrage sur la pandémie. Dites-nous tout !
MS. Pendant cette période hors du temps, tout ce qui était important s'est arrêté. La plupart des repères qui rythmaient nos vies ont disparu. La fragilité extrême de nos sociétés est apparue avec une force et une évidence étrange.
Il est donc devenu vital de comprendre ce qui se passe et non pas d'accepter ce qu'on nous disait avec un grand nombre de prises de paroles, de commentaires incohérents et irrationnels. À quelques rares exceptions, la plupart des personnes dites responsables ont disparu de l'espace public. Mais parfois, des propos et des actions d'inconnus ont été de belles surprises.

Cette période a été pour moi l'occasion de reprendre contact avec des personnes, des praticiens, des universitaires, des scientifiques que j'avais perdus de vue. Les multiples moyens de communication actuelle m'ont permis d'échanger avec eux de la situation, des événements, de la production scientifique et médicale. Cette période a été très intense par la charge de travail qu'a représenté l'analyse de la littérature mondiale sur la Covid-19 mais aussi par les échanges quotidiens avec ce réseau de personnes actives et impliquées dans la crise sanitaire et sociétale.

Très rapidement, il est devenu évident qu'il fallait partager ces réflexions avec le plus grand nombre par des mises au point régulières publiées sur Facebook et d'autres réseaux. Puis, il est devenu évident qu'il fallait aider les praticiens à redémarrer leur activité. J'ai ainsi pu toucher plus de 800 praticiens via des conférences distancielles. Il est également devenu évident qu'il fallait écrire pour aider la réouverture des cabinets. C'est pour cela que nous avons préparé un numéro spécial du JPIO pour diffusion dès le mois d'août 2020. La première personne que j'ai sollicitée est Paul Mattout, éditeur en chef du Journal de Parodontologie et d'Implantologie orale (JPIO). Dans l'urgence de la situation, je lui ai proposé un numéro spécial Covid-19 qui l'a tout de suite enthousiasmé. L'idée était d'aller très vite car le plus important était de prendre les mesures nécessaires pour ne pas avoir à refermer les cabinets en situation de nouvelle phase épidémique à l'automne.

Ce numéro spécial a été possible grâce à une équipe de choc. Vianney Descroix, Jean-Noël Vergnes, Nicolas Giraudeau et Carole Leconte en ont chacun pris en charge une partie. Ils ont apporté leurs compétences d'universitaire, de chercheur ou praticien libéral mais surtout leur curiosité et leur capacité de prise de recul et d'analyse de cette crise.

Nous répondons à des questions fondamentales comme :
- Un coronavirus : c'est quoi ?
- Comment utiliser les tests biologiques Covid-19 ?
- Comment reprendre une activité normale dans mon cabinet dentaire ?
- Faut-il intégrer la gestion de l'air dans les mesures d'hygiène en cabinet ? Comment faire ?
- Que s'est-il passé ces derniers mois pour justifier toutes ces mesures sanitaires ?
- Comment se protéger des infections virales ?
- La téléodontologie est-elle un outil pour nous aider dans la gestion de cette crise

Un autre ouvrage est en préparation chez CdP pour le mois de novembre avec la même équipe. Il s'agira de décoder plus en profondeur cette pandémie, ses conséquences pour notre pratique de médecine bucco-dentaire et les mesures à mettre en place pour ne plus la subir.

Cette crise nous a fait prendre conscience de l'importance de savoir gérer en cabinet au quotidien les micro-organismes de type aérocontaminant. Cette prise de conscience est à mon avis à l'origine d'un nouveau paradigme de l'hygiène en cabinet dentaire. Ce sujet spécifique sera l'objet d'un troisième ouvrage en début d'année 2021. Il constituera un guide pratique décrivant toutes les modifications à apporter dans les mesures d'hygiène et d'asepsie en cabinet dentaire pour gérer ces nouveaux virus.

Selfie AO

Votre dîner idéal réunirait...
Ma famille

Vos 3 films incontournables
Les révoltés du Bounty (1962)
James Bond
Star Wars

Vos 3 livres fétiches
Encyclopédie de modélisme naval
Game of Thrones
Da Vinci Code

Une chanson de votre vie...
Un album : *Miseducation* (Lauren Hill)

Votre insulte favorite
Pauvre type

Votre madeleine de Proust culinaire
Un repas libanais

Un héros... réel ou imaginaire
Jean Moulin

Salé ou sucré ?
Les deux !

Une passion, un hobby ?
Maquettisme naval bois XVIIIe

Sportif sur canapé... ou sur le terrain ?
Plutôt canapé...

Vos vacances de rêve
En famille, loin, surtout très loin

Accro au net... ou pas ?
Raisonnablement, ou pas...

Votre dernier coup de foudre ?
Ma femme en 98

Dans une autre vie vous seriez...
Maquettiste au musée de la Marine

Enfin, une adresse à recommander...
Pavilon Noura (avenue Marceau, Paris)

Votre dîner idéal réunirait...
Ma famille, mes ami(e)s et... la fine équipe !

Vos 3 films incontournables
Un Été en Louisiane
Le Grand Bleu
L'Histoire sans fin

Vos 3 livres fétiches
Cupidon à des ailes (Raphaël Giordano),
La Tresse (Laëtitia Colombani),
Le Chat qui m'aimait (Shan Kwong Kuen)

Une chanson de votre vie...
The Reason (Hoobastank)

Votre insulte favorite
Woulala... joker

Votre madeleine de Proust culinaire
Un bon tartare / frites façon bistrot

Un héros... réel ou imaginaire
Le Batman !

Salé ou sucré ?
Mon cœur balance... les 2, pas de jaloux !

Une passion, un hobby ?
Chanter...

Sportif sur canapé... ou sur le terrain ?
Du sport devant la télé !

Vos vacances de rêve
Les Canaries

Accro au net... ou pas ?
Complètement @addicted !

Votre dernier coup de foudre ?
Le 08/04/2006 – Mon mari

Dans une autre vie vous seriez...
Vétérinaire

Enfin, une adresse à recommander...
Poké Five Akira (3 rue des Acacias, Paris)

Votre dîner idéal réunirait...
Ma femme, mon fils et quelques amis

Vos 3 films incontournables
A star is born
Il faut sauver le soldat Ryan,
Forrest Gump

Vos 3 livres fétiches
Les cavaliers (J. Kessel)
Ne tirez pas sur l'oiseau moqueur (H. Lee)
Le prince des marées (Pat Conroy)

Une chanson de votre vie...
Mandela Say (Simple Minds)

Votre insulte favorite
Ensuqué (abruti en provençal)

Votre madeleine de Proust culinaire
Les pates au pistou

Un héros... réel ou imaginaire
Alexandre le Grand

Salé ou sucré ?
Salé

Une passion, un hobby ?
Le rugby

Sportif sur canapé... ou sur le terrain ?
Sportif... boxe, jogging

Vos vacances de rêve
Road trip dans l'Ouest Américain

Accro au net... ou pas ?
Utilisateur mais pas accro !

Votre dernier coup de foudre ?
Une Patek Philippe

Dans une autre vie vous seriez...
Grand reporter

Enfin, une adresse à recommander...
Six Senses aux Maldives

Votre dîner idéal réunirait...
Ambroise Paré, Ruth Bader Ginsburg, John McEnroe, Vladimir Poutine, Eric-Emmanuel Schmitt, Jean-Sébastien Bach et Roger Waters ☺

Vos 3 films incontournables
Il était une fois en Amérique, Le vieux fusil,
L'insoutenable légèreté de l'être

Vos 3 livres fétiches
Narcisse et Goldmund (Hermann Hesse),
Une vie (Maupassant), *Les jeunes filles* (Montherlant)

Une chanson de votre vie...
I don't want to miss a thing (Aerosmith)

Votre insulte favorite : L'indifférence ☺

Votre madeleine de Proust culinaire
Le Kouign-amann, une ode à la... lipoaspiration !

Un héros... réel ou imaginaire
Mon grand-père maternel, chirurgien, ancien interne des hôpitaux de Paris, le Dr Maurice DAVID

Salé ou sucré ? : Sucré

Une passion, un hobby ? : La musique

Sportif sur canapé... ou sur le terrain ?
À 1000 % sur le court de tennis !

Vos vacances de rêve : La femme de ma vie, mes amis, un court de tennis en terre battue et une chaîne hi-fi d'audiophile déjanté... le tout sur une île déserte de rêve !

Accro au net... ou pas ? : Accroc...

Votre dernier coup de foudre ? : Un concert à la maison de Radio France, la messe en si de JS Bach (Direction Leonardo Garcia Alarcon) le 23 novembre 2019... Un Chef en état de grâce, mon Père, une divine amie, une soirée de grâce absolue...

Dans une autre vie vous seriez...
David Bowie (lol)

Enfin, une adresse à recommander...
Le Mori Venice Bar de mon ami Massimo Mori, Paris 2, exceptionnel, saluez-le de ma part...

Le billet d'humeur étudiant

Bonjour à toutes et à tous !

Voici deux mois que les étudiants ont repris l'hôpital et que les partiels ont eu lieu. Il va maintenant falloir rattraper les deux mois d'inactivité avec cependant quelques petites différences.

Un travail considérable d'adaptation aux nouveaux changements de notre pratique nous attend depuis le déconfinement. Que ce soit un exercice de ville ou à l'hôpital, reconnaissons que nous ressemblons plus à un astronaute qu'à un praticien avec la multitude de couches de protection et la visière dorénavant obligatoire. Voici l'avantage : plus besoin de voyager, nous nous retrouvons instantanément avec la chaleur du désert du Sahara. En conséquence, on se met à nager dans notre transpiration. Désormais c'est la sensation de traverser l'Atlantique qui nous envahit. Et là, difficile de ne pas penser au grand bol d'air frais qui pourrait nous rendre sec à nouveau si nous étions dehors derrière la fenêtre.

Le masque...
Ce mal nécessaire à notre protection terrorise certains d'entre nous. Il est très difficile d'y respirer normalement, surtout pour les étudiants peu habitués à en porter qui effectuent des records du nombre de malaises journaliers. Cela est valable pour le masque chirurgical et d'autant plus pour le masque FFP2. Voici une nouvelle recommandation qui n'arrange pas les choses : il faudrait garder le même masque quatre heures durant. Un choix s'impose alors à nous : protection ou confort ? La question est vite répondue. Néanmoins, il est légitime de se demander si cette pratique restera temporaire ou s'installera définitivement. Pour l'instant, pour nous protéger ainsi que nos proches, c'est indispensable. Enfin, il est très plaisant de reprendre la routine qui remplissait nos jours de pré-confinement. Souvenons-nous que nous avons le plus beau métier du monde. Certes, nous sommes passés par la grève des transports et maintenant, le coronavirus. Rien ne nous empêchera d'exercer.
En attendant, nous vous souhaitons une bonne reprise !

Roman Licha et David Naccache
4e année

Le nouveau concept de Body Contouring 360°

Julien Samama*

Comment construire un plan de traitement sur mesure ? L'indispensable préconsultation

La première étape est de réaliser un diagnostic complet et ultra-précis avec différents paramètres du patient, afin de déterminer les solutions technologiques les plus adaptées : historique médical, mensurations, impédancemétrie, mesures du pli adipeux et questionnaire d'hygiène de vie (nutrition & activité physique).

Le dispositif médical CRISTAL Pro® est équipé d'un échographe, afin de réaliser un diagnostic avancé et très précis, en mesurant l'épaisseur du tissu adipeux avec fiabilité. Par ailleurs, cet échographe permet également de réaliser une mesure sûre de la perte adipeuse post-traitement et donc de donner au patient des résultats objectifs.

Une fois les différents paramètres patients relevés, il faut alors les analyser pour mettre en évidence la bonne indication de traitement : mon patient a-t-il une surcharge adipeuse localisée ? Un manque de tonicité musculaire ? Un relâchement cutané accompagné de cellulite sur la zone fessière ? Faudra-t-il coupler le plan de traitement avec un rééquilibrage nutritionnel et un programme de remise en forme ?

Une fois cette analyse faite, il est alors possible de déterminer le plan de traitement sur mesure en agissant sur les composantes de la silhouette qui présentent une bonne indication de traitement :

- **Étape 1 :** Traiter les surcharges adipeuses localisées. Technologie utilisée au cabinet : cryolipolyse médicale
- **Étape 2 :** Développer et tonifier la masse musculaire. Technologie utilisée au cabinet : stimulation électromagnétique haute intensité
- **Étape 3 :** Raffermir la peau et atténuer la cellulite. Technologie utilisée au cabinet : radiofréquence multipolaire.

Traitement des surcharges adipeuses localisées

La technologie de référence pour traiter les amas graisseux de manière non-invasive avec des résultats visibles est sans aucun doute la cryolipolyse. Nous utilisons au cabinet le dispositif CRISTAL Pro®, cryolipolyse de dernière génération. Cet appareil dispose de nombreux applicateurs corps et visage et permet de traiter 4 zones en simultané, c'est donc un gain de temps pour le cabinet et le patient. Par ailleurs, ce dispositif est doté de la technologie CCDSTM qui permet un refroidissement rapide de l'intégralité de la cavité, avec un froid stable durant tout le traitement. En comparaison avec la technologie Peltier, qui est le système de refroidissement présent sur les premiers dispositifs de cryolipolyse, le refroidissement CCDSTM permet d'obtenir des résultats plus homogènes avec moins d'effets secondaires (ecchymose, œdème, sensibilité,…), pour un temps de traitement réduit : traitement de 8 zones en 1h grâce aux protocoles de 30 minutes à -12 °C. Selon l'importance de l'amas graisseux et la réponse du patient, 1 à 3 séances sont nécessaires, à raison d'une séance tous les 2 à 3 mois. Les adipocytes sont naturellement éliminés en 8 à 12 semaines grâce au drainage lymphatique, les résultats sont définitifs à condition que le patient ait une bonne hygiène de vie, faute de quoi il sera nécessaire de réaliser des séances supplémentaires.

Résultats avant/après une séance de CRISTAL Pro®

Traitement de la tonicité musculaire

Pour redessiner une silhouette, il ne suffit pas de gommer les amas graisseux, il est aussi important d'avoir un corps gainé et musclé pour des courbes harmonieuses. Jusqu'à peu, il n'existait pas de technologie réellement efficace pour développer la masse musculaire, mais ces dernières années nous avons vu l'essor de la stimulation électromagnétique à haute intensité. Nous utilisons le dispositif CRISTAL Fit® qui permet d'induire une contraction des fibres musculaires de façon très intense, pour ainsi provoquer une hypertrophie et une hyperplasie des fibres musculaires. Ce traitement est indolore car au contraire de la simple stimulation électrique, la stimulation électromagnétique n'active pas les nocicepteurs cutanés. Il est ainsi possible de traiter le patient avec plus d'intensité pour plus de résultats, mais avec un traitement confortable sans aucun temps d'arrêt nécessaire. Les patients peuvent ressentir des courbatures en post-traitement, mais à part cela, nous n'avons observé aucun effet secondaire au cabinet. Les séances durent en moyenne 30 minutes et il est nécessaire de réaliser entre 4 à 6 séances 1 à 2 fois par semaine pour de bons résultats. Comme lors d'un entraînement sportif, la masse musculaire doit être entretenue pour perdurer. Des séances d'entretien sont donc à prévoir pour conserver les résultats. Pour les patients sédentaires 1 séance par mois et pour les sportifs 1 séance tous les 3 mois.

Traitement du relâchement cutané et de la cellulite

Après s'être penché sur les adipocytes et les muscles, il est également nécessaire de traiter le relâchement cutané pour parfaire la silhouette. La laxité de la peau survient avec le vieillissement naturel mais également à la suite de variations de poids. La radiofréquence multipolaire permet d'obtenir de bons résultats sur la remise en tension cutanée, grâce à la thermoactivation des fibroblastes qui stimule la néocollagénèse. Il est important de disposer de différentes tailles d'applicateurs afin de traiter autant l'ovale du visage que le corps. Il faut aussi s'assurer que le dispositif permet une montée en température rapide jusqu'à 42 °C au niveau de la peau, avec une intensité stable pendant tout le traitement pour des résultats homogènes. Pour obtenir des résultats satisfaisants, il est nécessaire de réaliser en moyenne 4 à 6 traitements espacés d'1 à 2 semaines. Les résultats finaux seront visibles environ 3 semaines après la dernière séance. Des séances d'entretien sont nécessaires pour maintenir les résultats dans le temps, surtout si le patient est sujet à des variations de poids. Grâce à cette méthodologie, il est possible de proposer un plan de traitement personnalisé aux patients en agissant sur les 3 composantes majeures de la silhouette : la graisse, le muscle et la peau. Il est indispensable de leur préconiser un mode de vie sain et de leur conseiller des programmes adaptés, que ce soit pour la nutrition ou l'activité physique. Si less patients ont au quotidien une alimentation équilibrée et une activité physique régulière, alors les résultats de leur traitement de Body Contouring perdureront dans le temps.

SOURCES

1. Aesthetic Insight – August 28,2018
2. IMCAS Global Market Summit 2020

* Chirurgien esthétique, Paris

Arthrodont
ENOXOLONE 1%
Décongestionnant et antalgique au cours des affections gingivales et blessures par prothèse
chez les enfants de plus de 3 ans et chez les adultes.
GINGIVITES - LÉSIONS PARODONTALES
Numéro 1 des prescriptions*
DENTIFRICE A l'ENOXOLONE ANTI-INFLAMMATOIRE
pour freiner le cercle vicieux des affections gingivales
Antalgique
+
Décongestionnant
À utiliser en brossage quotidien dès 3 ans
Tubes de 80 g et 40 g
Pierre Fabre ORAL CARE
pierrefabre-oralcare.fr
Notre science au service de la santé bucco-dentaire
* Données xponent Mars 2017.
Pour une information complète sur le produit, veuillez consulter la base de données publiques des médicaments : http://base-donnees-publique.medicaments.gouv.fr - 229057 - 17/09/69865070/PM/001 - Février 2019.
Pierre Fabre Consumer Health Care
UNE DIVISION PIERRE FABRE MÉDICAMENT

MELAG® France

Expert en Hygiène

CE QUI NOUS ANIME…

L'ÉVOLUTION

DEEE PRO — FILIÈRE DE RECYCLAGE AGRÉÉE — www.recylum.com — ADHÉRENT

récylum

Équipement fabriqués suivant normes et directives :

2006/42/CE (Directive Européenne)
EN 285 (Grands Stérilisateurs)
EN 13 060 (Petits Stérilisateurs)
EN 11607 - 2 (Thermosoudeuses)
DIN EN ISO 15883 (Appareils de Nettoyage & Désinfection)
93/42/CEE Classe IIa (Directive Européenne Produits Médicaux)

BIENTÔT DISPONIBLE SUR App Store

BIENTÔT DISPONIBLE SUR Google play

CONTACT : 01 30 76 03 00 | info@melagfrance.fr

www.melagfrance.fr

L’essentiel au sein de votre logiciel métier.

Maîtrisez votre agenda

Gérez vos plans de traitement

Pilotez votre activité

Optimisez la relation avec vos patients

Interconnectez votre cabinet

COM-APLogicielEssentiel-2005-01-A

dynamik@julie.fr

01 60 93 73 70

www.julie.fr