▪ MARSEILLE ▪ STRASBOURG ▪
▪ GRENOBLE ▪ TOULOUSE ▪
▪ MONTPELLIER ▪ NICE ▪
▪ NANCY ▪ LYON ▪
▪ PARIS ▪

news

Le magazine dentaire qui nous rassemble

FRANCE
JUIN 2019
#026

LEGACY™ P

Implant à surface hybride

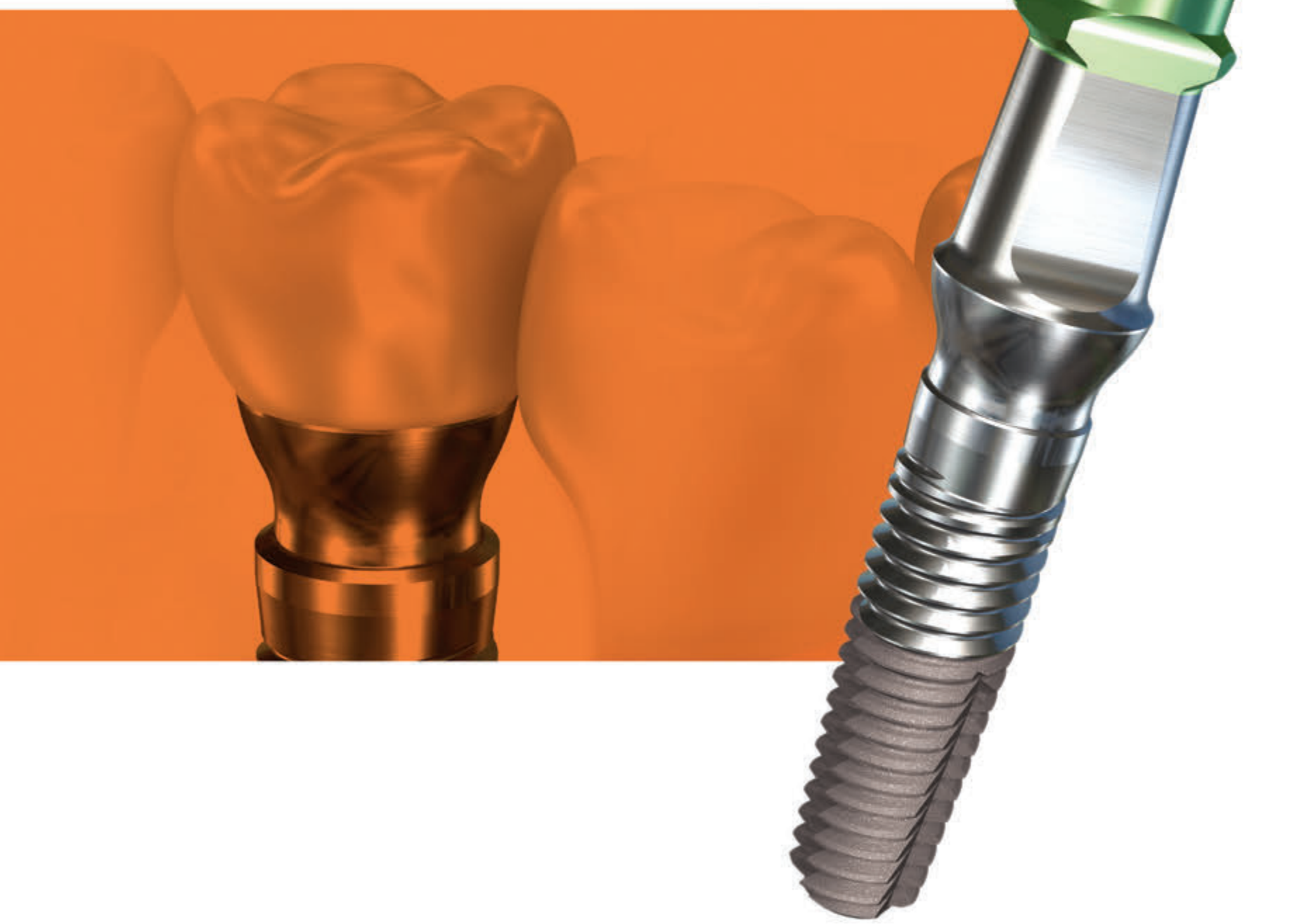

IMPLANT DIRECT™

QUI EXACTEMENT EST À VOTRE ÉCOUTE LORSQUE VOUS DEMANDEZ DE L'AIDE ?

Qui assure les **arrières** lorsque survient un **problème** inattendu ? Il est important d'avoir la réponse à cette question avant même qu'elle ne se pose.

Le **Service Client** et le **Service d'Assistance** d'Implant Direct Europe sont ouverts de 8 h à 17 h30*. Ils répondent à vos questions, vous proposent des **solutions** et vous donnent des conseils. Et cela, même si vous n'utilisez pas de système Implant Direct.

Nous voulons que chaque procédure soit couronnée de **succès** et que chaque patient bénéficie de **résultats exceptionnels**. Alors, qui assure les arrières ? C'est Implant Direct, quel que soit le système d'implant !

*Vendredi : 8 h à 17 h

Appelez notre service client : **00800 4030 4030** (numéro vert)

▪ MARSEILLE ▪ STRASBOURG ▪
▪ GRENOBLE ▪ TOULOUSE ▪
▪ MONTPELLIER ▪ NICE ▪
▪ NANCY ▪ LYON ▪
▪ PARIS ▪

Le magazine dentaire qui nous rassemble

FRANCE
JUIN 2019
#026

Carte blanche à Renaud Petitbois

PROCHAINE SOIRÉE AO PARIS

LE JEUDI 20 JUIN 2019

RETROUVEZ TOUS NOS ÉVÈNEMENTS SUR WWW.AONEWS-LEMAG.FR/AO-PARIS/

ALPHA OMEGA NEWS

Le mag dentaire qui nous rassemble

Directeur de la publication :
Jacques Bessade - dr.j@bessade.fr

Directeur de la rédaction :
André Sebbag - ellemcom2@gmail.com

Rédacteurs en chefs adjoints
Michèle Albou
Sydney Boublil
Joel Itic
Claude Bernard Wierzba

La rédac
Michel Ache, David Bensoussan, Jacques Bessade, Marc Danan, Xavier Bensaid, Bernard Picard, Thierry Roos, Eric Serfaty

Chargés de rubriques
André Amiach, Alain Amzalag, Cyril Licha et Patrick Chelala, Nathalie Cot, Claude Fain, Marie Christine Laurent, Philippe Pirnay

Correspondants locaux
Grenoble : Richard Grigri
Lyon : Marie Hélène Azoulay
Marseille : Jean Luc Guetta
Montpellier : Gilles Zitoun
Nancy : Eric Fiszon
Nice : Franck Hagege
Paris : André Sebbag
Strasbourg : Thierry Roos
Toulouse : Michel Knafo
AO international :
www.alpha-omega.org
www.aonews-lemag.fr

Membres honoraires : René Arav, Maurice Huneman, Daniel Rozencweig

Société éditrice et régie exclusive de la publicité : Ellem'com

Pour contacter le journal :
01 47 39 59 54
Directrice de la publicité et chargée de rédaction
Mylène Popiolek Sebbag
ellemcom1@gmail.com

Mise en page par
1,2,3 ! Simone
www.123simone.com
Impression par
Imprimerie Planchenault
Cet imprimé est certifié PEFC™ 10-31-1240.

Ont contribué à ce numéro

- ALEXANDRE AMIR AALAM
- MICHÈLE ALBOU
- LÉA ATTHAR
- MARIE-CHRISTINE AZOULAY
- BENOÎT BERNAUD
- JACQUES BESSADE
- PATRICK CHELALA
- ODILE CHEMLA GUEDJ
- JOSEPH CHOUKROUN
- ÉLISA CHOUKROUN
- KEVIN GNANGUENON
- JEAN-LUC GUETTA
- JOËL ITIC
- HANNA KRUK
- ROMAN LICHA
- DAVID NACCACHE
- RENAUD PETITBOIS
- GÉRARD SCORTECCI
- JÉRÔME SURMENIAN
- CLAUDE-BERNARD WIERZBA

Vous avez une question, un commentaire ? Envoyez vos remarques à dr.j@bessade.fr ou écrivez nous directement sur le site aonews ! www.aonews-lemag.fr

ÉDITO

Que faut-il préférer évoquer en ce mois de mai qui tire à sa fin : le succès sans cesse renouvelé de l'IDS en mars dernier à Cologne ; la nouvelle Convention qui a vu le jour le 1er avril en France ou bien les élections européennes des 27 États membres le 26 mai ?

L'affluence outre Rhin à cette 38e édition de l'industrie dentaire mondiale a encore battu des records. Ce qui démontre que notre profession connaît une véritable expansion dans le monde de la santé. Les allées des gigantesques halls ont vu passer près de 160 000 visiteurs venus d'environ de 150 pays. Succès oblige, les prix de l'hôtellerie ont explosé. Les exposants sont enthousiastes, et nos confrères présents se réjouissent des avancées technologiques en tout genre proposées.

En France, le mois d'avril a été vécu comme un véritable poison d'avril dans nos cabinets. Il faudra allier patience, persévérance et résignation. Les nouvelles mises à jour de nos applications sont devenues le terrain de jeux d'informaticiens qui n'ont pas simplifié la mise en œuvre de nos télétransmissions. Les technocrates qui ont rédigé cette convention rendent notre exercice bien plus complexe. Un semestre suffira-t-il à mettre en place cette nouvelle plateforme où l'administratif submerge la relation au patient. Seuls les cabinets de groupe sauront aisément s'affranchir rapidement de cette surcharge de travail. Outre les tracasseries du RAC 0 qui verra le jour en janvier 2020, il faut d'ores et déjà pratiquer des économies d'échelle dans la gestion de nos cabinets. La prise d'empreinte numérique va devoir faire son entrée encore plus dans nos cabinets, puisqu'il faut faire baisser les prix. La CFAO et les imprimantes 3D doivent élire domicile dans nos cabinets. Espérons que l'attractivité de ces « nouvelles machines « fera baisser les prix d'achats. C'est sans doute ce qu'Edmond Binhas, à travers ses formations, essaye d'expliquer et de démontrer. Il viendra à Paris début juillet pour nous offrir quelques solutions à toutes ces questions épineuses.

L'Europe enfin fait partie intégrante de nos choix de sociétés pour notre avenir. Source de paix et de liberté depuis 70 ans, elle semble prise d'un regain de repli sur soi. Ce qui se passe hors les murs de nos cabinets ne peut pas nous laisser indifférents. Notre histoire en dépendra. Le Conseil National de l'Ordre a bien su prendre la mesure des praticiens à diplôme européen dont le français n'est pas la langue maternelle. Il a établi un protocole pour établir un niveau de langue des candidats. En 2017, l'Ordre a procédé à 67 refus d'inscription au tableau des praticiens étrangers contre 50 en 2016. L'écart s'explique par la courbe ascendante des demandes d'inscriptions. Pour mieux figer les choses, il suffit de retenir qu'en 2017, 1300 praticiens français ont été inscrits au tableau pour 156 praticiens roumains, 72 portugais, 65 espagnols et enfin 18 praticiens italiens.

Ce numéro Carte Blanche à Renaud Petitbois, président 2020 du 5e Congrès Euro Implanto, fait un petit survol des brillantes présentations de certains conférenciers, et annonce en partie notre prochaine soirée AO Paris du 20 juin avec Joseph et Élisa Choukroun.

André Sebbag

FRANCE
JUIN 2019
#026

Carte blanche à Renaud Petitbois

Scientifique 7

Paro news 18

AONow
- Gary Finelle à Lyon 21
- Belle soirée parisienne avec l'équipe de Jean-Pierre Attal 22
- La nouvelle convention pour le chapitre marseillais 24
- AO Paris Jeunes fait un carton ! 24

Les nouveautés de nos industriels 28
Retour sur l'IDS 2019

Le Mag
- 1er anniversaire du service bucco-dentaire d'Henri Mondor 31
- Le Club d'Étude Dentaire à Courchevel 32
- Best off of Implantology 32
- Rencontre avec Giancarlo Bianca et Simon Tordjman 35
- Le nouveau comité directeur de l'ADF 36
- Le monde tel qu'il est 37
- La règle du jeu NOUVELLE RUBRIQUE 38
- Le pivot et la dent dure 41
- Selfie AO avec A. Bantle, Y. Lellouche, B. Pelissier 42
- Les brèves de Claude 42
- Le billet d'humeur étudiant 42
- Vous et votre argent 43
- On the web 44

Pour joindre nos partenaires

Actéon ..... page 36
Tél. 05 56 34 06 07 – info@acteongroup.com

Airel ..... page 33
Tél. 01 48 82 22 22 – www.airel.com – office@airel.com

Bien air ..... page 46
Tél. 01 41 83 60 70 – www.bienair.com

Dentsply Sirona ..... page 20
www.corporate.dentsplysirona.com

Durr Dental ..... page 31
Tél. 01 55 69 11 50 – info@durr.fr

EMS ..... page 41
www.ems-dental.com

Eurotec ..... page 38
Tél. 01 48 13 37 38 www.eurotec-dental.fr

Implant direct ..... duo couverture/2e de couv
www.implantdirect.fr

Ivoclar Vivadent ..... sommaire dossier scientifique
Tél. 04 50 88 64 00 – www.ivoclarvivadent.fr

Julie Software ..... 4e de couverture
Tél. 01 60 93 73 70 – www.julie.fr

Kuraray ..... page 39
Tél. 01 56 45 12 51 – dental-fr@kuraray.eu

Labocast ..... face sommaire
N°Azur 0811 115 000 – labocast@labocast.fr

Lyra ETK ..... page 40
Tél. 04 50 91 49 20 – info@lyra.dental

Megagen ..... page 15
www.megagen.fr

Melag France ..... page 17
Tél. 01 30 76 03 00 – info@melagfrance.fr

MSD ..... page 30
Île de France 3D : 01 30 67 61 60 – GSM Dentaire : 01 30 67 61 50
Rhône Alpes : 04 78 78 98 98 – Nord Champagne : 03 20 07 44 44

Owandy ..... page 27
Tél. 01 64 11 18 18 – info@owandy.com

Pierre Fabre Oral Care ..... page 43
Tél. 05 63 51 68 00

PRF ..... page 8
www.aprf.com

SC Distribution ..... page 13

Septodont ..... 3e de couverture
Tél. 01 49 76 70 02 – www.septodont.fr

Sunstar ..... pages 34 et 37
Tél. 01 41 06 64 64 – contact@fr.sunstar.com

Victory ..... page 10

Voco Les Dentalistes ..... page 45
Tél. 06 07 14 39 01 – www.voco.com

W&H ..... page 44
Tél. 03 88 77 36 00 – commercial.fr@wh.com

SOMMAIRE SCIENTIFIQUE

6 Technique innovante dans le recouvrement des racines dentaires : le concept FASTP

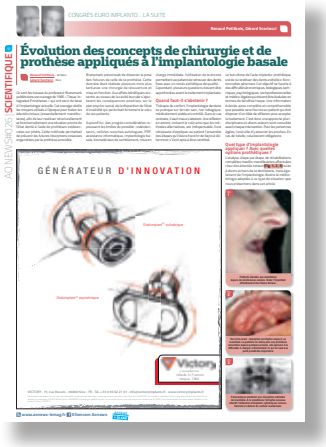

10 Évolution des concepts de chirurgie et de prothèse appliqués à l'implantologie basale

14 Traitement mini-invasif des poches parodontales : Association Laser Er-Yg & PRF

16 Socket Veneer Grafting, Sticky Bone et positionnement implantaire



18 PARO NEWS : Traitement d'une lésion intra-osseuse

Alexandre-Amir Aalam, DDS
Clinical Assistant Professor, Herman Ostrow School of Dentistry, University of Southern California ; Diplomate, American Board of Periodontology ; Diplomate, American Board of Oral Implantology ; Private Practice, Los Angeles California

Élisa Choukroun
Formatrice pour les techniques PRF au sein de la société Process
DU d'Implantologie
DU d'Esthétique
Pratique libérale, Nice

Joseph Choukroun
Médecin anesthésiste
Inventeur de la technique PRF
Président du Syfac

Renaud Petitbois
Expert Judiciaire près la Cour d'Appel d'Aix en Provence
Enseignant au DU d'implantologie basale de la Faculté de médecine de Nice
Président du Congrès Euro Implanto

Gérard Scortecci
Expert Judiciaire près la Cour d'Appel d'Aix en Provence
Enseignant au DU d'implantologie basale de la Faculté de médecine de Nice
Past Président du Congrès Euro Implanto

Jérôme Surmenian
Ancien Assistant des Hôpitaux de Nice
Service de Parodontologie et d'Implantologie
Postgraduate de Parodontologie et d'Implantologie - Boston University, USA

Carte blanche à Renaud Petitbois

Renaud Petitbois, Président du 5e Congrès Euro implanto (2 et 3 avril 2020)

Le dernier Congrès Euro Implanto s'est achevé en avril dernier et nous sommes enchantés qu'une fois encore le succès ait été au rendez-vous avec une exposition et une salle comble pendant deux jours. En avant-première, et avec l'aide logistique apportée par notre ami, Joseph Choukroun, le workshop animé par Alexandre Aalam et son équipe, venus spécialement de Los Angeles, a ravi plus de 35 Confrères. Dès le lendemain, après la très belle conférence d'ouverture de notre Président scientifique, Serge Armand, notre Congrès prenait son véritable envol.
Ce sont près de 500 participants sur deux jours qui ont fréquenté le congrès et tous les confrères présents ont été enthousiasmés par la qualité des 35 présentations brillamment animées par nos conférenciers sur le thème imposé : *Que peut-on attendre de l'implantologie ?*
Enfin c'est à l'issue d'une belle soirée de gala que le quatrième Congrès Euro Implanto s'est achevé.

Vive le prochain Congrès dont je suis très honoré d'être, pour la seconde fois, le Président. Ce futur 5e Congrès Euro Implanto se tiendra à nouveau dans le magnifique cadre du Palais de la Méditerranée à Nice les 2 et 3 avril 2020.
Le contenu scientifique de notre programme nous permettra d'exposer une grande variété de situations et de concepts biocliniques, médicaux, chirurgicaux et prothétiques dans le cadre des fulgurants progrès actuels. Leurs indications, leurs résultats, leurs implications techniques et économiques seront argumentés et expliqués en tenant compte de notre thème : « *Make implantology simple* ». À première vue cela peut paraître à contre-courant voir simpliste, mais en fait, les progrès de l'électronique et de l'informatique ayant transformé nos protocoles, quid des fondamentaux ? Peut-on aujourd'hui pratiquer une implantologie simple ? Qu'entendons-nous par ce thème d'implantologie simple ?
Pour nous, et c'est tout le sens de notre démarche, simplifier une technique est tout sauf « simpliste » ! C'est un vrai défi qui est proposé aux 36 conférenciers de renom qui nous feront l'honneur et l'amitié de venir de toute l'Europe. Toutes les facettes de notre spécialité seront abordées : cellules-souches, BMP, biomatériaux, membranes, greffes autologues, cone beam, lasers, CFAO, implantologie basale, implant zircone, implants zygomatiques, approche all-on-4, nouveaux implants, etc.
En avant-première de notre Congrès, nous aurons le plaisir de proposer le 1er avril deux workshops exceptionnels sur les thèmes de la céramique et de la greffe d'apposition osseuse. Ils seront animés respectivement par Amélie Mainjot et Pierre Keller.

Dans ce numéro, j'ai sollicité la collaboration de trois des brillants participants du congrès 2018 pour traiter de leur sujet de prédilection actuelle. Je les en remercie tout particulièrement.

Bonne lecture à tous.

Alexandre-Amir Aalam, Alina Krivitky Aalam, Joseph Choukroun

Technique innovante dans le recouvrement des racines dentaires : le concept FASTP
(Fibrin-Assisted Soft-Tissue Promotion concept)

Alexandre-Amir Aalam Los Angeles
Alina Krivitky Aalam Los Angeles
Joseph Choukroun Nice

Le but de la chirurgie plastique parodontale est la correction des déformations des tissus mous associées à la perte des tissus attachés et kératinisés. La littérature décrit de nombreuses techniques efficaces de manipulation de lambeaux pour les greffes épithélio-conjonctives, mais celles-ci sont caractérisées par une morbidité certaine et des difficultés pour prélever des tissus de qualité, ce qui a incité les cliniciens et les chercheurs à rechercher des approches alternatives. La fibrine riche en plaquettes (A-PRF), qui s'utilise largement en médecine et en chirurgie orale, représente une nouvelle génération de facteurs de croissance dérivés du sang. Cet article décrit une technique simple et reproductible de recouvrement radiculaire à l'aide du concept FASTP.

La chirurgie plastique parodontale joue aujourd'hui un rôle de plus en plus important en parodontologie. Aux États-Unis, 90 % de la population âgée de 60 ans aura au moins 1 dent avec une récession de 1 mm tandis que 40 % de cette même population aura au moins 1 site avec une récession supérieure à 3 mm [1,2]. Sans traitement, la récession gingivale progressive aggrave l'état parodontal et peut conduire à des complications dentaires et pulpaires. La chirurgie plastique parodontale ayant pour but le recouvrement radiculaire correspond à une série de techniques permettant la correction des déformations des tissus mous d'origine traumatique ou suite à la présence de plaque. Les objectifs ultimes du recouvrement radiculaire sont la résolution du défaut par un tissu kératinisé et attaché plus épais, la restauration d'un tissu esthétiquement harmonieux, et le rétablissement d'un tissu attaché fonctionnel [3].
Lorsque la récession gingivale implique plusieurs dents adjacentes, un seul traitement chirurgical est indiqué pour gérer tout le secteur en même temps [4]. Une greffe de tissu conjonctif prélevée au palais et combinée avec un lambeau pédiculé (lambeau de repositionnement coronaire ou latéral), est une alternative fréquente pour le traitement des récessions gingivales. Des facteurs limitants (par exemple, une quantité insuffisante de tissu conjonctif, refus du patient de subir une deuxième chirurgie, morbidité) ont entraîné l'emploi de substituts pour les tissus conjonctifs autogènes [3,4]. En chirurgie plastique parodontale, les greffes allogènes et des xénogreffes sont typiquement utilisés en clinique avec succès comme substituts pour les tissus dermiques. Servant d'échafaudage et permettant la fibroconduction, la nature du tissu attaché obtenu et la quantité de tissu kératinisé sont controversées [4].
Des produits dérivés de la matrice amélaire (EMD) d'origine xénographique utilisés comme agents « boostant » ont donné des résultats cliniques et histologiques positifs lorsqu'ils sont associés avec un lambeau de repositionnement coronaire pour induire une régénération parodontale. Les résultats cliniques sont significatifs seulement en comparaison avec un lambeau de positionnement coronaire utilisé seul [4]. Il n'y a pas de preuves en faveur de l'emploi des EMD lorsque des greffes de tissu conjonctif ou des allogreffes sont utilisés comme sites de contrôle. Au cours de la dernière décennie, des modificateurs biologiques dérivés des plaquettes sanguines ont été utilisés pour améliorer la cicatrisation des tissus durs et des tissus mous. Le plasma riche en plaquettes (PRP) représente la première génération de ces « boosters ». Un manque de facteurs de croissance des tissus durs, un protocole compliqué, et une libération rapide expliquent en partie ses résultats imprévisibles dans la reconstruction des tissus durs et des tissus mous maxillo-faciaux [6]. Les résultats obtenus avec l'emploi des PRP pour le recouvrement radiculaire et des chirurgies muco-gingivales sont équivoques.
En 2013, J. Choukroun a introduit les facteurs de croissance d'origine plaquettaire connus sous le nom d'A-PRF (ADVANCED PLATELET-RICH FIBRIN). La facilité d'emploi (une centrifugation unique sans agent anticoagulant), la présence de protéines morphogénétiques osseuses, et des propriétés physiques bénéfiques font de l'A-PRF l'un des facteurs de croissance dérivés des plaquettes sanguines concentrées les plus utilisés aujourd'hui en chirurgie maxillo-faciale [7].
Cet article présente les bénéfices et les applications cliniques de l'A-PRF en chirurgie plastique parodontale, en particulier pour le recouvrement radiculaire.

Bases fondamentales : PRF et A-PRF

Le PRF (Platelet-Rich Fibrin) est un concentré de plaquettes de deuxième génération préparé à partir d'une seule centrifugation sans ajout d'agent anticoagulant. Le caillot PRF obtenu est une matrice physiologique tridimensionnelle saturée en plaquettes et leucocytes. Les granules alpha secrétés par les plaquettes piégées dans les membranes secrètent leurs facteurs de croissance, permettant une résorption naturelle des membranes à un taux lent (15 jours) [8,9]. Les facteurs de croissance

FIG. 1

Tube pour A-PRF. La centrifugation lente de courte durée piège plus de cellules dans le caillot de fibrine.

Alexandre-Amir Aalam, Alina Krivitky Aalam, Joseph Choukroun

suivants sont libérés : PDGF (platelet-derived growth factor), TGK-beta (transforming growth factor beta), VEGF (vascular endothelial growth factor), EGF (epidermal growth factor) et IGF-1 (insulin-like growth factor-1) [8-11].
L'A-PRF [7] est basé sur le même protocole ; cependant, la composition des tubes est différente (en verre, au lieu de plastique, afin d'augmenter l'effet de chélation) **(Fig. 1)** et la durée et la vitesse de centrifugation sont réduites (de 2700 tr/mn/12 minutes à 1300 tr/mn/8 minutes). Grâce à la modification de ces deux paramètres, *Choukroun et al.* [7] ont démontré des taux plus élevés dans l'APRF de VEGF (responsable d'une néo vascularisation rapide), de monocytes (responsable de la libération des BMP), et de la matrice extra-cellulaire (fibronectine).
D'après *Omar et al.* [12] et *Rocher et al.* [13], les monocytes sont une source importante de BMP-2 (bone morphogenetic protein-2) et de BMP-7 (bone morphogenetic protein-7), ce qui fait que l'A-PRF est un facteur de croissance concentré plaquettaire meilleur et plus puissant que le PRF.

Application parodontale du PRF/A-PRF : études *in vitro*

Tsai et al. [14] ont étudié les effets biologiques du PRF sur les fibroblastes gingivaux humains, les cellules du ligament parodontale, les cellules épithéliales orales, et les ostéoblastes. En culture cellulaire, la prolifération cellulaire a été stimulée par le PRF (augmentation de 20 %) tandis que la prolifération de l'endothélium (en raison de l'emploi de TGF-beta) a été réduite. Ceci suggère que les membranes PRF pourraient être bénéfiques pour la régénération du parodonte. *He et al.* [15] ont étudié les effets du PRF sur l'adhésion, la prolifération et la phosphorylation cellulaire à l'aide d'ostéoblastes humains. Le PRF était capable d'augmenter l'adhésion et la prolifération des ostéoblastes tout en activant la production de « collagen-related protein » (protéine liée au collagène), ce qui pourrait promouvoir la régénération osseuse.
Les travaux de *Kang et al.* [16] soutiennent le rôle unique du PRF en tant qu'échafaudage et réservoir de facteurs de croissance pour la régénération tissulaire. Un extrait de PRF (PRFe) augmente la prolifération et la migration et favorise la différenciation des cellules-souches alvéolaires humaines. De plus, la transplantation de PRF fraîche dans la calotte crânienne de souris a amélioré la régénération du défaut de taille critique. Dans l'étude de *Chang et Zhao* [17], l'activation par PRF a entraîné l'expression de la protéine-kinase (p-ERK) et l'ostéoprotégérine (OPG) phosphorylés à régulation de signal extracellulaire, preuve de ses actions bénéfiques pour la régénération osseuse. De plus, *Huang et al.* [18] ont démontré que le PRF stimule la prolifération et la différenciation des cellules dentaires pulpaires par augmentation de l'expression de l'OPG et du ALP. Une étude plus récente [17] a conclu que l'amélioration de l'expression de p-ERK, d'OPG et d'ALP est susceptible d'être bénéfique pour la régénération parodontale.
Plusieurs études ont évalué l'emploi de PRF comme matériel de régénération pour le traitement des défauts parodontaux. Dans leur étude de cas, *Chang et Zhao* [17] ont évalué les modifications cliniques et radiographiques des défauts intra osseux parodontaux traités à l'aide de PRF. Ces auteurs ont conclu que le PRF représente une modalité thérapeutique efficace, car son application a entraîné une réduction des poches et une augmentation de l'attachement clinique, de même qu'une augmentation de la densité radiographique post op dans les défauts traités. *Sharma et Pradeep* [19] rapportent une plus grande réduction de la profondeur de sondage, une plus grande augmentation du niveau d'attachement parodontal, et un plus grand remplissage des défauts intraosseux impliquant les 3 parois après traitement par PRF et débridement avec lambeau ouvert comparé aux cas traités avec de l'OFD seul. Dans une autre étude [20] sur le traitement des atteintes de furcation mandibulaire de grade II, ces mêmes auteurs ont démontré une amélioration statistiquement significative pour des sites traités avec des PRF et de l'OFD comparé aux sites traités avec de l'OFD seul. Cependant, dans l'étude de *Pradeep et al.* [21], qui ont étudié l'efficacité clinique et radiologique des PRF et des PRP autologues pour le traitement des défauts intra osseux chez des patients atteints de maladie parodontale chronique, il n'y avait aucune différence significative entre les deux concentrés de plaquettes.

Techniques de chirurgie plastique parodontale

Très peu d'informations existent dans la littérature. *Aroca et al.* [22] ont comparé les résultats obtenus chez 20 patients traités avec un lambeau à repositionnement coronaire avec et sans membranes PRF. Après 6 mois, le groupe test a présenté une augmentation de la zone de tissu kératinisé mais le taux de recouvrement radiculaire complet était plus bas. *Aleksic et al.* [23] et *Jankovic et al.* [24] ont comparé le tissu conjonctif au PRF comme matériel de greffe pour le traitement de 19 patients avec des atteintes Classe I et Classe II de Miller. Après 6 mois, aucune différence significative n'a été trouvée entre les deux groupes en ce qui concerne le degré de recouvrement radiculaire ou l'augmentation de la zone de tissu kératinisé. Cependant, la technique a été jugée plus facile à tolérer et a été associée à moins de complications postopératoires dans le groupe traité par PRF, car il n'y avait pas de site donneur intraorale ; ces différences étaient statistiquement significatives. *Tunali et Ozdemir* [25] ont effectué une étude prospective « split mouth » afin de comparer le PRF et les greffes de tissu conjonctif chez 20 patients sur une période de 20 mois. Les deux méthodes de traitement ont réduit de manière significative le pourcentage de récession (respectivement 76 % et 77 %) et ont augmenté les niveaux d'attachement clinique (respectivement 2,90 mm et 3,04 mm).

Mécanisme d'action

Le plus grand problème rencontré dans notre analyse de la littérature concerne la comparaison de PRF/A-PRF avec une greffe de tissu conjonctif. Bien que ces deux matériaux aient des caractéristiques physiques similaires, leurs modes d'action et les produits finis obtenus diffèrent. Une greffe de tissu conjonctif prélevé au palais va transférer son expression génétique (kératinisation) du site donneur au site receveur. *Karring et al.* [20] ont décrit ce

Alexandre-Amir Aalam, Alina Krivitky Aalam, Joseph Choukroun

concept à l'aide d'un modèle animal. Le site receveur ne contribue en rien à la qualité ou à la quantité du tissu obtenu. Nous appelons ce mécanisme d'action la « *fibrogenèse* ».

Le modèle A-PRF fonctionne d'une autre manière. Il faut considérer la fibrine comme une matrice biologique ; grâce à une source plus riche en VEGF et facteurs de croissance, l'A-PRF favorise et induit la formation d'un nouveau tissu à partir du site receveur. La qualité des tissus mous du site receveur est donc critique pour le succès de la technique. S'il existe déjà une bande de tissu kératinisé, nous allons promouvoir la fabrication d'encore plus de tissu kératinisé. Si, au contraire, il n'y a qu'un tissu muqueux non attaché lâche, nous allons favoriser la formation du même type de tissu de mauvaise qualité. Nous appelons ce mécanisme d'action la « *fibropromotion* ». Pour que la fibropromotion puisse se produire, il faut satisfaire deux conditions : la biotenségrité et le volume. Ces facteurs s'appliquent aux procédures d'augmentation faisant appel à un quelconque modificateur biologique. L'incapacité de satisfaire ces deux paramètres aura pour conséquence l'échec de l'A-PRF et donc une déception clinique.

Biotenségrité

Ingber [27], de la Faculté de Médecine de Harvard, a démontré que les forces positives et négatives (tension et pression) générées à la surface cellulaire sont transférées via le complexe des filaments d'actomyosine à travers le cytosquelette jusqu'au noyau. Il existe donc un équilibre entre les forces extracellulaires et le compartiment intracellulaire tant que les forces appliquées sont dans les limites de tolérance de chaque groupe de cellules, donc organes.

La biotenségrité aide à guider la transmission des forces et à orchestrer la réponse multimoléculaire aux stress de tout calibre dans tous les systèmes d'organes. Lorsque les forces mécaniques externes appliquées sur la surface de la cellule (mécano-récepteurs de surface cellulaire) dépassent les limites de tolérance intracellulaire, une altération de la structure du cytosquelette intracellulaire entraîne des modifications de la biochimie intracellulaire et de l'expression génique, qui sont donc différentes de l'expression programmée d'origine. L'une des applications cliniques translationnelles de ce concept est l'impact de la tension du lambeau et la néo angiogenèse.

À l'aide d'un modèle animal, *Mammoto et al.* [28] ont démontré que l'étirement de la muqueuse chez la souris réduit la quantité de VEGF produite et entraîne donc une réduction de la vascularisation du lambeau. *Pini Prato et al.* [29] ont confirmé cette hypothèse dans une étude clinique randomisée contrôlée conçue pour mesurer la tension d'un lambeau de repositionnement coronaire avant la suture et pour comparer la réduction de la récession après un traitement par repositionnement coronaire du lambeau avec et sans tension. L'analyse statistique a mis en évidence le fait qu'une tension de lambeau minime (0,0 g à 0,4 g) favorisait une réduction de la récession tandis qu'une tension de lambeau plus élevée (4 g à 7 g) était associée avec une réduction de la récession moindre. Cet effet négatif de la tension du lambeau s'observe dans les reconstructions osseuses maxillo-faciales. *Marx et al.* [30] ont attribué le succès de leur technique d'augmentation verticale de l'os à un lambeau passif « nontensile » (sans traction) qui maintenait l'intégrité cellulaire du greffon osseux.

Volume

La quantification de toute fibropromotion cliniquement pertinente à l'aide d'A-PRF nécessite la récolte d'une quantité suffisante de plaquettes afin qu'un certain nombre de facteurs de croissance soit libéré. Ces facteurs de croissance (voir ci-dessus) présents dans le treillis de fibrine serré et bien organisé seront libérés « goutte à goutte » à un rythme constant et stable au cours des 12 à 15 jours suivants (vitesse de résorption des membranes d'A-PRF). C'est pour cette raison que la qualité et la quantité de tissu mou obtenu après la chirurgie sont en rapport direct avec la quantité de matrice de fibrine greffée.

Dans leur analyse histomorphométrique quantitative de la pénétration cellulaire, *Gahnaati et al.* [7] ont évalué la composition des membranes d'A-PRF. Soixante-huit pourcent des membranes d'A-PRF étaient colonisés par les facteurs de croissance plaquettaires récoltés avec les échantillons. Ces observations, corrélées avec l'expérience clinique des auteurs, les ont amenés à conclure qu'il faut 3 ou 4 membranes par couple de dents pour obtenir une fibropromotion cliniquement visible **(Fig. 2-4)**.

FIG. 2

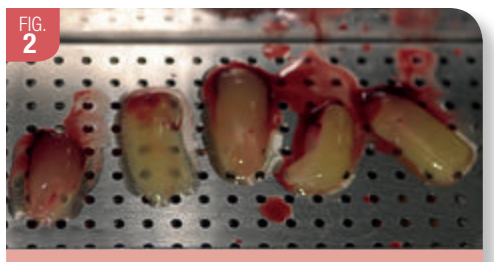

Caillot d'A-PRF placé dans la PRF Box avant d'être pressé. La PRF BOX permet la préparation de membranes homogènes compatibles avec une utilisation en clinique.

FIG. 3

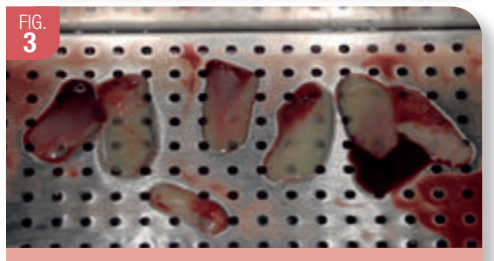

Membranes d'A-PRF préparées avec la PRF Box

FIG. 4

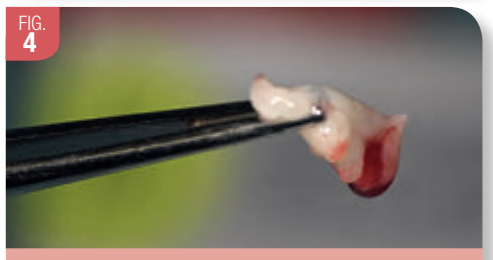

Manipulation d'une membrane d'A-PRF. Les membranes préparées sont prêtes à être insérées sous le lambeau. Trois ou 4 membranes par couple de dents offrent un volume et une libération cellulaire adéquats.

Traduction clinique

La technique chirurgicale que nous proposons est une simplification de la technique d'accès sous périostée par incision vestibulaire [31] et une amélioration de la technique de tunnelisation [32].

Incision

L'incision muqueuse verticale permet l'instrumentation horizontale (mésio-distale) et apico-coronaire d'un lambeau de pleine épaisseur, ce qui entraîne le relâchement total et le déplacement coronaire passif du complexe muco-gingival papillaire **(Fig. 5, 6)**.

FIG. 5

Vue pré-op. Récession traumatique de classe II Miller avec malposition dentaire associée.

FIG. 6

Incision et relâchement du lambeau. Incision vestibulaire pour accès sous périostée (incision muqueuse horizontale) permet une dissection horizontale de pleine épaisseur. Le relâchement total du lambeau permet au clinicien d'éviter une pression incontrôlée du lambeau sur les membranes A-PRF et permet le positionnement coronaire complet et passif des tissus mous.

Préparation radiculaire et décontamination

Ce qui suit correspond aux mêmes indications déjà proposées pour les procédures parodontales muco-gingivales. Une préparation radiculaire soigneuse va créer une surface plane ou en négatif, permettant la mise en place d'un plus grand volume d'A-PRF, et une tension du lambeau moindre, et donc, *in fine*, une résorption membrane-A-PRF (biotenségrité) minime. La décontamination radiculaire à l'aide d'acide éthylène diamine tétra acétique (EDTA) 17 % (double application pendant 2,5 minutes) enlèvera la boue dentinaire créée par le surfaçage/préparation radiculaire et permettra l'exposition des fibres de collagène tubulaires, améliorant ainsi la qualité du type d'attachement attendu.

Volume packing

Pour être significatif cliniquement, le clinicien doit utiliser un minimum de 3 ou 4 membranes par couple de dents. Le concept de remplissage par l'arrière (backpacking) de distal en mésial, fournira un volume de membranes d'A-PRF de densité homogène **(Fig. 7)**. Grâce au relâchement du lambeau et le remplissage dense de distal en mésial, le lambeau va se positionner coronairement de manière physiologique, sans tension ni traction. Ce concept sans tension est au centre de l'application clinique de la tenségrité.

FIG. 7

Mise en place d'une membrane d'A-PRF. La technique « distal-mesial backpack » garantit le remplissage total par des membranes d'A-PRF de la poche crée. Trois ou 4 membranes sont recommandées par couple de dents à traiter.

Les sutures

Des points de matelassier périostés apicaux sont la clé de la technique de suture et ont plusieurs objectifs : éviter toute tension marginale des sutures sur les membranes d'A-PRF, stabiliser et maintenir les membranes sur les surfaces radiculaires, et prévenir tout déplacement des membranes dans la zone muqueuse **(Fig. 8)**.

FIG. 8

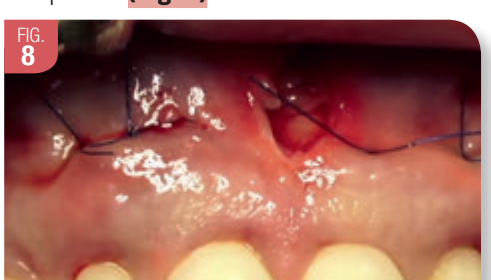

La suture périostée apicale en dessous de la jonction muco-gingivale va « élever » le complexe A-PRF/lambeau en direction coronaire. La proximité intime entre les membranes d'A-PRF et les ligaments parodontaux permettra une libération lente des facteurs de croissance, favorisant ainsi la kératinisation.

La reproductibilité clinique du procédé de recouvrement radiculaire associé à une augmentation de la zone de tissu kératinisé dépend de plusieurs facteurs **(Fig. 9-11)**. L'un de ces facteurs, c'est une bonne compréhension du mécanisme d'action de l'A-PRF et son principe biologique. De plus, il faut exécuter avec précision la technique chirurgicale qui nécessite le relâchement du lambeau, un accès facile pour la mise en place des membranes sur les racines (volume), le déplacement physiologique du lambeau (biotenségrité), et une fermeture passive sans tension ou sutures.

FIG. 9

Deux ans post op. Noter le recouvrement radiculaire complet et l'augmentation de la zone de tissu attaché et kératinisé.

FIG. 10

FIG. 11

Vues pré- et post-op (2 ans). Noter l'augmentation tridimensionnelle de la zone de tissu kératinisé et attaché ayant pour résultat la restauration de la perte d'attachement et la correction de la déformation gingivale en hauteur et en largueur.

Conclusion

Le concept de la promotion des tissus mous assisté par la fibrine pour le recouvrement radiculaire à l'aide d'A-PRF représente une avancée dans les techniques muco-gingivales ; les principes fondamentaux d'un tel concept résident dans la compréhension des principes avérés de cicatrisation des plaies en médecine et l'application clinique de ces principes. Ce modèle innovant nécessite d'autres études cliniques et histologiques pour valider son intégration à long terme, car le recul actuel n'est que de deux ans.

Bibliographie

1. *Miller AJ, Brunette JA. Carlos JP, et al Oral Heaith of United Sates Adult. The National Survey of Oral Health in U.S Employed Adults and Seniors: 1985-1986, National Findings. Bethesda MD: US Department of Health and Human Services; 1987:3-11,69-98 NIH publication 87-2868*
2. *Albandar JM, Kingnan A. Gingival recession gingival bleedng, and dental calculus in aduts 30 years of age and older in the United States, 1988-1994. J PeriodontoL 1999;70(1):3043*

Toute la bibliographie est à retrouver sur **www.aonews-lemag.fr**

Article traduit de l'anglais : A novel technique in root-coverage procedures : the Fibrin-Assisted Soft-Tissue Promotion Concept, Alexandre-Amir Aalam, Alina Krivitky Aalam, Joseph Choukroun, Compendium, April 2017, vol. 38 [4] : 220-226

Renaud Petitbois, Gérard Scortecci

Évolution des concepts de chirurgie et de prothèse appliqués à l'implantologie basale

Renaud Petitbois - Antibes
Gérard Scortecci - Nice

Ce sont les travaux du professeur Branemark publiés dans son ouvrage de 1985 « Tissue-Integrated Prostheses » qui ont servi de base à l'implantologie actuelle. Cet ouvrage révèle les moyens utilisés à l'époque pour traiter les édentés totaux, (essentiellement mandibulaires), afin de leur restituer structurellement et fonctionnellement une situation proche de l'état denté à l'aide de prothèses ostéoancrées sur pilotis. Cette méthode permettait de prévenir les futures résorptions osseuses engendrées par la prothèse amovible.

Branemark préconisait de dissocier la pose des fixtures de celle de la prothèse. Cette dernière était réalisée plusieurs mois plus tard avec une chirurgie de réouverture et mise en fonction. Aux effets bénéfiques ressentis au niveau de la cavité buccale s'ajoutaient les conséquences positives, sur le plan psycho-social, de la disparition de l'état d'invalidité qui perturbait fortement le vécu de ces patients.

Aujourd'hui, des progrès considérables repoussent les limites du possible : ostéotenseurs, cellules-souches autologues, PRF, assistance informatique, implantologie basale, biomatériaux de comblement, mise en charge immédiate, l'utilisation de la zircone permettent au patient de retrouver des dents fixes avec un rendu esthétique de qualité. Cependant, plusieurs questions doivent être approfondies avant le traitement implantaire.

Quand faut-il s'abstenir ?

Thérapie de confort, l'implantologie dentaire se pratique sur terrain sain, non tabagique, médicalement stable et contrôlé. Dans le cas contraire, il vaut mieux s'abstenir. Une réflexion en amont, incluant le coût ainsi que les méthodes alternatives, est indispensable. Il est nécessaire d'expliquer au patient l'ensemble des étapes qu'il devra franchir de façon à déterminer s'il est apte à être candidat.

Le but ultime de l'acte implanto-prothétique est de lui restituer des dents esthético-fonctionnelles pérennes. Cet objectif se heurte à des difficultés économiques, biologiques, techniques, psychologiques, socioprofessionnelles et médico-légales qui doivent être évaluées en termes de bénéfice/risque. Une information éclairée aussi complète et compréhensible que possible sera fournie au patient qui doit disposer d'un délai de réflexion pour accepter le traitement. C'est donc une approche pluridisciplinaire où divers acteurs sont consultés avant chaque intervention. Pour les personnes âgées, il est utile d'y associer les proches. En cas de tutelle, cela devient obligatoire.

Quel type d'implantologie appliquer ? Avec quelles options prothétiques ?

L'analyse, étape par étape, de réhabilitations complètes maxillo-mandibulaires effectuées chez des édentés totaux **(Fig. 1, 2, 3)** suite à divers échecs de la dentisterie, mais également de l'implantologie illustre la méthodologie adaptée à ce type de situation que nous présentons dans cet article.

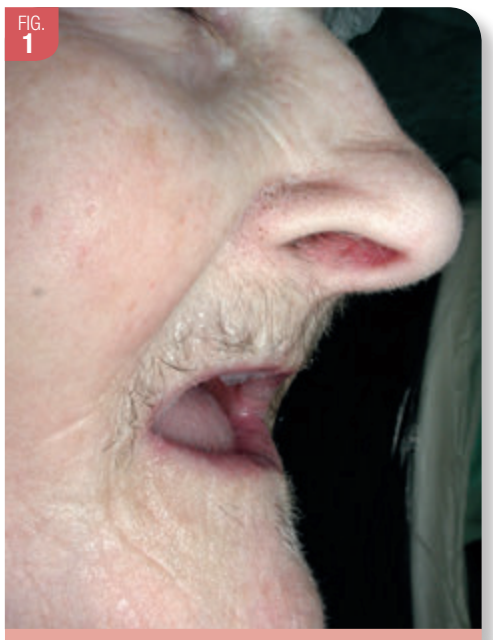

FIG. 1

Patiente édentée aux maxillaires depuis de nombreuses années. Noter l'important effondrement des tissus faciaux.

FIG. 2

Vue intra-orale : résorption centripète majeure au maxillaire. La patiente ne tolère plus ses prothèses amovibles depuis quelques années, elle éprouve des difficultés à manger correctement ce qui lui vaut une perte pondérale importante

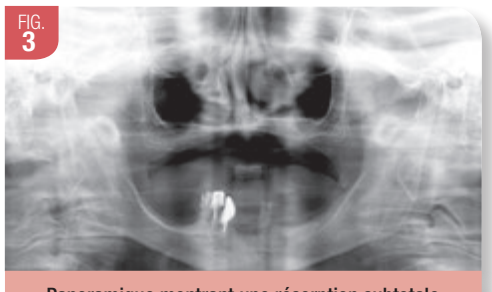

FIG. 3

Panoramique montrant une résorption subtotale du maxillaire. À la mandibule, l'atrophie osseuse interdit l'utilisation d'implants cylindriques conventionnels en dehors du secteur mentonnier.

GÉNÉRATEUR D'INNOVATION

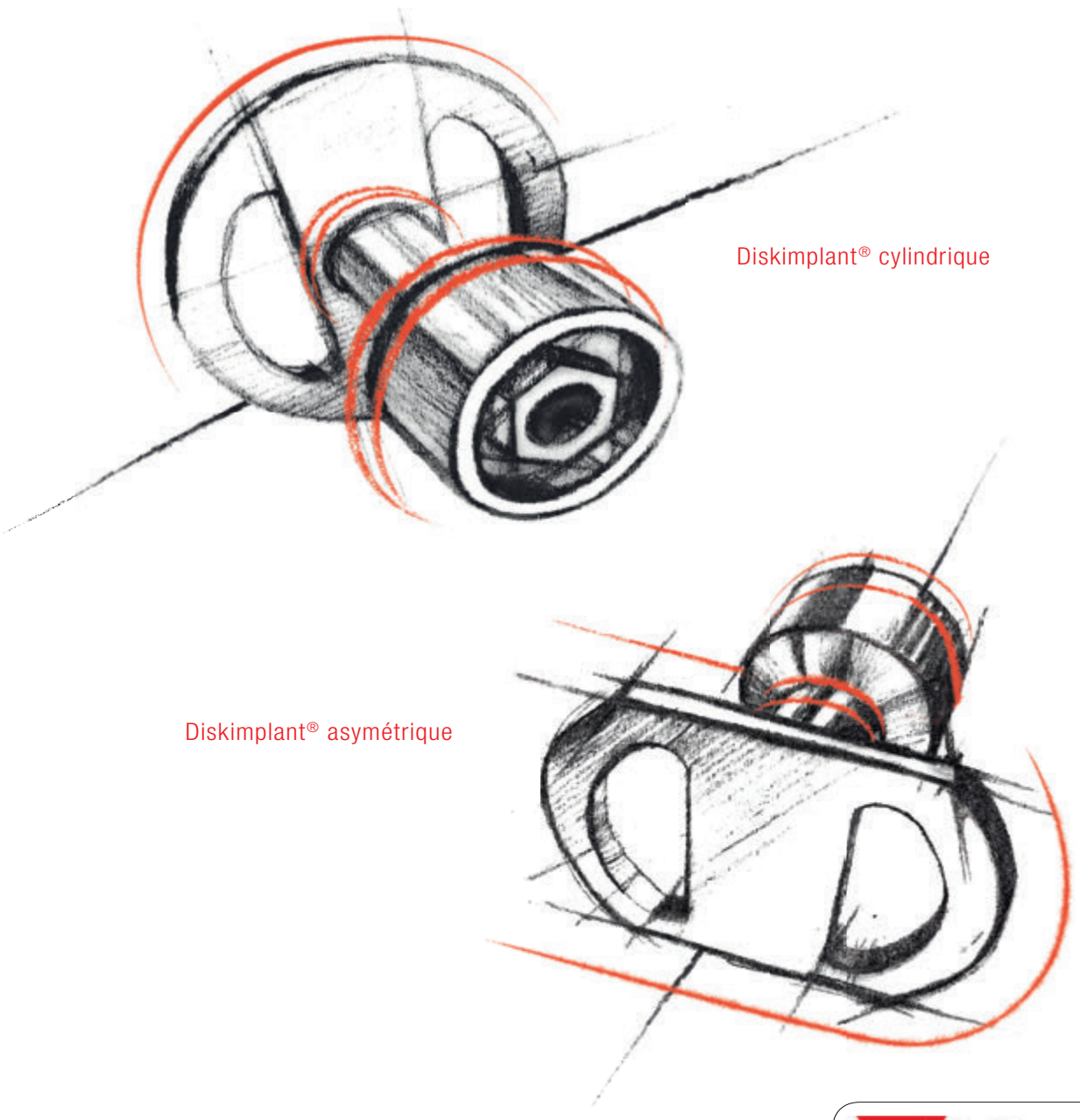

Victory
L'excellence
«Made in France»
depuis 1984

VICTORY · 19, rue Rossini - 06000 Nice - FR · Tél. +33 4 93 62 21 01 · info@victoryimplants.fr · www.victoryimplants.fr

Les implants dentaires Victory sont des dispositifs médicaux qui répondent aux exigences essentielles de la Directive 93/42/CEE. Les implants dentaires Victory sont des produits de classe IIb et portent le marquage CE0459 délivré par le LNE/GMED (organisme notifié français). Les produits Victory ne sont pas pris en charge par la CPAM. Lire attentivement la notice avant utilisation d'un produit Victory. 02/2019

Renaud Petitbois, Gérard Scortecci

Matérialisation du projet prothétique

Cela passe nécessairement par la confection de prothèses complètes qui serviront à concrétiser le projet et établir des guides radiologiques une fois qu'une esthétique satisfaisante et qu'une occlusion correcte ont été obtenues.

Planification implantaire et reconstruction stéréo-lithographique

Les avancées du numérique ont considérablement facilité le diagnostic et le pronostic. Les modèles stéréo lithographiques **(Fig. 4)** (Matérialise Dental, France) sont une aide précieuse. En parallèle, la planification virtuelle de la position des futurs implants, en accord avec le couloir prothétique, permet d'anticiper les options chirurgicales.

FIG. 4

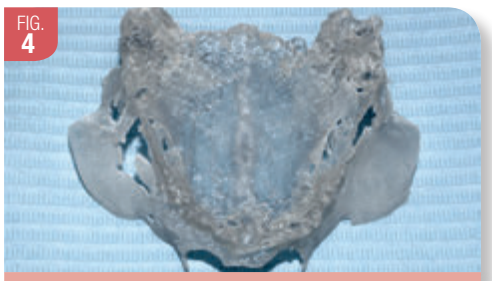

La reconstruction stéréolithographique (Matérialise) met en évidence la résorption osseuse extrême du maxillaire.

Apport de l'implantologie basale

L'os basal **(Fig. 5)** constitue l'architecture squelettique résiduelle lorsque l'os alvéolaire a disparu ; on dit de ce dernier qu'il naît, vit et meurt avec la d ent. L'implantologie basale regroupe l'ensemble des techniques-axiales (vis), latérales (disque), greffe, soulevé de sinus, activation ostéogénique, distraction, etc. – qui concerne l'aménagement et l'équipement de cette structure anatomique fondamentale.

FIG. 5

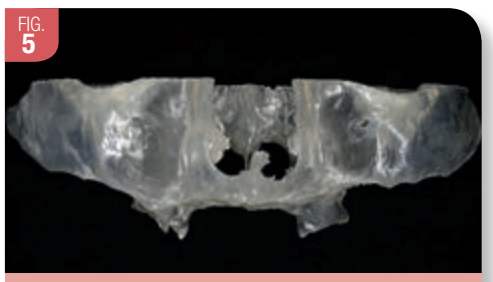

Disparition de l'os alvéolaire, il ne reste que le squelette basal.

Ainsi, l'implantologie basale ne désigne pas un type spécifique d'implant, mais un ensemble de méthodes qui permettent de restituer une mastication fonctionnelle implantoportée et/ou implanto-stabilisée grâce à un appui sur ces zones corticales non résorbables du squelette maxillo-facial **(Fig. 6, 7, 8)**.

FIG. 6

L'implantologie basale fait appel à des moyens d'ancrage dans les parties les plus résistantes des piliers de la face (arcade zygomatique, pilier canin, épine nasale antérieure, apophyses ptérygoïdes).

FIG. 7

Une fois les implants installés, les communications bucco-sinusiennes sont comblées. Toutes les parties métalliques sont recouvertes d'os du forage, de biomatériaux et de PRF.

FIG. 8

Vue de face du vissage des implants à plaque. 48 à 72 heures plus tard, un bridge ostéoancré vissé de forte rigidité sert de fixateur externe à l'ensemble du dispositif ostéoancré.

Pour nos patients aux maxillaires atrophiés, qui désirent des dents fixes rapidement, c'est l'approche par l'implantologie basale avec mise en fonction immédiate qui est choisie. Après une chirurgie de cette envergure, un bridge ostéoancré vissé doit être installé au plus vite. Véritable fixateur externe et de forte rigidité ce bridge garantit une parfaite immobilité des implants axiaux, basaux et des greffes de recouvrement pendant la phase d'ostéointégration.

Préparation osteogénique et pré-implantaire

Initiée en mai 2005, cette étape fait aujourd'hui partie d'une procédure systématique dans pratiquement tous les cas de figure. Le but est de préparer le futur site à implanter ou à greffer par l'activation et le recrutement des cellules-souches autologues. On utilise un instrument spécifique (ostéotenseur matriciel) 45 à 90 jours avant l'intervention, selon la complexité du cas et l'âge du patient. L'intérêt est de vasculariser et cellulariser le lit receveur atrophié et sclérosé suite au port d'une prothèse complète pendant plusieurs années.

FIG. 9

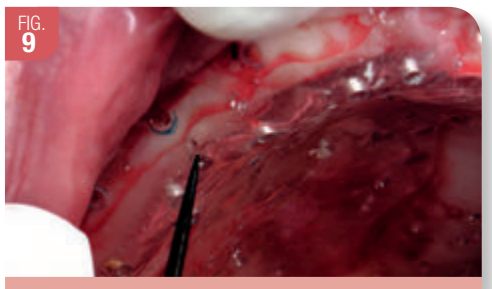

45 à 60 jours avant l'intervention, l'ostéotenseur manuel transperce l'ensemble de la future zone à opérer au travers d'un guide d'impact.

FIG. 10



Coupe scanner du secteur sinusien droit. Montage visualisant la pénétration de l'ostéotenseur à l'intérieur de la cavité sinusienne dans 3 zones d'impacts (crestale, vestibulaire et palatine).

FIG. 11

Coupe issue d'un examen cône beam montrant le passage de l'Ostéotenseur au niveau de la dent 16.

L'application d'une anesthésie topique à l'aide d'un gel est suivie d'une injection très lente d'anesthésique faiblement adrénaliné (alphacaïne 1/200 000). L'ostéotenseur matriciel est utilisé uniquement en manuel pour le maxillaire 45 à 60 jours avant l'implantation **(Fig. 9)**. Il faut s'assurer qu'il n'existe aucune pathologie sinusienne (consultation ORL préalable) car la sonde traverse le plancher et la membrane de Schneider. Elle doit pénétrer dans le sinus, cavité aérienne dépourvue de structure vitale **(Fig. 10 et 11)**. Ce geste, bien que peu invasif et totalement « flapless », se réalise sous flash antibiotique (3 g d'amoxicilline en une seule prise, ½ heure avant). Chez ces patients, à t = 0, la densité est souvent si faible (os de type IV) que l'ostéotenseur s'enfonce jusqu'à la garde à de nombreuses reprises, sauf au niveau du plancher des fosses nasales. Cette procédure est à renouveler si l'on n'obtient pas de changement de dureté à 45/60 jours.

À la mandibule, où l'os est plus dense, nous réalisons avec l'ostéotenseur rotatif un seul impact profond de 8 à 11 mm par implant, uniquement dans la zone symphysaire (5 impacts rotatifs au total). Pour les secteurs latéraux, nous nous limitons à des impacts manuels (1 impact tous les 5/8 mm) au travers du périoste qui est directement impliqué dans la néo-angiogénèse et la cellularisation.

L'acte implanto prothétique

Après l'anesthésie locale, on commence par vérifier l'effet ostéotenseur à travers le guide d'impact. Là où 45/60 jours plus tôt la sonde pouvait pénétrer sans effort dans un os friable, nous rencontrons le plus souvent une surface dure, extrêmement résistante à la pression manuelle et qui s'oppose à l'enfoncement. C'est le résultat du cal osseux de type II, qui s'est constitué à cet endroit. L'opération peut alors s'effectuer soit sous AG, soit au bloc ambulatoire du cabinet dentaire avec dans ce cas la mise en place d'une sédation IV ou orale. Dans tous les cas, nous effectuons un prélèvement sanguin qui centrifugé nous permet d'obtenir des I PRF et des A PRF (Platelet-Rich Fibrin) et une médication classique pour une chirurgie à lambeaux (antibiotiques, antalgiques, bains de bouche).

Cas opératoire : Patiente 60 ans, hyperactive, ancienne fumeuse, sans antécédents médicaux

Déroulement

À la mandibule : 2 implants Fractal (Ø3,75 mm ; h = 8 mm) ; 2 implants Fractal (Ø3,75 mm ; h = 11 mm) et 2 implants Fractal (Ø3,75 mm ; h = 13 mm) sont installés en « flapless ». **(Fig. 1)**

FIG. 1

Diskimplants à plaque avec 2 et 5 œillets.

À 45 jours post op au maxillaire, après élévation d'un lambeau mucopériosté de pleine épaisseur, 7 implants ont été installés :

- 17 et 27 : implants Structure Monobloc tubéro-ptérygoïdiens (cylindrique microfileté, h = 18 mm Ø 3,75 mm)
- 16 et 26 : Diskimplant à plaque (43-9 mm) avec 5 vis d'osthéosynthèse
- 13 et 23 : Diskimplant à plaque (33-9 mm) avec 2 vis d'osthéosynthèse
- 11 : Fratex de 12 mm, Ø 3,3 mm

Au niveau des communications bucco-sinusiennes osseuses, la membrane de Schneider a été repoussée à l'aide de plusieurs couches de membranes de A PRF que l'on refoule à leur tour avec de l'interpore introduit à la seringue. Les Diskimplants à plaque osthéosynthésés à l'aide de vis intra-zygomatique de 5 mm sont ensuite recouverts d'os de forage, puis d'un bio matériau que l'on imbibe de PRF afin de « condenser et d'agglomérer » les grains du bio matériau, le tout est recouvert de membranes de A PRF.

En cas d'insuffisance de relaxation des lambeaux par la technique du « soft brushing », on peut compléter celle-ci par une incision de décharge horizontale au niveau du périoste vestibulaire, cela permet la relaxation totale du lambeau, qui doit se repositionner de façon passive lors des sutures au fil résorbable monofilament 4.0 et 5.0. Nous réalisons deux niveaux de sutures : d'abord des points matelassiers apicaux à 1 cm des berges afin de fixer les lambeaux puis des points classiques ou un surjet.

Prise d'empreinte immédiate

L'empreinte est prise au bloc opératoire juste après les sutures. Nous utilisons des piliers transgingivaux à connectique plane capables de répondre prothétiquement à tous les degrés d'inclinaison implantaire sans avoir recours aux piliers angulés **(Fig. 2)**.

Cette connectique garantit une prise d'empreinte passive et précise, grâce aux transferts transvissés, reliés entre eux avec de la résine Luxabite (PRED) et des tiges métalliques rigides. Au maxillaire, une barre transpalatine placée de molaire à molaire empêche toute flexion de l'arc de solidarisation.

FIG. 2

La connectique plane permet de gérer des inclinaisons implantaires de 45°. L'utilisation de piliers angulés n'est pas nécessaire.

La pâte à empreinte (alginate ou silicone) est insérée à la spatule ou à la seringue autour du dispositif sans besoin de porte-empreinte. Le retrait se fait en pick-up par dévissage occlusal des vis de transferts. **(Fig. 3, 4)**

FIG. 3

Les piliers de conversion transgingivaux (h = 2, 3, 4 mm) permettent le passage d'une connectique octogonale interne à une connectique plane monobloc idéale pour les brides collés-vissés utilisant la zircone.

CARTE BLANCHE À RENAUD PETITBOIS

Renaud Petitbois, Gérard Scortecci

FIG. 4

Exemple d'utilisation de silicones pour la prise d'empreintes complètes du haut sans porte empreinte (autre cas clinique).

Enregistrement de l'occlusion

Le maître modèle est monté en articulateur grâce à la prise de DVO effectuée à 24h grâce à une plaque base résine/cire solidarisée et mise en occlusion en bouche par quelques vis. Le laboratoire confectionne ensuite le lendemain une cire sur base rigide vissée avec 6/8 dents antérieures pour valider l'esthétique. L'occlusion est alors enregistrée à nouveau pour confirmer la bonne position des moulages. Le laboratoire réalise ensuite par mono coulée ou par prototypage une armature en chrome/cobalt chirurgical de forte rigidité profilée en « L » pour accroître la résistance à la flexion. Des préformes (bagues usinées) en titane sont collées (colle pour attachement) à même l'armature dans des logettes prévues à cet effet afin de réduire les tensions éventuelles. Le prototypage supprime cette étape.

Ce bridge de contention est vissé sur les implants 48 à 72 heures après l'intervention **(Fig. 5)**. Il sera porté de 6 mois à la mandibule à 1 an au maxillaire. Pendant cette période seront vérifiés, l'ostéointégration des implants, l'hygiène, l'occlusion, la mastication, la phonation et l'esthétique. Ce bridge est alors démonté et chacun des implants est testé individuellement. Si aucun n'est mobile ou douloureux, il est décidé de passer à l'étape suivante : le bridge d'usage.

FIG. 5

Vue panoramique des bridges vissés de transition de forte rigidité, titane/chrome-colbat/résine (réalisation laboratoire Newtech, Robert Manière).

En fait, le bridge d'usage peut être réalisé classiquement en chrome - cobalt - céramique ou bénéficier des avantages biologiques de la Zircone. Deux solutions sont alors possibles : fabrication d'une armature en zircone recouverte de céramique feldspathique ou d'un bridge « tout » zircone.

Restauration esthétique et fonctionnelle des pertes dentaires et gingivales de grande étendue

L'utilisation de la zircone a révolutionné la prothèse sur implants. Compte tenu de la très bonne tolérance tissulaire de ce matériau dépourvu de la moindre porosité, tous les défauts anatomiques résiduels seront comblés par la gencive artificielle en zircone qui peut sans risque venir au contact direct de la muqueuse **(Fig. 6)**, ce qui supprime les bourrages alimentaires et les fuites d'air. De fait, c'est l'analyse de la résorption osseuse, de la situation occlusale, de l'esthétique, de la phonétique, de la maintenance à long terme et de la simplicité de fabrication qui dicte notre décision **(Fig. 7, 8)**. Certes, toutes les options « classiques » ont fait leur preuve et sont également possibles, mais leurs inconvénients et leurs limites nous conduisent souvent à privilégier l'utilisation de la zircone. **(Fig. 9, 10, 11)**.

FIG. 6

Cas d'un bridge d'usage mandibulaire « tout zircone » venant au contact direct de la muqueuse. Une fine couche de céramique en vestibulaire permet un rendu esthétique optimum (autre cas clinique, réalisation laboratoire Arcade, Laurent Morin).

FIG. 7

Dental Scan d'un cas classique d'indication pour de l'implantologie basale. L'atrophie majeure des maxillaires met en évidence les résorptions importantes centripète au maxillaire et centrifuge à la mandibule, synonyme d'un Important décalage des bases osseuses.

FIG. 8

Vue occlusale du maître modèle maxillaire montrant une forte résorption centripète. L'angulation des implants tubéro-ptérygoïdiens (entre 35 et 45°) est facilement gérable grâce à la connectique plane.

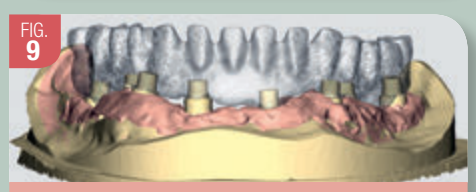

FIG. 9

Image des différents composants (bagues de collage, armature) issus de la conception assistée par ordinateur

FIG. 10

Autre cas d'atrophie maxillaire majeure avec réalisation d'un bridge « tout zircone » (réalisation Fabio Levratto) qui montre ici l'ampleur des décalages entre la zone d'ancrage implantaire et les surfaces occlusales que seules ces nouvelles méthodes permettent de gérer en technique vissée.

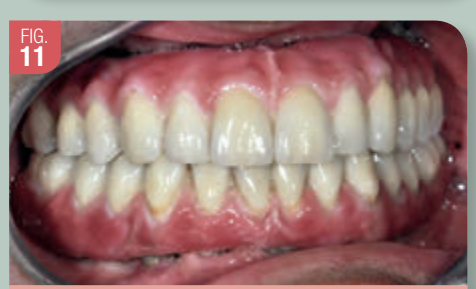

FIG. 11

Même cas, bridges haut et bas terminés en bouche avec la gencive artificielle en zircone recouverte d'une fine pellicule de céramique.

Pour notre patiente, après analyse des différents paramètres, nous avons opté pour un bridge à armature en zircone recouverte de céramique feldspathique.

Devant cette situation, nous pourrions réaliser des prothèses amovibles de recouvrement sur barre ostéo-ancrée, solution souvent citée dans la littérature. Plusieurs raisons nous ont fait y renoncer et notamment le désir de nos patients d'avoir des dents fixes à tout prix. La présence d'un système d'ancrage sous la prothèse amovible de recouvrement augmente son épaisseur, perturbant la phonation. De même, la position souvent très en retrait des implants maxillaires par rapport aux dents fonctionnelles ne permet pas le recours à un bridge scellé. La solution ostéo-ancrée vissée, validée par le bridge de contention immédiate, s'est révélée l'option la plus pertinente. Le vissage à plat à l'aide de vis de fixation en or au travers des préformes usinées en titane, elles-mêmes collées dans le bridge ou dans l'armature en Zircone offre l'avantage, entre autres, de prendre un minimum de place tant en palatin qu'en lingual.

L'empreinte définitive selon la méthode « pick-up » est réalisée en adaptant l'émergence des piliers transgingivaux au niveau juxtagingival (dépose et/ou changement pour un pilier plus court). À noter que l'on peut utiliser à ce stade, le bridge de transition comme transfert des émergences implantaires mais aussi de l'occlusion et de l'esthétique.

Le bridge d'usage s'obtient grâce à la technologie CFAO qui doit être aboutie dans les moindres détails. En effet, il sera très difficile de retoucher la zircone après cuisson à 1 600 °C. En ce qui concerne l'élaboration de l'armature en Zircone, celle-ci ne peut s'effectuer que par CFAO. La présence des bagues en titane usinées dans l'intrados de l'armature pour réaliser un « collé-vissé » est indispensable **(Fig. 12)**. Elles procurent une interface antistress entre l'armature zircone et l'émergence implantaire. Sans cela, on court le risque d'endommager cette dernière à cause de la trop grande dureté de la zircone (1 600 Mpa). Il y a également une forte probabilité de rompre la tête des vis de fixation. En effet, ce matériau proche du diamant est tout à fait capable de les sectionner avec le temps.

FIG. 12

Intrados de l'armature en zircone avec les préformes en titane collées servant « d'amortisseurs ».

Maintenance

La maintenance au quotidien depuis la pose des dents de transition jusqu'au bridge d'usage s'effectue après chaque repas avec des dosettes de sérum physiologique appliqué au coton-tige sur la zone jonctionnelle critique. L'hydropulseur ne doit pas être utilisé avant 20 à 30 jours postopératoire. Il est important, 24 heures après la pose du bridge de transition vissé, de « ressouquer » les vis de fixation en or afin d'éviter les dévissages. Nous effectuerons par la suite de simples contrôles à 1 semaine, 45 jours, et 3 mois. À 6 mois à la mandibule et 1 an au maxillaire, nous dévissons le bridge et nous vérifions chaque implant ainsi que l'état des tissus. Dans le cas présent, tout étant parfaitement en ordre, nous avons décidé de prendre les empreintes pour le bridge d'usage. La réalisation d'un bridge d'usage nécessite environ 4 semaines, pendant lesquelles la patiente a conservé son bridge de transition. Une fois le bridge choisi et installé, les visites se font annuellement. Sauf problème particulier, il est inutile de démonter ce dispositif qui ne retient ni le tartre ni la plaque bactérienne.

Complications éventuelles

Elles peuvent être biologiques, mécaniques, esthétiques ou phonétiques. Le port obligatoire d'un bridge de transition pendant 6 à 12 mois, permet de bien contrôler ces paramètres. Bien avant la pose des implants, la patiente a renoncé au tabac et a été avertie qu'elle devait renoncer définitivement au tabac à cause de son atrophie osseuse extrême et des échecs successifs qu'elle a rencontré auparavant. Le risque chez le fumeur est une rétractation tissulaire exagérée laissant apparaître une partie du corps de l'implant. Lorsqu'un implant est mobile et/ou douloureux, il faut le retirer, laisser guérir, le site pendant 3 à 6 mois, puis éventuellement réimplanter. Si le bridge osté-oancré vissé reste stable et que le nombre d'implants initial est égal ou supérieur à huit, il est inutile de le remplacer. Sur le plan mécanique, c'est le dévissage ou la rupture du matériel, vis, ou dents prothétiques qu'il faut éviter. L'esthétique doit être réévaluée avec le bridge fixe de transition. Il en va de même pour la phonétique et l'occlusion.

Cette patiente n'a présenté aucune complication. La résorption tissulaire a été modérée au bout de 6 mois. Il y a eu peu de corrections à effectuer et c'est donc en toute sérénité que la prothèse d'usage a été réalisée **(Fig. 13, 14)**.

FIG. 13

Vue panoramique 2 ans postopératoires (bridge d'usage zircone/céramique feldspathique mandibulaire).

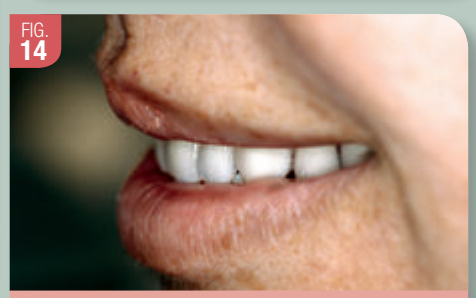

FIG. 14

Aspect esthétique 2 ans postopératoires. Les tissus faciaux ont retrouvé tout leur soutien.

Renaud Petitbois, Gérard Scortecci

Quelle conduite à tenir ?

Une formation spécifique et un bon entraînement sont essentiels. En cas de problème, réagir rapidement, tout en étant prudent. Ne pas hésiter à demander conseil auprès d'un professionnel expérimenté avant d'entreprendre des manœuvres risquant d'aggraver la situation.

Résultats et discussion

Notre expérience sur la mise en charge immédiate avec les Diskimplants à plaque est de 18 ans, et de 10 ans pour l'utilisation des bridges zircone. Le recul sur les ostéotenseurs matriciels est de 13 ans et de plus de 15 ans pour les PRF.

À ce jour, sur plus de 150 reconstructions totales, sub-totales, et partielles comportant une armature en Zircone ou réalisés en « Full Zircone », l'indice de satisfaction des patients est maximal. Nous avons dû faire face à trois fractures d'armature. Dans deux cas, le bridge manquait d'épaisseur, dans le troisième cas, nous n'avons à ce jour aucune explication. Le bridge de transition a été remis en place. Le « tout zircone » a été entièrement refait et ne pose depuis aucun souci. Si au début, on a reproché au « tout zircone » une absence de transparence et une trop grande monotonie des teintes, les progrès actuels permettent aux prothésistes aguerris d'obtenir d'excellents résultats. Il existe cependant des limites à l'utilisation de la zircone, notamment le manque de place, le coût et le peu de laboratoires spécialisés maîtrisant la technique.

Conclusion

Les avancées technologiques majeures au niveau de la conception, de la préparation, de l'exécution et de la maintenance de ces reconstructions implanto-portées ont permis de réhabiliter de façon fiable et reproductible, avec des dents fixes, des patients qui ne souhaitaient pas avoir recours à des greffes osseuses de grande étendue. L'avènement des techniques liées au flux numérique va encore faciliter ce type de réhabilitation.

Ces patients qui avaient perdu tout espoir avec leurs dentiers qui ne tenaient en place qu'à grand renfort d'adhésif, ont vu leur vie professionnelle, sociale, et affective prendre un nouveau départ grâce aux innovations issues de plus de 30 ans de recherches et d'expériences cliniques en implantologie basale chirurgico-prothétique.

Bibliographie

1. *Bessade J, Scortecci G. L'implantologie basale : la troisième voie. Les 10 points-clés en implantologie, 2005 : 83-90.*
2. *Albrektsson T, Zarb G, Worthington P, Eriksson AR. The long-term efficacy of currently used dental implants : a review and proposed critera of success. Int J Oral Maxillofac Implants 1986 ; 1 : 11-25.*

Toute la bibliographie est à retrouver sur
www.aonews-lemag.fr

Alpha Omega Paris
INTERNATIONAL DENTAL FRATERNITY

ALPHA OMÉGA PARIS
vous invite

INTERCONTINENTAL
MARCEAU
64, AVENUE MARCEAU
75008 PARIS

JEUDI 20 JUIN 2019 À PARTIR DE 19H30

GESTION DU STRESS OXYDATIF EN IMPLANTOLOGIE :
la solution pour les péri-implantites et fontes osseuses ? Sans aucun doute.

Dr Joseph CHOUKROUN
Anesthésiste - Réanimateur
Spécialiste de la douleur
Inventeur de la technique PRF
Président du congrès SYFAC
Conférencier international

Dr Elisa CHOUKROUN
Chirurgien - dentiste
Master en Anatomie & Anthropologie
D.U en Implantologie & Esthétique Buccale
Formatrice PRF & Techniques de prélèvement sanguins

En physiologie humaine, l'accumulation d'oxydants ou l'insuffisance de production d'anti-oxydants est responsable d'un état de stress oxydatif, conduisant à une détérioration du fonctionnement cellulaire.

La perte d'os marginal, les péri-implantites et la fonte des greffes osseuses, résultant d'un arrêt du remodelage osseux, sont à rapporter à ces phénomènes d'oxydation chronique qui trouvent leur origine dans l'ischémie, l'inflammation et certaines situations pathologiques.

Cette conférence présentera tous les facteurs d'oxydation ainsi que les solutions médicales et chirurgicales nécessaires à la prévention de ces complications.

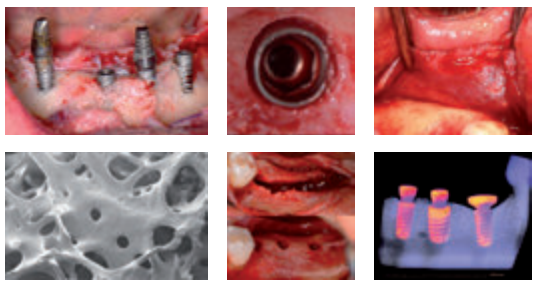

ACCUEIL DÎNATOIRE 19H30

Buffet K

Gratuit pour les membres AO Paris à jour de leur cotisation 2019 (Montant annuel 375 €). 120 € pour les non Membres. Etudiants : Gratuit
Inscription et informations : Catherine - Tél. : 06 74 98 39 55 - alphaomegaparis@free.fr
Inscription en ligne sur www.aonews-lemag.fr

Nom : ..... Prénom : .....

E-mail : ..... ☐ Membre AO ☐ Non Membre AO

Coupon et chèque de règlement (pour les non-membres) à retourner obligatoirement à :
Docteur Henry Abehsera, Trésorier AO Paris, 74, rue Dunois 75013 PARIS

Uninovia

Uninovia est né de la volonté d'un groupe d'indépendants, désireux de travailler ensemble.

by SCDistribution

Bien voir, être précis, pour un résultat pérenne

Aides optiques et microscopes

Une offre cohérente, l'amour du métier, la sérénité

Générateur d'ozone

Pour tout savoir sur le laser Er:YAG
laser-eryag.com

Laser Erbium:YAG

Cédric Bouchereau - cedric@scdistribution.fr - 06 08 22 08 42
Laurent Ferré - laurent@scdistribution.fr - 06 75 56 11 39

Traitement mini-invasif des poches parodontales : Association Laser Er-Yg & PRF

Élisa Choukroun
Nice

La parodontite chronique est une affection d'origine bactérienne avec pour conséquences une inflammation gingivale et une résorption alvéolaire, pouvant aller jusqu'à la perte des dents [1]. Son traitement a pour but premier le retrait du biofilm et du tartre sous gingival afin de retrouver une surface radiculaire biocompatible. Le moyen le plus répandu reste le surfaçage radiculaire, à la fois manuel et ultrasonique. Mais cette technique peut être améliorée par de nouveaux moyens thérapeutiques novateurs et mini-invasifs tel que les lasers.

Plusieurs types sont disponibles sur le marché. Nous avons choisi d'utiliser le laser Erbium YAG (pour Erbium-doped Yttrium Aluminium Garnet). Comme tout laser, il possède des effets photo acoustiques et photoablatifs, mais il diffère par sa longueur d'onde spécifique : 2 940 nm, qui est hautement absorbée dans l'eau et l'hydroxyapatite. La génération de cette onde crée une micro-explosion, permettant le nettoyage des tissus, à la fois mous et durs, sans échauffement thermique [2].

Le laser Erbium YAG est utilisé en parodontologie pour ces effets sur le tartre et la décontamination de cément, toujours sans dommages thermiques [3,4].

Cette approche mini-invasive est complétée par l'utilisation de PRF afin d'améliorer et accélérer la reconstruction osseuse.

La technique PRF (Platelet Rich Fibrin) a été mise au point en 2001 par le Dr Joseph Choukroun [5]. Le principe est le suivant : après un prélèvement, le sang du patient est centrifugé et un caillot riche en fibrine, leucocytes et facteurs de croissance est récupéré. Ce dernier, jouant un rôle de matrice extra-cellulaire provisoire, sera appliqué sur les plaies, ou mélangé aux greffes osseuses pour permettre une accélération de l'angiogenèse et de la cicatrisation.

Le but de cet article est de présenter l'utilisation combinée du PRF et du laser Erbium-YAG (technique proposée par le Dr Fabrice Baudot) dans le traitement des parodontites chroniques autour d'un cas clinique.

Présentation du cas

Mme H., 52 ans, se présente pour la première fois au cabinet, sur recommandations d'une amie pour une consultation concernant sa 21 qui « tombe ». La patiente ne présente aucune pathologie d'ordre général.
Cependant lors d'un bilan sanguin pré opératoire, un déficit en vitamine D a été décelé (taux de 17,3 ng/mL au lieu des 30 ng/mL définis comme « minimal »). Or, il est désormais reconnu que cette hormone est essentielle à un bon métabolisme osseux [6] et une réponse immunitaire efficace [7].

Après examen clinique, nous constatons :
- Une hygiène bucco dentaire correcte
- Une inflammation gingivale localisée au secteur antérieur maxillaire et à 31 et 41.
- Une parodontite chronique localisée au secteur antérieur maxillaire et à 31 et 41.
- Une mobilité du type 2 des 21 et 22
- Une égression de 3 mm de la 21

FIG. 1
Photo intrabuccale de la situation pré opératoire

FIG. 2
Photo intrabuccale de la situation pré opératoire

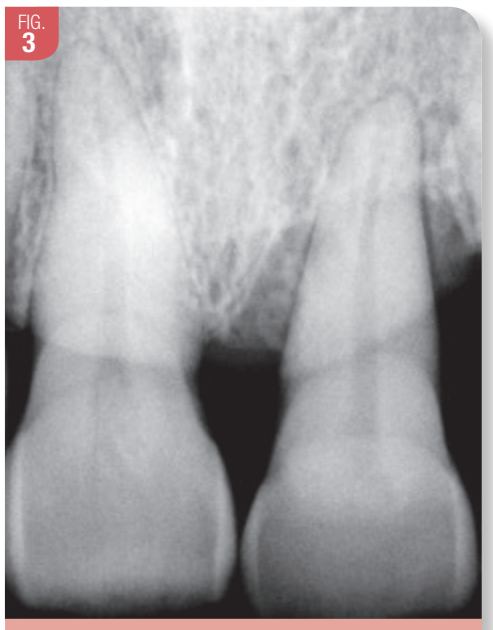
FIG. 3
Radiographies pré opératoire Secteur 11-21

FIG. 4
Radiographies pré opératoire Secteur 31-41

FIG. 5
Charting parodontal - Arcade maxillaire

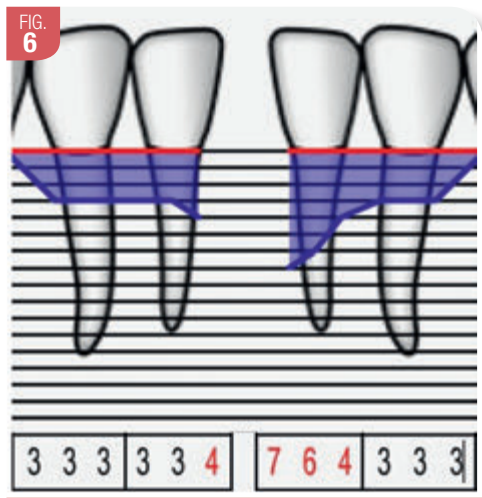

FIG. 6
Charting parodontal - Arcade mandibulaire

Plusieurs plans de traitement ont été proposés à cette patiente par plusieurs confrères. Tous préconisent l'extraction de la 21 et son remplacement par 1 implant. Certains proposent l'extraction de tout le bloc incisivo-canin et 2 à 4 implants. En respect du gradient thérapeutique, il a été proposé à la patiente de tenter de conserver sa 21 et de traiter ses poches parodontales avec un concept de « minimal invasive periodontolgy » avec l'utilisation du PRF et du laser Erbium YAG.

Traitement

Tout d'abord, le profil biologique de la patiente a été pris en charge. 2 ampoules d'UVEDOSE ont été administrées à 1 semaine d'intervalle, avant le jour de l'intervention afin de remettre le statut biologique de la patiente dans un contexte favorable.
1 semaine avant l'intervention, un détartrage supra gingival a été réalisé. Une dose unique de cortisone a été prescrite, à prendre le matin de l'intervention (Solupred, 3 comprimés de 20 mg).
Le jour J, après anesthésie locale du bloc incisivo canin maxillaire et des incisives centrales mandibulaires, un surfaçage radiculaire manuel et ultrasonique est d'abord réalisé.

Puis une décontamination au laser Erbium YAG de la marque LiteTouch™ des poches parodontales a été réalisée. L'embout de la pièce à main (aussi appelé « tip ») est inséré dans les poches parodontales et le laser est mis en marche, du contact osseux vers le haut de la poche (en « touch down »), toujours en mouvement, pour ne pas endommager les tissus. Cette procédure sera répétée sur l'ensemble des poches parodontales. La décontamination de la poche est ainsi optimale.

Une fois la décontamination laser terminée, le PRF est utilisé seul (caillots découpés en petits morceaux) ou mélangé à un biomatériau allogénique (Phoenix, TBF) en « sticky bone », selon la profondeur des poches. Ces petits morceaux seront glissés et compactés dans les poches parodontales. Ces dernières sont remplies au maximum avec le PRF, qui a été mélangé à du métronidazole pur en poudre afin de réaliser une antibiothérapie « locale ». La médication donnée en postopératoire comprend uniquement des anti-douleurs (Paracétamol 1000 mg, 3 comprimés par jour tant que douleurs).

Aucun lambeau ni sutures ne sont réalisés dans ce protocole, ce qui réduit drastiquement le temps opératoire, mais également les suites opératoires. Au rendez-vous de contrôle, après 2 mois un charting a été réalisé. La profondeur de poche a été visiblement réduite, avec un maximum de 4 mm au sondage.
Dans ces poches, le laser a été repassé afin de retrouver une valeur inférieure ou égale à 3 mm. La mobilité des 21 et 22 est redevenue physiologique. La gencive a retrouvé un aspect et une couleur optimale. Néanmoins, les papilles entre 11 et 21 et 21 et 22 se sont « effondrées » avec l'aggravation des « triangles noirs ».

Après nouveaux 2 mois de cicatrisation, l'ensemble des poches a retrouvé une valeur inférieure ou égale à 3 mm. Le feu vert a donc été donné à l'orthodontiste pour débuter un traitement visant à ingresser la dent 21 et ainsi retrouvé une courbe incisive idéale et un sourire esthétique. Après le traitement orthodontique une chirurgie muccogingivale est prévue afin de traiter les récessions maxillaires.

FIG. 7
Laser ErYAG LiteTouch™

FIG. 8
Pièce à main du laser ErYAG LiteTouch™

FIG. 9
Décontamination des poches au laser ErYAG LiteTouch™

FIG. 10
Caillots de PRF découpés en morceaux

Élisa Choukroun

FIG. 11

Photo intra buccale à la réévaluation (2 mois)

FIG. 12

Photo intra buccale à la réévaluation (2 mois)

FIG. 13

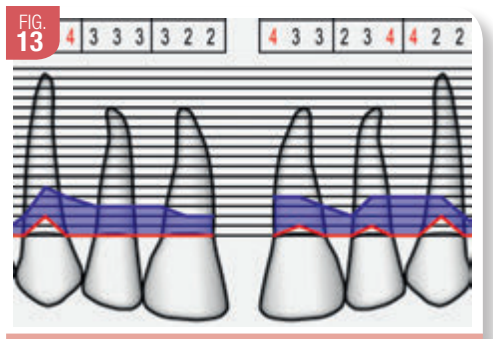

Charting parodontal à la réévaluation - Arcade maxillaire

FIG. 14

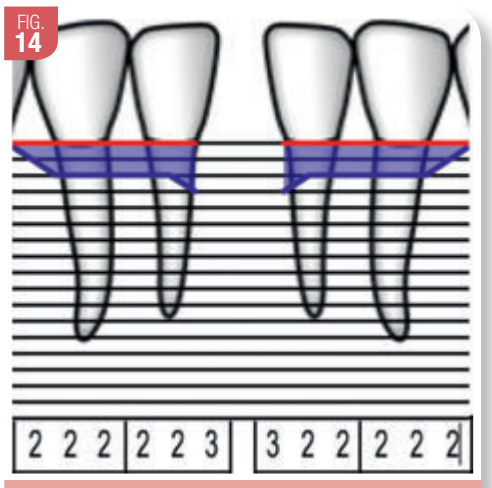

Charting parodontal de réévaluation - Arcade mandibulaire

FIG. 15

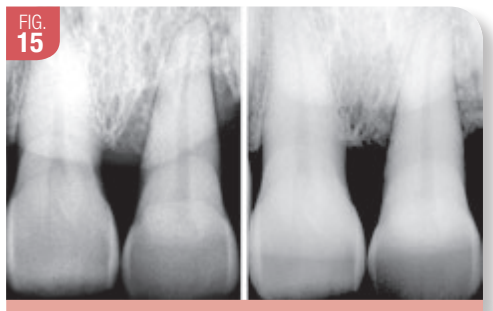

Radiographie avant/après Secteur 11/21

FIG. 16

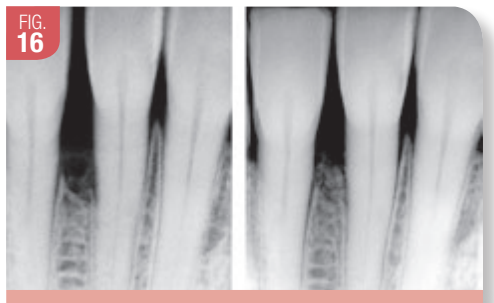

Radiographie avant/après Secteur 31/41

Ce protocole novateur, combinant l'effet décontaminant des lasers ErYAG et l'effet angiogénique du PRF permet le traitement des poches parodontales dans un concept de « minimally invasive treatment », avec un temps opératoire réduit et des suites postopératoires minimes.

Bibliographie

1. *Wang, Yue, Li Weiwei, Shi Li, Zhang, Fengqiu, Zheng Sun. « Comparison of clinical parameters, microbiological effects and calprotectin counts in gingival crevicular fluid between Er : YAG laser and conventional periodontal therapiesA split-mouth, single-blinded, randomized controlled trial » Medicine : December 2017 - Volume 96 - Issue 51 - p e9367*
2. *Periodontology TAAO. « American Academy of Periodontology Statement on the efficacy of lasers in the non-surgical treatment of inflammatory periodontal disease ». J Periodontol 2011 ; 82 : 513 – 4*

Toute la bibliographie est à retrouver sur
www.aonews-lemag.fr

Socket Veneer Grafting, Sticky Bone et positionnement implantaire :

3 clés pour fiabiliser le résultat esthétique en secteur antérieur

Jérôme Surmenian
Joseph Choukroun
Nice

Optimiser le volume muqueux péri-implantaire demeure une tâche complexe avec de nombreuses approches chirurgicales plus ou moins aisées à réaliser. Néanmoins avec l'application d'un protocole simple et facilement reproductible, le traitement d'une incisive centrale fracturée devient accessible à de nombreux praticiens non experts. Nous vous présentons, autour d'un cas clinique, un protocole combinant positionnement implantaire, sticky bone et greffon conjonctif en sur-correction.

Socket Veneer Grafting (SVG) : Sur-correction de conjonctif au-delà de la corticale vestibulaire

Il est établi qu'après extraction, une perte osseuse de la corticale vestibulaire d'au moins 1 mm se produit [1]. La pose immédiate d'un implant n'empêche pas cette résorption.
Le concept de Socket Veneer Grafting, décrit par *Agnigni et al.* [2] suppose que ce défaut osseux quasi inévitable peut être compensé par une sur-correction en tissu conjonctif.
La technique consiste donc à créer une enveloppe au-delà de la corticale vestibulaire et d'y insérer un greffon de tissu conjonctif.

Positionnement Implantaire

La règle de 2 mm de distance entre l'implant et le rebordv osseux vestibulaire, qui est admise pour obtenir un résultat esthétique correct, représente en réalité un minimum de distance. Dans le cas d'une implantation immédiate, plus l'implant sera palatin, et plus le « gap » vestibulaire sera important, ce qui permettra un comblement avec un biomatériau de plus grande envergure. C'est donc un impératif biologique, l'implant doit donc être aligné avec le cingulum des dents adjacentes.

Comblement osseux par Sticky Bone

Le Sticky Bone est obtenu par la réhydratation de l'os allogénique (Allodyn, OST-Dev) dans du A-PRF Liquide, qui est obtenu par la centrifugation de tube de A-PRF pendant 5 mn à 1300 tr/min. L'intérêt de l'os allogénique réside premièrement dans le collagène qu'il contient et qui agit dans chaque étape de la cicatrisation osseuse, et deuxièmement dans ses capacités de résorptions, puisqu'il cédera rapidement sa place à un nouvel os [3].

À propos d'un cas clinique

Mme O. consulte suite à un craquement douloureux qu'elle a entendu au niveau de son incisive centrale. L'examen initial et cone beam mettent en évidence une résorption radiculaire sur la 21 **(Fig. 1 et 2)**.
La 21 est extraite de manière atraumatique et au niveau de la corticale vestibulaire, une enveloppe a été créée avec des instruments de tunnelisation afin de ménager un espace pour la sur-correction en tissu conjonctif (SVG) **(Fig. 3)**. Un greffon a donc été prélevé au niveau du palais, de manière conventionnelle avec une seule incision **(Fig. 4)**.

FIG. 1

FIG. 2

FIG. 3

FIG. 4

FIG. 5

L'implant (Megagen, Anyridge) a été posé en position palatine afin de prévoir suffisamment d'espace pour le comblement osseux vestibulaire **(Fig. 5 et 6)**. Le greffon conjonctif est donc inséré au-delà de la corticale vestibulaire et il est sécurisé en place par un point en matelassier avec un fil résorbable 6.0 (Glycolon, Resorba).
Avant de procéder au comblement osseux par Sticky Bone, la vis de fermeture de l'implant est placée afin d'empêcher ce comblement de pénétrer dans l'implant.
Ensuite cette vis de fermeture est déposée et elle est remplacée par une vis de cicatrisation.
Le comblement osseux est réalisé.
La coiffe de cicatrisation ainsi recouverte d'une membrane de A-PRF **(Fig. 7)**, nous pouvons observer la surcorrection de tissu conjonctif en vestibulaire.
La patiente a été prise en charge par le confrère correspondant en prothèse pour la réalisation de la prothèse provisoire immédiate.
La patiente est revue en contrôle au 8e jour **(Fig. 8 et 9)**, et on peut observer la qualité de la cicatrisation muqueuse, ainsi que le sur-contour vestibulaire.
Après 3 mois sous provisoire, nous pouvons observer la maintenance des volumes muqueux ainsi que la bonne santé tissulaire **(Fig. 10 et 11)**.

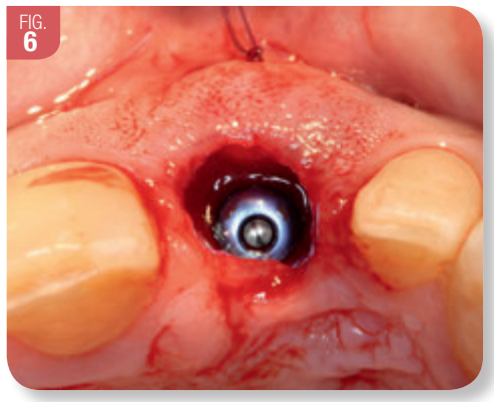
FIG. 6

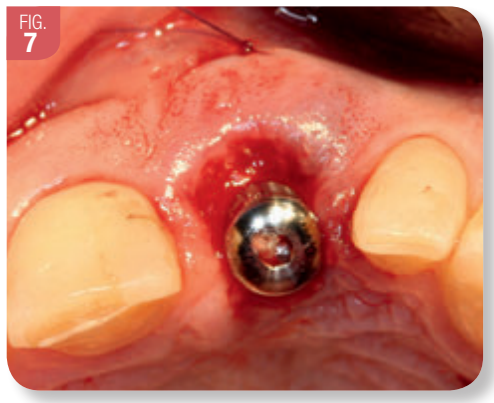
FIG. 7

FIG. 8

FIG. 9

FIG. 10

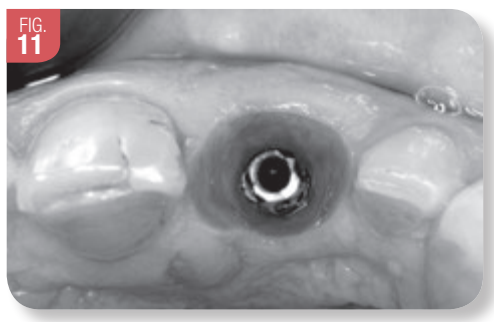
FIG. 11

Conclusion

La sur-correction vestibulaire par le tissu conjonctif, combiné avec un comblement osseux allogénique hydraté dans du A-PRF semble bien contribuer à la préservation des volumes osseux et muqueux. Comme tout traitement implantaire en zone esthétique, cette approche chirurgicale nécessite prudence dans sa réalisation.

Bibliographie

1. *Gluckman H, Du Toit J. The management of recession midfacial to immediately placed implants in the aesthetic zone. Int Dent African Ed. 2015 Jan-Feb ; 5 (1) : 6-15*
2. *Agnini A, Salama M, Salama H, Garber D, Agnini AM. Surgical Veneer Grafting. J Cosmetic Dentistry. 2017*

Toute la bibliographie est à retrouver sur **www.aonews-lemag.fr**

MELAG® France

Expert en Hygiène

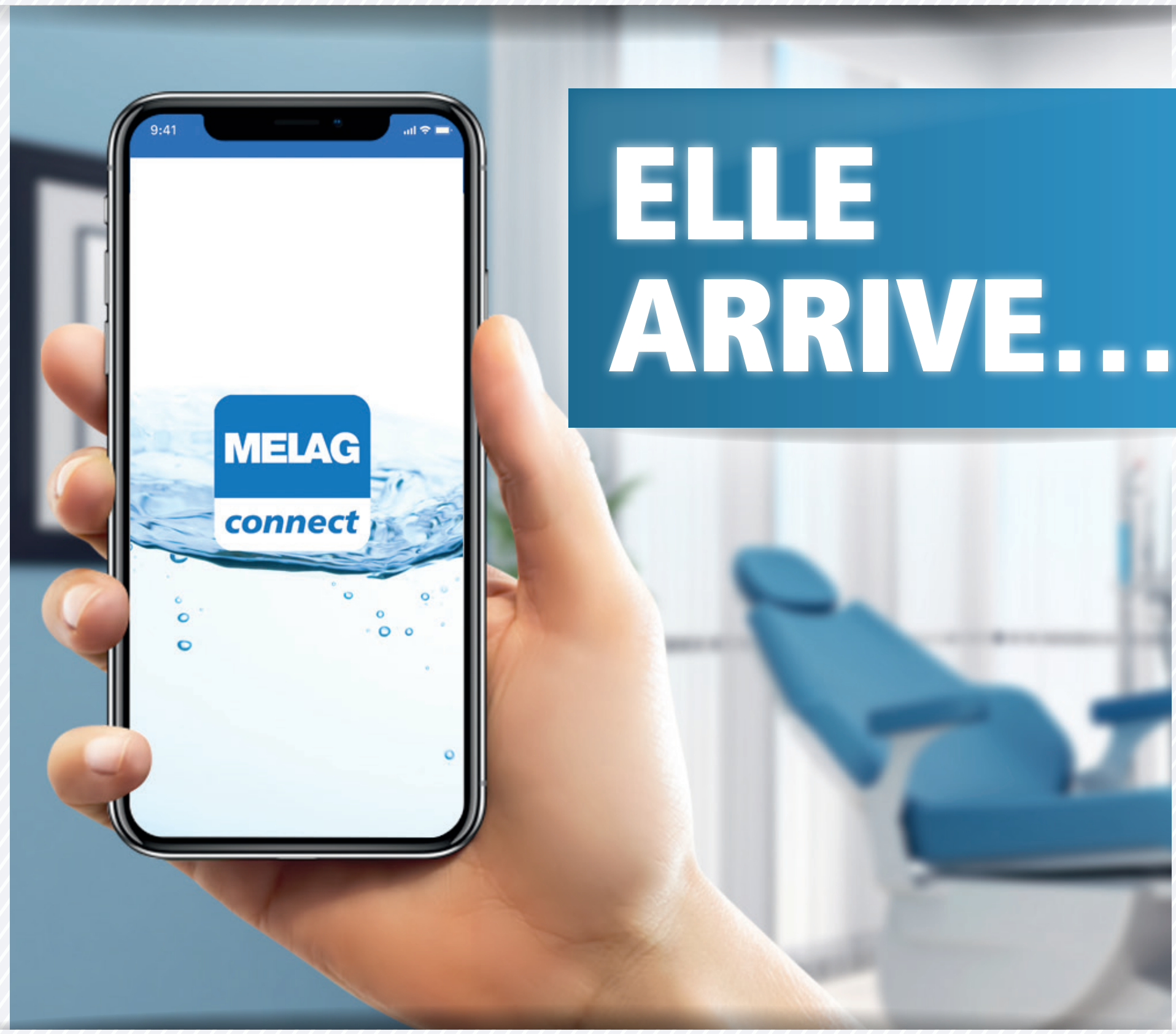

ELLE ARRIVE...

BIENTÔT DISPONIBLE SUR App Store

BIENTÔT DISPONIBLE SUR Google play

récylum

DEEE PRO — FILIÈRE DE RECYCLAGE AGRÉÉE — www.recylum.com — ADHÉRENT

Équipement fabriqués suivant normes et directives :

2006/42/CE (Directive Européenne)
EN 285 (Grands Stérilisateurs)
EN 13 060 (Petits Stérilisateurs)
EN 11607 - 2 (Thermosoudeuses)
DIN EN ISO 15883 (Appareils de Nettoyage & Désinfection)
93/42/CEE Classe IIa (Directive Européenne Produits Médicaux)

CONTACT : 01 30 76 03 00 | info@melagfrance.fr

www.melagfrance.fr

Traitement d'une lésion intra-osseuse combinée au traitement d'une récession parodontale dans une zone esthétique

Introduction : Intérêts et limites de la chirurgie Mini-invasive

Les lésions intra-osseuses (LIO) sont une des conséquences fréquentes de la maladie parodontale. Elles présentent un risque élevé de progression lorsqu'elles ne sont pas traitées et peuvent aboutir à la perte de la dent [1]. Après la thérapeutique étiologique parodontale (séances rapprochées de détartrage et surfaçage radiculaire avec ou sans antibiothérapie [2], réévaluation à 6/8 semaines), la présence de lésions intra-osseuses associée à la persistance de poches parodontales profondes supérieures à 6 mm [3] peut nécessiter un traitement chirurgical. Cependant, des récessions parodontales inesthétiques sont souvent combinées aux lésions intra-osseuses et s'aggravent après traitement chirurgical des LIO, selon le tracé du lambeau choisi [4]. Récemment, la tendance en médecine consiste à minimiser le traumatisme chirurgical et les suites opératoires. La meilleure connaissance des facteurs de cicatrisation parodontale permet depuis quelques années de présenter des protocoles de chirurgie mini-invasive dans la régénération osseuse parodontale. Le lambeau n'est décollé que d'un côté (vestibulaire ou lingual/palatin) et l'intervention est centrée sur 2 à 3 dents [5].
Les papilles sont préservées, ce qui permet de limiter les rétractions gingivales postopératoires :
- si largeur de l'espace interdentaire est supérieure ou égale à 2 mm, la papille est préservée dans sa globalité (MPPT : modified papilla preservation technique) [6], l'incision proximale est déportée en palatin/lingual.
- s'il est inférieur à 2 mm, il est impossible de conserver l'intégralité de la papille. On rentre alors dans la papille pour obtenir la plus grande épaisseur tissulaire possible. C'est la technique du lambeau de préservation papillaire modifié (SPPF : simplified papilla preservation flap) [7]

Les bénéfices cliniques obtenus sont stables dans le temps et les résultats esthétiques sont améliorés par rapport à l'abord chirurgical traditionnel, plus traumatisant et plus étendu sur un grand nombre de dents.
Cependant, même avec la chirurgie mini-invasive, une étude rétrospective montre que le traitement chirurgical des déhiscences osseuses vestibulaires profondes peut aboutir à des récessions parodontales inesthétiques postopératoires [8]. Une augmentation de la récession est prédictible dès que la perte osseuse verticale est > 2 mm en vestibulaire et associée à une profondeur de poche proximale de 6 mm. Les auteurs recommandent donc d'adjoindre un greffon conjonctif au comblement osseux de la LIO pour limiter la rétraction postopératoire.

Analyse d'article

« Effet d'un greffon conjonctif combiné à la « Single Flap Approach » dans la régénération des lésions intra-osseuses » [9] Trombelli L., Simonelli A., Minenna L., Rasperini G. and Farina R., J. Periodontol. 2017, 88:348-56.
Cet article compare le traitement d'une lésion intra-osseuse par un lambeau unilatéral seul d'étendue limitée (Single Flap Approach (SFA) (15 patients) ou associé à un greffon conjonctif (15 patients).

Description du protocole chirurgical utilisé

Après thérapeutique étiologique, les lésions intra-osseuses qui présentent une profondeur de poche > 5 mm sont comblées par xénogreffe et Emdogain®.
Un greffon conjonctif est ajouté pour la moitié des patients traités. Le greffon est 2 mm plus large que la LIO. Sa hauteur est de 4 à 5 mm et il a une épaisseur de 1 mm. Lors des sutures, le greffon est entièrement recouvert par le lambeau ou laissé exposé dans sa partie la plus coronaire.

Dans cet article, *Trombelli et al* utilisent le protocole de Single Flap Approach. Celui-ci a été défini en 2009 [10]. Les incisions intrasulculaires ne sont réalisées qu'en vestibulaire en suivant le rebord gingival marginal de la dent impliquée. Dans la zone interproximale, une incision horizontale est tracée selon le profil de l'os sous-jacent. La papille reste intacte. Plus la distance entre le sommet de la papille et le rebord osseux est importante, plus apicale sera l'incision horizontale. L'intérêt de ce protocole réside dans le décollement unilatéral du lambeau et dans la conservation de l'intégrité de la papille **(Fig. 1)** [11].

Résultats

Les résultats montrent un gain d'attache clinique et une réduction de profondeur de poche dans les deux groupes à 6 mois. Concernant la mesure de la rétraction postopératoire, le groupe SFA seul montre plus d'1 mm d'augmentation de la récession à 6 mois, tandis que le groupe SFA + greffon conjonctif ne montre pas d'augmentation de la récession.
Plus la LIO de départ est profonde (> 5 mm), plus cette différence entre les deux groupes est importante :
- SFA seul : 1,6 mm de rétraction gingivale vestibulaire à 6 mois
- SFA + greffon conjonctif : 0,3 mm de rétraction gingivale vestibulaire à 6 mois.

Ainsi, malgré les limites de l'étude, notamment une absence de résultat au long terme, les auteurs concluent que l'adjonction d'un greffon conjonctif au traitement d'une lésion intra-osseuse permet d'améliorer les résultats en limitant la rétraction gingivale vestibulaire inesthétique postopératoire et en augmentant l'épaisseur gingivale.

Discussion

Un précédent article de *Zucchelli et Santoro* de 2016 [12] met également en avant le traitement d'une lésion intra-osseuse et d'une récession parodontale de classe IV de Miller (récession parodontale associée à une destruction sévère des septa) par comblement osseux associé à un conjonctif enfoui. Un lambeau tracté coronairement sans incision de décharge est réalisé, la lésion intra-osseuse est comblée et un greffon conjonctif est suturé à la face interne du lambeau. Cet article rapporte deux cas cliniques. Il est intéressant concernant le développement du protocole chirurgical mais ne présente pas de valeur scientifique en raison de la taille trop réduite de l'échantillon étudié.
On remarque cependant que l'adjonction d'un greffon conjonctif au traitement d'un défaut osseux peut s'utiliser avec différents protocoles chirurgicaux, même s'il ne s'agit pas forcément de chirurgie mini-invasive. Dans les classes III et IV de Miller, où le recouvrement radiculaire reste non prédictible, traiter dans le même temps chirurgical le défaut osseux et la récession parodontale en ajoutant un conjonctif à la face interne du lambeau, améliore les résultats en termes de recouvrement obtenu et de stabilité au long terme grâce à l'obtention d'un morphotype parodontal plus épais.

Rapport de cas

Une patiente âgée de 30 ans, en bonne santé générale, est adressée par son orthodontiste. En effet, elle a une résorption pathologique sur la 12 **(Fig. 2)**. L'anamnèse révèle qu'aucun traitement de parodontie n'a été entrepris avant le traitement orthodontique. Il est donc immédiatement demandé d'interrompre l'exercice des forces orthodontiques sur ce parodonte inflammatoire et de positionner un arc neutre qui servira de contention lors de la phase chirurgicale.
La thérapeutique étiologique est réalisée en 5 séances rapprochées de détartrage/surfaçage radiculaire sur l'ensemble de la cavité buccale à l'aide d'ultrasons et de curettes de Gracey. La réévaluation a lieu deux mois plus tard et confirme la présence d'une déhiscence importante au niveau de 12, associé à un morphotype parodontal très fin sur 13. Le cone Beam révèle une destruction osseuse de la quasi-totalité de la paroi vestibulaire de 12 **(Fig. 2b, c, d)**. L'indication d'extraction de la 12 est posée.
Il est donc choisi de sectionner la racine de 12 et de traiter le déficit osseux par régénération osseuse guidée (xénogreffe et membrane résorbable) dans le même temps chirurgical. 12 n'ayant aucun contact à l'occlusion, la couronne de 12 est solidarisée à 11 et 13 à l'aide d'une attelle fibrée collée palatine provisoire. Une solution implantaire de remplacement de 12 pourra être envisagée au long terme, au moins 6 mois après la reconstruction osteomuqueuse.
En raison de l'ampleur de la destruction présente, tout traitement chirurgical de la déhiscence de 12 peut engendrer une récession parodontale sur 13, qui serait très inesthétique. De plus, la racine de 13 est vestibuloversée et présente déjà une récession parodontale ainsi qu'une perte osseuse proximale. C'est une classe III de Miller et le recouvrement radiculaire complet n'est pas du tout prédictible en raison de l'atteinte des septa.

L'objectif est de traiter la perte osseuse sur 12 et de renforcer le parodonte sur 13 dans le même temps chirurgical.
Le tracé du lambeau s'étend sur 4 dents, de 11 à 14, pour une meilleure laxité et un accès suffisant au défaut osseux. L'épaisseur tissulaire est préservée dans la totalité de l'espace interdentaire (technique *Simplified Papilla Preservation Technique* SPPT [7] pour permettre une meilleure vascularisation. La racine de 12 est sectionnée, la lésion est comblée à l'aide d'un biomatériau de type xénogreffe. Le greffon conjonctif est prélevé au palais et positionné sur 12 et 13. Le lambeau est tracté coronairement 2 mm au-delà de la jonction amélo-cémentaire pour recouvrir le greffon dans sa totalité **(Fig. 3)**.

À 3 mois, le résultat montre un recouvrement radiculaire complet au niveau de 13, ce qui est un très bon résultat en raison de la non-prédictibilité de recouvrement des classes III et IV de Miller. Le morphotype parodontal est épaissi et le profil vestibulaire reste convexe malgré l'étendue de la destruction osteomuqueuse pré-opératoire **(Fig. 4)**.
À 3 ans, le résultat est stable : le recouvrement radiculaire de 13 est complet et le morphotype parodontal épaissi. La patiente a repris un traitement d'orthodontie pour corriger la vestibulo-position de 13. Sur le plan osseux, le volume osseux permet d'envisager la pose d'un implant **(Fig. 5)**.

FIG. 1

Protocole SFA (Single Flap Approach) : Traitement de la lésion intra-osseuse entre 36 et 37
Lambeau unilatéral vestibulaire/Incision intrasulculaire au niveau des faces vestibulaires de 36 et 37
Incision horizontale sous la papille interdentaire qui est laissée intacte

FIG. 2

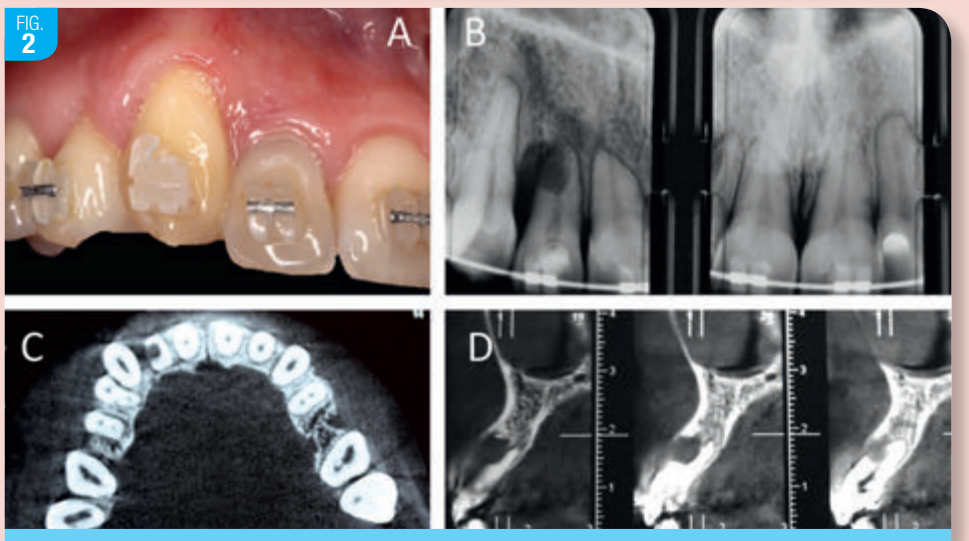

a : Situation clinique pré-opératoire. 13 est en vestibulo-position et présente une récession parodontale débutante associée (classe III Miller) à une insuffisance de tissu kératinisé, en épaisseur et en hauteur
b, c, d : Résorption externe associée à une destruction osseuse vestibulaire sévère

FIG. 3

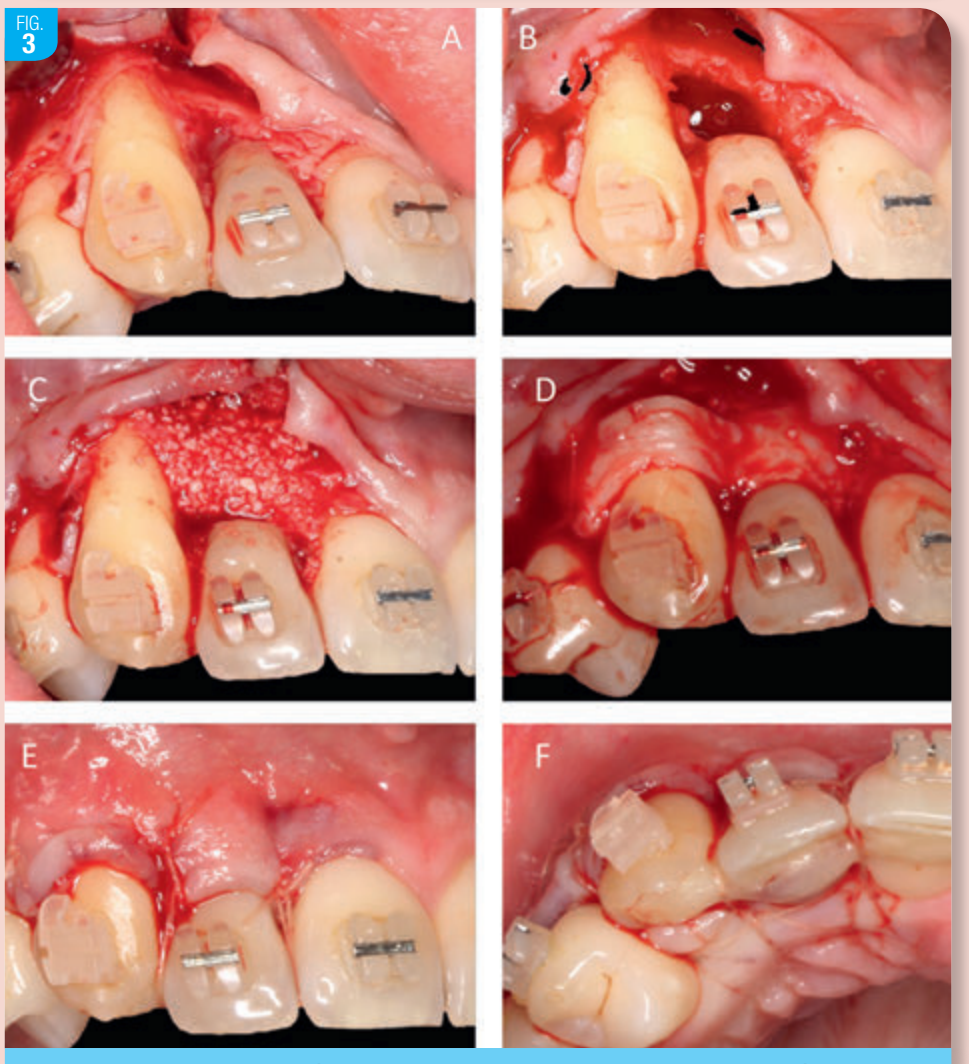

a : Abord chirurgical unilatéral vestibulaire. On note la vestibulo position de 13 et la présence d'une récession parodontale – b : La racine de 12 est sectionnée – c : Comblement de la déhiscence à l'aide d'un biomatériau de type xénogreffe – d : Positionnement d'un greffon conjonctif recouvrant 12 et 13
e : Le lambeau est tracté coronairement et suturé au-dessus des points de contact, positionné 2 mm au-delà de la jonction amélo-cémentaire – f :Vue palatine. On note l'absence de concavité en vestibulaire malgré la perte de substance osteomuqueuse initiale/Attelle fibrée collée provisoire

FIG. 4

Résultat stable à 3 mois. Le recouvrement radiculaire est complet sur 13, le tissu gingival est épaissi.

FIG. 5

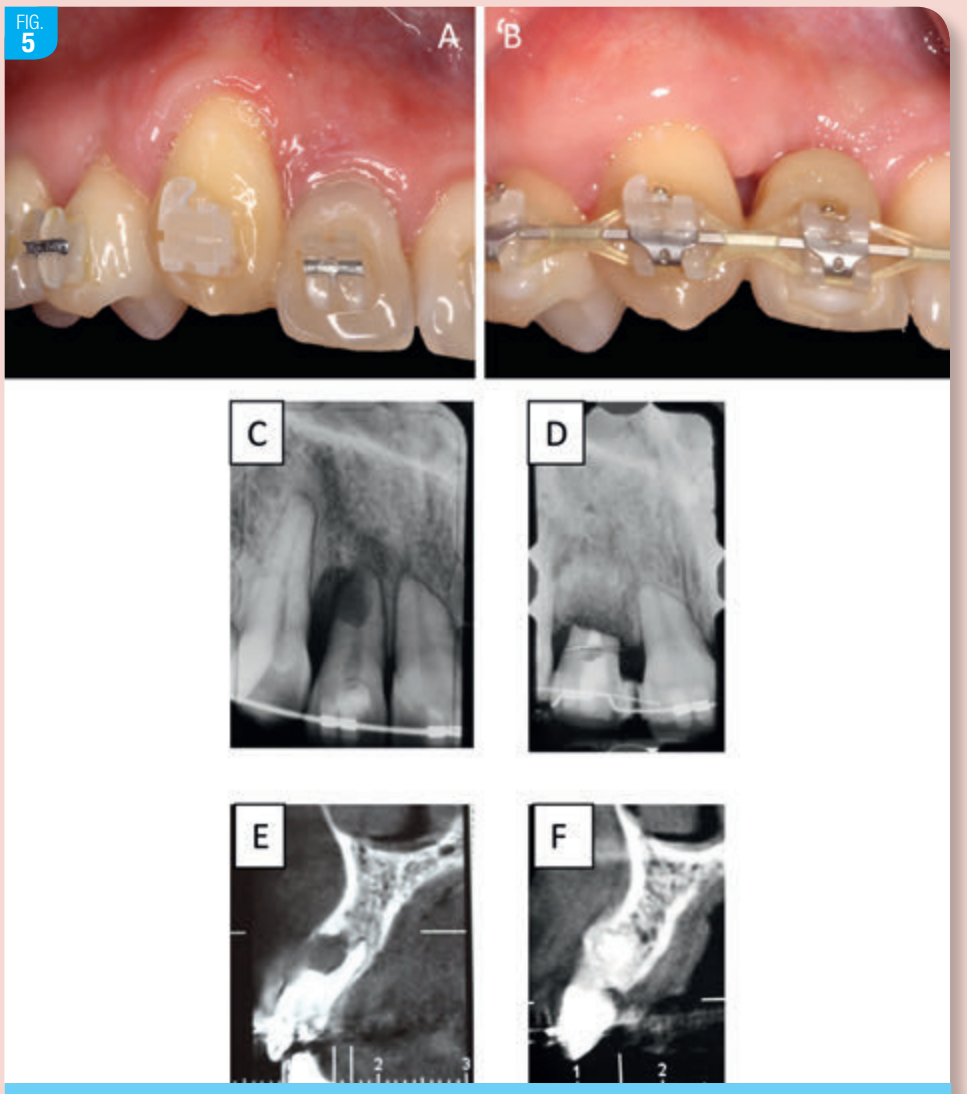

Résultat stable à 3 ans – a :Vue pré-opératoire – b :Résutat à 3 ans :Le recouvrement radiculaire est complet, le morphotype est épaissi, le traitement orthodontique a été réactivé pour corriger la vestibulo position de 13. On note une rétraction papillaire entre 12 et 13 en raison de l'importance de la perte osseuse de la situation initiale – c :Vue rétro-alvéolaire pré-opératoire – d :vue rétro-alvéolaire postopératoire à 3 ans – e :Cone beam pré-opératoire – f :Le cone beam révèle un volume osseux suffisant pour positionner un implant en 12.

Conclusion

Face à une récession parodontale unitaire en présence d'une lésion intra-osseuse isolée, il est recommandé de traiter le problème osseux et le problème muqueux dans le même temps chirurgical.

Le traitement des lésions intra-osseuses sévères dans les zones esthétiques implique d'une part l'amélioration des paramètres cliniques et d'autre part, la préservation de l'esthétique sur l'ensemble du secteur. Les rétractions gingivales postopératoires doivent être évitées.
Les conclusions suivantes ressortent de la littérature :

- privilégier un abord mini-invasif unilatéral et d'étendue limitée quand le nombre de lésions intra-osseuses dans le secteur et l'anatomie du défaut osseux le permettent afin de minimiser le traumatisme chirurgical ;
- le comblement de la lésion intra-osseuse et l'épaississement du morphotype parodontal peuvent être gérés dans le même temps chirurgical ;
- adjoindre un conjonctif enfoui au lambeau permet d'améliorer la stabilité des résultats au long terme et de traiter la récession parodontale associée ;
- d'autres études sont nécessaires pour un recul clinique plus important.

Bibliographie

1. *Mombelli A, Almaghlouth A, Cionca N, Cancela J, Courvoisier DS, Giannopoulou C, Microbiologic Response to Periodontal Therapy and Multivariable Prediction of Clinical Outcome, J Periodontol. 2017 ; 88 : 1253-62.*
2. *Pretzl B, Sälzer S, Ehmke B, et al. Administration of systemic antibiotics during non-surgical periodontal therapy-a consensus report, Clin Oral Investig. 2018 Oct [Epub ahead of print]*

Toute la bibliographie est à retrouver sur
www.aonews-lemag.fr

THE DENTAL
SOLUTIONS
COMPANY™*

Dentsply Sirona

PRIMESCAN™

La technologie conjuguée au futur.

Disponible maintenant.

PRÉCISION :
Une technologie de haute précision pour consolider plus de 50 000 images par seconde.

SIMPLICITÉ D'UTILISATION :
Champ de vision accru pour une prise d'empreinte simple et nette qui permet d'accéder facilement à toutes les surfaces dentaires.

VITESSE :
Une technologie de « Scan Dynamique en Profondeur » pour traiter plus d'un million de points 3D par seconde.

Ne cessez jamais d'être le premier.
Choisissez l'avenir dès maintenant.

Pour en savoir plus rendez-vous sur **www.dentsplysirona.com/primescan**. Vous pouvez également contacter votre représentant Dentsply Sirona ou tester Primescan™ dans notre showroom à Versailles ou dans votre agence Arcade Dentaire, Datis, Dentalinov ou Henry Schein la plus proche.

Dispositif médical pour soins dentaires, réservé aux professionnels de santé, non remboursé par les organismes d'assurance maladie au titre de la LPP. Lisez attentivement les instructions figurant dans la notice avant utilisation. Primescan et CEREC Primescan Indication : scanner intraoral 3D haute résolution, pour fabrication assistée par ordinateur de restaurations dentaires et permettant également d'envoyer les prises d'empreintes numériques à un laboratoire de prothèse. Classe : I. Fabricant : Sirona Dental Systems GmbH. Rev : 01/2019. * Le partenaire de toutes vos solutions dentaires.

Simplification des workflows en implantologie

Les techniques de mise en charge immédiate dans le secteur antérieur en 2019
La mise en charge immédiate dans le secteur postérieur et le concept SSA

Le mardi 22 janvier nous avons reçu pour notre première conférence de l'année Gary Finelle qui a très gentiment accepté de venir de Paris. Le thème abordé était l'implantologie en 2019 c'est-à-dire : l'implantologie et le flux numérique qui devient de plus en plus incontournable. Il nous a également fait profiter de son côté chercheur inventeur en nous faisant partager son concept SSA. Concept tellement logique et évident qu'on aurait tous aimé en avoir la paternité ! Cette nouvelle année qui commence a été pour nous l'occasion de remettre un chèque de 10 000 € au Président Auvergne Rhône Alpes du MDA (Magen David Adom), Monsieur Sperling, pour le projet d'une banque de sang du XXIe siècle à Ramla en Israël. Bien sûr, nous ne remercierons jamais assez nos partenaires financiers sans qui cela ne serait pas possible. Il serait trop fastidieux de tous les nommer puisque certains sont partenaires occasionnels et d'autres sont partenaires annuels. Une illustration sera plus parlante ! Je vous laisse découvrir ci après le résumé de cette merveilleuse conférence, rédigé par Benoît Bernaud, étudiant en 6e année à Lyon, et, qui fréquente Alpha Oméga Lyon depuis 4 ans avec assiduité.

Marie-Hélène Azoulay
Présidente Alpha Oméga Lyon

Remise d'un chèque de 10 000 € au MDA Auvergne Rhône Alpes en présence du Président local, M. Sperling et de Rémi Zerbib

Notre conférencier Gary Finelle s'est prêté de bonne grâce au jeu des photos ! Avec Marie-Hélène Azoulay, Corinne Attia, Sébastien Monchanin, Julien Klein, Laura Cohen, Alaa Zeidan, Samuel Bouchoucha et Bernard Dratler



David Illouz et Raphaël Abbou

Alaa Zeidan et Mohamed Bekkaoui

Nos fidèles de chez fidèles : Hervé Sultan, Claude Benant, Brigitte Farahat, Jean-Luc Bismuth, Cyril Amar, Samuel Bouchoucha et Jonathan Hakimi

Nos jeunes étudiants fidèles ! On reconnaîtra Benjamin Fitouchi, Bertille Grolard, Marc Gaudin, Benoît Bernaud et surtout Jérémy Sage représentant le laboratoire Crownceram

Traditionnelle remise de cadeau au conférencier

Optimisation des procédures cliniques en implantologie

Benoît Bernaud - Étudiant en 6e année en Lyon

Trois notions semblent essentielles dans la dentisterie actuelle : minimalement invasif, biomimétique, numérique.
Ces dernières années, l'avancée technologique, aussi bien au niveau des biomatériaux, de la micro-instrumentation ou encore des outils informatiques, a transformé la dentisterie et a ouvert de nombreuses perspectives dans l'optimisation des procédures cliniques (ou *workflows*).
Le but du *digital workflow* est d'augmenter la précision de notre travail, tout en réduisant les temps et le nombre de rendez-vous : en un mot, une simplification des procédures.

Mise en charge immédiate en secteur esthétique

Deux workflows :
- Planification chirurgicale et prothétique pré-opératoire.
- Empreinte optique per-opératoire et fabrication immédiate de la prothèse. Ce workflow semble idéal à l'heure actuelle de par le résultat esthétique idéal et le temps au fauteuil optimisé.

Le concept SSA

Plus de 50 % des dents avulsées sont des premières molaires : la réhabilitation implantaire postérieure est donc un défi actuel majeur !

L'extraction-implantation immédiate dans les secteurs molaires est de plus en plus employée par les praticiens. Elle permet en effet de proposer aux patients une solution rapide, peu invasive et souvent plus économique, sans diminuer significativement le taux de survie implantaire.

La technique SSA (*Sealing Socket Abutment*) consiste en la fabrication d'un pilier de fermeture d'alvéole supra-implantaire, dans le but de créer une barrière mécanique entre le site chirurgical et la cavité orale. Elle permettra un maintien du caillot sanguin et de la position des tissus mous.

Jean-Pierre Attal et son équipe

pour la première soirée AO Paris 2019 !

On croyait tout savoir sur l'éclaircissement dentaire et son cortège d'idées reçues. Jean-Pierre Attal et ta talentueuse jeune équipe nous ont fait changer d'avis ! Avec forces études et références scientifiques, les très nombreux confrères réunis ce 30 janvier ont très vite appris que notre sujet n'était pas à traiter comme un simple confort esthétique, mais qu'il devait rentrer dans notre arsenal thérapeutique.
Avec l'âge, la dent modifie sa teinte, dès lors le patient et son entourage en prennent conscience. « *Les dents peu lumineuses signent la vieillesse* ». Nous avons demandé à l'un des acteurs de la consultation de traitement des dyschromies à Charles Foix de nous résumer le contenu de leur très riche communication.

Jean Pierre Attal et sa belle équipe : Aïssi Tatiana, Julie Poline Kods Mahdhaoui, Marion Regin, Kevin Gnanguenon et Sophie Szerbojm

Nathalie Janisset entourée de Serge Zagury et Henri Abhesera

Laurence Addi et André Sebbag

Élisabeth Dursun et Bérengère Charrier (Dexter)

Audrey Ohayon avec Raoul Tibi

Le fan club du président !

Florent Garçon (Dental Distrib), Carole Krief (Dentalinov) et Didier Aronis

Jipi avec Serge, Guy Elbaz et les jeunes de AOPJ

Adrien Marinetti, Stéphane Abitbol, Moïse Elbaz, Éric Castel et Pascale Abitbol

Laurence et Marc Hayat avec Colette Misrahi

Salomon Goldenbaum, Jacques Bensoussan et Miche Ache

Neda Nemati avec Jean-Jacques Aknin et sa femme

Ah le café d'Arielle Uzan ☺

Félicitations à l'ensemble de nos conférenciers

L'éclaircissement dentaire

Une thérapeutique incontournable en cabinet libéral et à l'hôpital

Kevin Gnanguenon
Équipe de la consultation des traitements des dyschromies de l'hôpital Charles Foix

Décrit par Haywood et Heymann en 1989, l'éclaircissement dentaire externe ambulatoire est aujourd'hui reconnu comme un procédé sûr et efficient [1]. Et, alors que la première cause de mécontentement des patients insatisfaits de l'apparence de leur sourire est la couleur de leurs dents [2], il est surprenant de constater que c'est un traitement peu utilisé par les praticiens français, probablement car ils pensent que cette thérapeutique n'est pas suffisamment médicale. Pourtant l'OMS définit bien la santé comme étant « un état de complet bien-être physique, mental et social, et ne consiste pas seulement en une absence de maladie ou d'infirmité ». Des études ayant bien montré un lien entre la couleur des dents et les perceptions sociales [3], cela nous conforte dans l'idée que l'éclaircissement dentaire a pleinement sa place comme moyen d'améliorer l'estime de soi, donc les perceptions sociales et, in fine, la santé.

En plus de cette indication « esthétique », l'éclaircissement est parfaitement indiqué dans des situations pathologiques (MIH, fluorose, amélogénèse imparfaite, trauma…) ainsi que dans certains contextes restaurateurs où il est souvent utile d'expliquer au patient que si un éclaircissement doit être envisagé, celui-ci doit précéder les restaurations. Il y a donc de très nombreuses indications pour une thérapeutique qui, contrairement aux idées reçues, est bien standardisée par des protocoles décrits dans la littérature scientifique.

Dans le cadre de notre consultation de traitement des dyschromies à Charles Foix, nous avons beaucoup travaillé sur l'évaluation objective de cette thérapeutique.

Lors de cette soirée, nous avons rappelé les mécanismes de l'éclaircissement, ainsi que le protocole usuel. Nous avons insisté sur l'importance des photographies et du relevé des paramètres de la couleur qui vont nous permettre de maîtriser les variables influençant les résultats et d'établir un pronostic sur l'éclaircissement en fonction de chaque situation clinique rencontrée.

Les mécanismes de l'éclaircissement (Fig. 1)

Une composante chimique est décrite depuis longtemps dans la littérature. Elle est liée à l'oxydation des chromophores par le peroxyde d'hydrogène. Ces chromophores sont des molécules organiques colorées possédant de longues chaînes conjuguées (liaisons simples et doubles alternativement). Ces liaisons permettent à ces molécules d'absorber certaines longueurs d'ondes et d'en réfléchir d'autres. Il en résulte une propriété colorée car celles-ci vont émettre dans les spectres du jaune au rouge. Par oxydation à l'aide du peroxyde d'hydrogène, on va casser ces liaisons conjuguées et entraîner une décoloration de ces molécules.

Une composante physique, qui est quant à elle, assez méconnue et mal décrite dans la littérature. Une étude de *Ma et al.* [4] a permis de mettre en évidence la diminution de la transmission de la lumière à travers l'émail suite au traitement d'éclaircissement. Cette opacification amélaire [5] serait responsable de l'augmentation de la luminosité de la dent après éclaircissement mais également de la diminution de la coloration par effet de masquage de la dentine sous jacente.

FIG. 1

Les 2 composantes de l'éclaircissement
(Source : Astrid Gabet)

Protocole

Le temps par temps de l'éclaircissement

- Examen clinique, détartrage soigneux et nettoyage des surfaces, radiographies de contrôle.
- Prise de teinte (séance ultérieure au détartrage) et photos à l'échelle du visage, du sourire et dento-gingivale.
- Empreinte à l'alginate avec enduction digitale au niveau du vestibule pour enregistrer la gencive sur laquelle s'appuiera la gouttière.
- Coulée en plâtre, possibilité d'utiliser des doses individuelles à prise rapide 10 mn (Cavex-PRED).
- Modèle avec un socle pas trop épais (1 cm) en forme de fer à cheval.
- Contrairement à une idée reçue, il n'est pas nécessaire de réaliser des réservoirs en vestibulaires !
- Confection des gouttières : plaque souple de 1,5 mm d'épaisseur.
- Découpe nette au ciseau à 2/3 mm des collets en vestibulaire et en lingual.
- Démonstration obligatoire au fauteuil avec le patient (insertion/désinsertion, les dents à éclaircir, montrer les doses…).
- Remettre le kit au patient (seringues, fiche de conseils, les gouttières et modèles)
- Prévoir un rendez-vous de contrôle à 2 ou 3 semaines.

Les conseils à donner au patient :

- Brossage des dents avant le port des gouttières.
- Temps de port progressif, 1h puis 2h puis 3h jusqu'à toute la nuit (6).
- Utilisation d'un dentifrice désensibilisant (Sensodyne Protection Complète).
- En cas de douleur, réduire le port d'1h le lendemain.
- Rincer les gouttières à l'eau FROIDE, les sécher et les remettre dans une boîte aérée.
- Pas de régime alimentaire spécial. Éviter toutefois de manger ou boire des aliments colorés dans les 30 mn qui suivent le retrait des gouttières.
- À la fin du traitement : Phosphate de calcium (Tooth Mousse-GC) 1h par jour pendant 7 jours.
- En maintenance nous conseillons le dentifrice Elmex nettoyage intense à utiliser 4 fois par semaine en particulier après avoir mangé des aliments très colorés.

L'évaluation de l'éclaircissement par spectrophotométrie

Subjectivité de la couleur :

La couleur est une notion subjective créée dans le cerveau suite à l'action de la lumière sur les récepteurs rétiniens. La perception colorée est donc le résultat d'une interaction entre des phénomènes physiologiques, psychologiques et émotionnels. Plusieurs paramètres vont influencer la perception des couleurs **(Fig. 2)**.

FIG. 2

Éléments influençant la perception des couleurs
(Source : Kevin Gnanguenon)

Le spectrophotomètre (nous utilisons l'Easyshade V – VITA) est un équipement qui permet de diminuer la part de subjectivité dans la mesure de la couleur des dents. Il analyse le spectre de réflexion grâce à sa lumière envoyée sur la dent et en déduit **(Fig. 3)** :

- Les paramètres colorimétriques L*, a* et b*
- La teinte donnée en équivalent 3D Master
- Le nombre blancheur compris entre 1 et 29 qui correspond au degré de luminosité de la dent
- Le L* correspond à la luminosité, à la quantité de blanc contenue dans une couleur ou la quantité de lumière réfléchie.
- Le a* correspond à la quantité de rouge ou de vert
- Le b* correspond à la quantité de jaune ou de bleu

FIG. 3

Les paramètres colorimétriques L*a*b*
(Source : Jean-Pierre Attal)

Pronostic de l'éclaircissement :

L'analyse de ces paramètres va nous permettre d'émettre un pronostic. Par exemple la **Fig. 4** présente les valeurs qu'on obtient pour la 11. Les dents sont moyennement jaunes et lumineuses initialement (L* compris entre 75 et 85 et b* compris entre 15 et 25). On sait que la composante jaune va diminuer et comme les dents sont déjà lumineuses, les dents vont devenir très blanches (L*> 85-90 et b*< 15).

Avec ces valeurs, on sait que les dents ont donné leur maximum de potentiel d'éclaircissement car les valeurs sont très proches des limites à la vue des paramètres L*a*b* initiaux, de la quantité d'émail présent et de l'âge du patient. Les changements, si on poursuit le traitement sur quelques semaines ne seront pas très significatifs. Nous pouvons donc arrêter l'éclaircissement.

FIG. 4

Paramètres L*a*b* de la 11 avant et après éclaircissement (à 5 semaines)
(Source : Kevin Gnanguenon)

Alternatives

Comme alternative au spectrophotomètre, la réalisation de photographies avec un filtre polarisant et l'utilisation d'un teintier spécialisé pour le relevé de la couleur comme le VITA Bleachedguide 3D-Master, sont recommandés. Par ces moyens on peut encore réduire la part de subjectivité dans l'évaluation du suivi.

Au total, les 3 avantages majeurs d'avoir accès à toutes ces grandeurs colorimétriques quantitatives sont les suivants

- Il s'agit d'une mesure physique qui est plus fiable que la mesure subjective avec le teintier. Elle impressionne le patient ! Mais attention la photo reste indispensable.
- Elle permet, pour la première fois, d'avoir des éléments objectifs sur le pronostic de l'éclaircissement, et le temps de l'éclaircissement.
- Elle permet de suivre l'évolution de l'éclaircissement de façon rigoureuse et de savoir quand il faut s'arrêter.

La consultation de traitement des dyschromies à Charles Foix (Ivry/Seine) - Tél. 01 49 59 48 10

Après 2 ans de fonctionnement de cette consultation, le même engouement est toujours présent de la part des patients (consultation externe). De même, les étudiants sont très demandeurs d'apprendre cette thérapeutique et l'approche standardisée que l'on applique au sein de notre consultation. Le nombre de patients passés par la consultation de dyschromie nous a permis d'enregistrer des données qui nous permettent d'affiner nos procédures après analyses statistiques. Ainsi nous avons pu affiner les pronostics et mieux comprendre les échecs de traitement dans certaines situations.

Références bibliographiques

1. *Haywood et Heymann, « Nightguard vital bleaching ». Quintessence internationale 20, no 3 (1989) : 173-76.*
2. *Samorodnitzky-Naveh, Geiger, et Levin, « Patients'satisfaction with dental esthetics ». Journal of the american dental association 138, no 6 (2007) : 805-8*

Toute la bibliographie est à retrouver sur
www.aonews-lemag.fr

Pour en savoir plus sur la nouvelle Convention avec Edmond Binhas

Jean-Luc Guetta

Edmond Binhas

Afin de coller à l'actualité, nous avons changé le programme du 19 mars, pour recevoir Edmond Binhas qui nous a parlé de la nouvelle convention, laquelle, au moment où vous lirez ces lignes, sera entrée en application depuis le 1er avril 2019. Ce sujet très préoccupant pour notre profession, a eu le don de déplacer beaucoup de nos confrères venus pour en apprendre un peu plus à ce sujet. En première partie de cette soirée, Alain Taïeb nous a fait une petite mise à jour d'autre sujet brûlant actuellement : la retraite.

Nos partenaires : AXA (Alain Taïeb), Dentsply Sirona (Madeline André et Christophe Marzin), Pierre Fabre Oral Care (Élisabeth Olive), Lyra (Sandy Bindler), CrownCeram (Judicaël Chelly), Dental Art (Gilbert Mosca).

Laura Lévy, la présidente, avec Sarah Tordjman

Jacky Tamam, Deborah Toledano et Marc Nataf

Lionel Chamouili et Cyrielle Levy


Stephen Sportes et sa femme Nina

Jérémy Delouya, Chmouel Elkyes, Raphael Guigue et D. Toledano

Denis Chaouat avec Marc Meimoun

Theo Koskas, Yankel Laskar et Jody Sellam

Éric Hadad, Florian Attias et Mirabelle

Dany Cohen, Jonathan Said

Daniel Dayan avec Robert Assouline

Céline Beroune, Elsa Eskenasi, Laura Rudy Abescassis



Eva Cohen et Mendel Chalem

Encore une très belle soirée pour AO Paris Jeunes

avec Paul Laccoureye et Jonathan Sellem

Léa Atthar

26 mars : 2e conférence pour l'AOPJ et grand enjeu pour le bureau !

Suite à la première conférence avec Marc Danan et Xavier Bensaid, les étudiants ont désormais des attentes et sont d'ailleurs plus nombreux à se précipiter dans les couloirs de la faculté de Montrouge. Plus de 200 personnes sont présentes ! On remarque notamment quelques petits ajustements qui ont été faits (comme l'aménagement des partenaires, et du buffet plus confortable). Cette fois-ci, suite aux requêtes des étudiants, la conférence aborde le thème de l'esthétique avec les facettes.
Promesse tenue : une présentation associant à chaque point théorique son application en clinique. Les étudiants en sortent ravis. La mécanique est lancée : un 3e rdv est pris pour la rentrée 2019 !

Nos supers conférenciers Jonathan et Paul

Léa, Ryme et Léa


Antoine, Yulia, Jules, Phoebe, Leonard, Jade, Timothé

Johanna, Jonas, Léa, Joseph, Anaelle


Yohann, Victoire, Antoine


Arnaud, Julia, Thibaud

Nos conférenciers avec Aharon et Raphael

Patrick et Cyril


Laura, Ryme, Sara, Thomas


Nabil, Sohaib

Le bureau et les conférenciers


Merci à nos partenaires

Les facettes dentaires : indications et protocoles de mise en œuvre

Patrick Chelala

La facette est restauration partielle collée qui remplace la face vestibulaire. Elle est réalisée par préparation partielle de la dent et elle comprend un retour palatin (plusieurs types de retours existent). Les facettes sont très fines, et donc fragiles, mais le collage renforce les pièces prothétiques et évite les fractures.

Il faut maîtriser l'isolation pour contrôler l'assemblage et être réitératif dans la pratique. Il faut savoir choisir les matériaux et traiter correctement les surfaces pour un résultat satisfaisant.
Les indications des facettes en céramique sont régies par la classification de Magne et Belser. Elle distingue quatre catégories :
- les corrections de couleur des dents (dyschromie, colorations dues à la prise de tétracyclines, situations où l'éclaircissement externe ne s'est pas montré efficace)
- les corrections de formes (diastèmes et triangles noirs interdentaires, dents riziformes, défauts structurels de l'émail, allongement du bord libre)
- les anomalies de positions. Même si l'orthodontie est la thérapeutique la plus indiquée dans ces cas, les facettes peuvent être un complément dans la gestion de ces cas
- les anomalies de structure

Si on a des pertes de substance suite à de l'usure ou des problèmes parodontaux, on pourra décider de contre-indiquer les facettes car il ne sera pas possible de coller correctement car l'émail n'est pas présent en quantité suffisante.
Certains aménagements pré-prothétiques doivent être réalisés en amont en fonction des cas : éclaircissements externes ou internes, composites, orthodontie, chirurgie muco-gingivales, ou encore gingivectomies.
L'indication de facettes passe avant tout par l'élimination des parafonctions et la gestion de l'occlusion. Il est possible d'associer du composite aux facettes, ce qui est préférable dans le cas où la gestion des parafonctions est trop difficile.
L'érosion infiltration est également une solution pour les tâches dues à une hypominéralisation (post-traitement orthodontique par exemple).

Protocole de mise en œuvre

Un wax-up systématique doit être réalisé par le prothésiste afin de définir le projet esthétique. Ce wax-up servira ensuite à réaliser un mock-up qui permet de prévisualiser directement en bouche le projet esthétique sans toucher aux dents.
Si le patient valide le mock-up, on peut directement préparer les dents pour passer à l'étape suivante. S'il n'aime pas ce projet, on peut l'enlever et refaire un autre projet jusqu'à trouver le bon. Si le patient veut changer, on peut retoucher en direct en ajoutant du composite.

Quand le projet est validé, on prend l'empreinte avec le mock-up retouché en place. Le mock-up permet de guider la préparation pour être plus conservateur possible. Il permet de temporiser en servant de restauration provisoire : lors de sa mise en place, on mordance un petit point sur chaque dent concernée et on y applique de l'adhésif permettant d'avoir une adhésion suffisante et une possibilité de le retirer.
Le prothésiste réalise ensuite des clefs en silicone compressives pour enregistrer les détails sur le modèle et les transférer correctement. Si on fait quelques facettes, la clef peut être localisée. Il faut au minimum une dent de part et d'autre de la dent traitée qui n'est pas préparée. Le silicone doit être composé de silicone lourd pour la compression mais également de silicone light pour enregistrer les détails. Elle doit être découpée correctement, parallèlement au collet des dents. On fait un repère en vestibulaire pour s'assurer de bien positionner la clef au moment de l'injection de résine. On réalise ensuite des encoches dans le silicone au niveau des embrasures qui serviront à éliminer les excès. Il est conseillé de réaliser la clef en silicone sur un modèle en plâtre duplicata du modèle avec wax-up pour pouvoir recommencer facilement.

Préparation des facettes

La préparation se fait à travers le mock-up avec des fraises calibrées. Après le passage de ces fraises, on dépose le mock-up. On prend ensuite une fraise à angle interne arrondi pour homogénéiser la préparation, puis on marque la limite avec des fraises cylindriques pour marquer la limite. On utilise enfin des fraises pierre d'Arkansas permettant de polir la préparation (de préférence un peu usées).
Le respect des axes de préparation est essentiel dans la préparation afin de réaliser

une réduction homothétique à travers le mock-up. Pour une incisive centrale ou latérale, on prépare selon 2 axes. Pour une canine, on prendra 3 axes de préparation.
Il existe trois types de préparations pour facettes :
- une préparation purement vestibulaire, sans ménager d'espace pour le bord libre
- une préparation dite en butt margin, avec réduction occlusale rectiligne à plat en plus de la préparation vestibulaire, qui permet au prothésiste de stratifier sa céramique
- une préparation avec retour palatin, qui se différencie de la précédente par l'ajout d'une préparation palatine.

En proximal, la préparation doit être en « toboggan ». Cela permet de cacher le joint proximal, pour qu'il ne se retrouve pas sur la face vestibulaire. On rentre en profondeur dans la dent en proximal mais sans passer le point de contact.
Quand on fait à la fois des facettes et des couronnes, on préférera passer le point de contact pour que le prothésiste puisse harmoniser les largeurs des dents. Si le point inter-incisif n'est pas convenable et qu'on souhaite le déplacer, on peut passer le point de contact. Mais ce déplacement doit être léger. On peut également le passer aussi si on a des composites proximaux qu'on veut enlever.

Pour la préparation, on réalise une réduction occlusale entre 1,5 et 2 mm.
Ensuite on prépare à travers le mock-up avec les fraises calibrées. On relie ensuite les stries créées par la fraise, puis le toboggan proximal avec la fraise bague verte. On relie enfin le toboggan proximal avec la limite cervicale. On peut réaliser une tranchée ou un puits de stabilisation pour la pièce prothétique. On passe la fraise bague rouge puis la fraise pierre d'Arkansas pour finir.

Une fois la préparation faite, on remet le mock-up en place qui servira de provisoire.

Le joint de colle se colore avec le temps. La limite cervicale doit donc être placée en juxta-gingival voire intra-sulculaire pour pouvoir poser la digue pour le collage. L'utilisation de cordonnets rétracteurs peut être nécessaire pour préparer. Il faut toujours avoir de l'émail en cervical, même si on descend en juxta-gingival ou en intra-sulculaire. La priorité est accordée au collage par rapport à la visibilité du joint.

Collage des facettes

Le jour de la pose, la dépose du mock-up provisoire peut s'avérer compliquée. L'utilisation d'un CK6 positionné à la limite en tirant fort est une astuce. On peut également faire une tranchée à l'aide d'une fraise boule sur contre angle sans eau pour ensuite casser le mock-up.

Lors de l'assemblage, on traite l'intrados de la pièce, puis on met en place l'isolation, puis on traite les surfaces dentaires.

Pour le traitement de la pièce prothétique, on mordance à l'acide fluorhydrique pendant 20 secondes, puis à l'acide orthophosphorique pendant 30 secondes pour éliminer les copeaux de verre, puis on applique le silane. Pour isoler, il faut plutôt une digue plurale (jusqu'aux prémolaires). Il faut la mettre très cervicale, bien l'ourler en intra-sulculaire et faire des ligatures. On peut même mettre un crampon sur la dent qui nous intéresse pour plaquer la digue le plus bas possible. Une feuille de digue épaisse est conseillée.

Pour traiter la dent, on sable avec des particules d'alumine 27 microns, puis on mordance l'émail uniquement, et on applique l'adhésif après rinçage et séchage.

Pour l'assemblage, il faut toujours commencer par les centrales. Ce sont les plus importantes, il faut qu'elles soient placées parfaitement. On essaye la première, puis la seconde, et on refait un essai après application de l'adhésif qui peut créer une surépaisseur. On place ensuite les facettes les plus éloignées des centrales, puis on se rapproche des centrales au fur et à mesure du collage. Les latérales sont donc collées à la fin, et souvent elles ne rentrent plus. Dans ce cas, on retouche les points de contact.

Les colles sans potentiel d'adhésions sont les plus indiquées (telles que le variolink, le multilink, ou encore nexus). Le composite de restauration chauffé est utilisable mais pas pour les facettes car il faut les vibrer aux US, ce qui peut casser les facettes.

Lors du collage, la colle doit être mise en excès, et les premiers excès sont éliminés avant de plaquer la facette à fond. Après cette élimination, on plaque la facette à fond et on polymérise la colle, puis on polymérise sous glycérine. On polit enfin le joint avec des fraises à polir.

Les différentes céramiques utilisables sont :
- les vitrocéramiques
- les céramiques feldspathiques (peu résistante mais esthétique et compliquées à réaliser pour le prothésiste)
- les céramiques renforcées à la leucite (comme l'emax) qui sont préférables car elles sont esthétiques et car elles se collent bien.

Lorsqu'on décide de réaliser des facettes, il est important de vérifier certains détails. La prise de teinte doit se faire lors du premier rendez-vous, avec des flashs, pour bien communiquer avec le prothésiste.

Le patient doit avoir un calage postérieur. Pour régler l'occlusion, il faut une absence de contact au niveau du joint en palatin. Il ne faut pas d'interférence sur le bord libre de la facette en diduction, mais il faut un équilibre en propulsion.

Il faut faire attention à la teinte du support. Il faut transmettre la teinte du moignon sous-jacent pour que le prothésiste coule avec du plâtre de la même teinte que la dent pour anticiper le résultat final.

AVANT

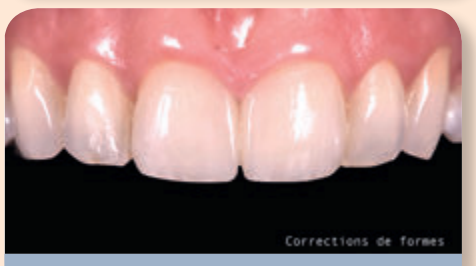

APRÈS

Owandy
RADIOLOGY

NOUVEAU F.O.V
12x10 cm

Visitez notre site
www.imax3d.fr

I-max 3D

L'IMAGERIE 3D ACCESSIBLE À TOUS

- Compacte et légère : 66kg
- 3D Cone Beam
- Multi FOV : de 12x10 à 5x5 cm
- HD : 87µm
- CAD/CAM ready
- Guides chirurgicaux
- Budget maîtrisé

Découvrez notre gamme complète de produits : www.owandy.com

Owandy
RADIOLOGY
2, rue des Vieilles Vignes
77183 Croissy-Beaubourg
FRANCE
Tél. + 33 (0) 1 64 11 18 18
info@owandy.com
www.owandy.com

Dispositif médical de classe Ib / CE0051. Veuillez lire attentivement les instructions figurant dans la notice d'utilisation.
Produit non remboursé par les organismes de santé. Fabricant : Owandy Radiology SARL

IDS 2019 : encore un succès !

À chaque fois, on se prépare à la visite de l'iDS comme un sportif se prépare au marathon… près de 25 km parcourus rien que dans l'exposition sur 3 jours !
Cette exposition, la plus gigantesque du monde dentaire, a cette année reçue plus de 160 000 visiteurs professionnels (soit 3,2 % de plus qu'en 2017) venus de 166 pays selon les données de l'organisateur Koelnmesse.
L'IDS est un salon des superlatifs qui établit toujours de nouveaux standards. Chaque édition dépasse le résultat déjà remarquable de la précédente. Les visiteurs et les exposants apprécient beaucoup IDS. *À Cologne et nulle part ailleurs, l'offre et la demande, qui se rencontrent, n'atteignent une telle ampleur, un tel niveau de qualité et une telle internationalité. IDS est le salon phare incontesté du secteur dentaire à l'échelle mondiale.* » s'est félicité Gerald Böse, President and Chief Executive Officer Koelnmesse GmbH.
Il est vrai que durant cinq jours, Cologne devient la capitale mondiale du secteur dentaire. Bien évidemment le cru 2019 a encore mis l'accent sur les procédés de fabrication et les méthodes de diagnostic numériques, sur les solutions intelligentes en réseau pour le cabinet dentaire et le laboratoire sans oublier une meilleure prise en charge du patient. Il semblerait que la grande diversité des produits et l'ampleur de l'offre ont convaincu une fois de plus les visiteurs du monde entier.
Des stands gigantesques, originaux, avec parfois des guests inattendus (comme Neta, la gagnante israélienne de l'Eurovision 2018), et des soirées mythiques (Dentsply Sirona, EMS, Actéon…) font aussi partie de l'IDS !
Venez donc les découvrir lors de la prochaine exposition, prévue en 2021 !!

Des chiffres impressionnants

- 2 327 entreprises de 64 pays
- Surface brute d'exposition de 170 000 m²
- 610 exposants allemands
- 1 650 exposants étrangers
- 160 000 visiteurs de 166 pays


Stanley Bergman lors de la traditionnelle conférence de presse Henry Schein

Rencontre surprise avec Bruno Pelissier (Montpellier)

Olivier et Henri Schiller en personne ! (Septodont)

Laurent Zenou et Marie-Laure Pochon (Actéon) après leur conférence de presse

Éric Fauvarque et Sofia Simoes (Owandy)

Jérôme Loeb (MS Dental) et Armin Bantle (Durr Dental)

Joyeuses retrouvailles entre les frères Cauche ! Thierry (Align Tech) et Benoît (Eurotec Dental)


Avec Nicolas Cohen et Oliver Boujenah

Henriette Khoun et Thierry Buisson (Kulzer)

Frédéric Goudezeune (Voco)

Guillaume Jouanny en pleine démonstration !

Olivier Lafarge (Dentsply Sirona) avec Pascal Zyman

Avec Christian Moussaly et Didier Cochet (Henry Schein)

Jean François Chouraqui, Rodolphe Acker et Christian de Bus (Henry Schein)

Anthony Atlan, Guillaume Jouanny et Mathias Rzeznik


Avec Christophe Lachaud (Actéon) et Bénédicte Padovan (Lyra)

Dynamique, innovant et performant :
Dentsply Sirona a séduit sur l'IDS grâce à ses produits phares

Dentsply Sirona, le plus grand fabricant de produits et technologies dentaires au monde, a présenté des innovations qui marqueront durablement la médecine dentaire avec ses deux stands d'une superficie totale de plus de 2 000 m². « *Sur l'IDS 2019, nous avons montré que « Inspired by your needs » est bien plus qu'un simple slogan à nos yeux* », a expliqué Don Casey, CEO chez Dentsply Sirona. Ce que soulignent parfaitement les quelque 14 000 démonstrations réalisées en direct sur le stand de l'IDS et 300 formations aux produits étalés sur une semaine. C'est cette interaction avec les clients qui nous fait avancer en tant qu'entreprise et complète parfaitement notre investissement dans la recherche et le développement, qui s'élève chaque année à 150 millions de dollars. »

Des innovations qui marquent clairement la médecine dentaire

Parmi les nombreuses nouveautés présentées par Dentsply Sirona, **Primescan**, le nouveau scanner intra-oral pour CEREC et la prise d'empreinte numérique, s'est particulièrement distingué. Lors des plus de 100 traitements en direct, les visiteurs ont pu se convaincre de la rapidité, de la facilité et de la précision des prises d'empreintes réalisées avec Primescan. Un scan de l'ensemble de la mâchoire avec Primescan est achevé en moins d'une minute et possède une précision inconnue jusqu'à présent. Primescan est donc un partenaire polyvalent dans tous les domaines de la médecine dentaire, des traitements restaurateurs à l'orthodontie, en passant par l'implantologie. La fabrication entièrement numérique des rails pour aligneurs SureSmile pour la correction des malpositions dentaires en est un parfait exemple. Pour ce faire, le scan est fusionné avec les données radiologiques 2D et une photographie du patient. Validées et sans discontinuité, les interfaces simplifient la procédure de manière significative et offrent au dentiste la souplesse d'utilisation requise.

Surefil one, un concept d'obturation innovant pour le secteur postérieur, a également éveillé un grand intérêt. Ce matériau de restauration auto-adhésif allie la simplicité d'un verre ionomère, la durabilité d'un composite de type classique et une bonne esthétique. Une cavité peut ainsi être restaurée en une seule couche sans préparation rétentive. Ceci permet de réduire le traitement global de quatre étapes, ce qui correspond à un gain de temps d'environ sept minutes. Les visiteurs des stands ont pu découvrir toutes les innovations lors de démonstrations en direct ou les essayer eux-mêmes sur des modèles.

Ivoclar Vivadent et 3Shape collaborent
pour offrir une technologie d'imagerie dentaire esthétique

Le logiciel « IvoSmile » d'Ivoclar Vivadent, basé sur la réalité augmentée (RA), sera intégré aux applications orthodontiques et de restauration de 3Shape. Très récemment, les deux sociétés ont annoncé la signature d'un accord de coopération pour la réalisation d'une visualisation esthétique des traitements dentaires dans ces domaines.

Pour plus d'informations :
Ivoclar Vivadent SAS
Tél. : +33 4 50 88 64 00
info-fr@ivoclarvivadent.com
www.ivoclarvivadent.com

VisCalor bulk, le 1er et unique matériau de restauration
doté de la technologie « thermo-viscoélasticité »

Le composite de restauration bulk thermovisqueux réunit les atouts d'un matériau fluide et modelable.
Le praticien a plusieurs options pour les restaurations selon le type de cavité. S'il opte pour la technique adhésive, il doit choisir entre deux alternatives. En effet, le praticien commence souvent avec un matériau composite fluide qui mouille les parois cavitaires à proximité du fond de la cavité, mais qui s'avère difficile à modeler. Il faut donc une deuxième couche avec un matériau condensable. Sinon on peut choisir un composite bulk condensable **avec mise en œuvre en une seule étape**.
Avec VisCalor bulk de VOCO, le praticien dispose désormais d'un matériau composite novateur qui réunit les avantages des deux techniques (« composite bonded to flow »). VisCalor bulk est le premier et unique matériau de restauration doté de la technologie « thermo-viscoélasticité ». **Conçu pour être préchauffé hors bouche, le composite peut être appliqué à l'état fluide dans la cavité, puis, modifiant sa consistance en quelques secondes, il devient modelable.** VisCalor bulk est préchauffé à env. 68 °C avant de pouvoir être applicable. S'agissant d'un matériau bulk de 4 mm, il n'est pas obligatoire de l'appliquer en couches.
VisCalor bulk est disponible en quatre teintes (A1, A2, A3, universel) et couvre l'ensemble des indications pour les restaurations des classes I, II et V.

www.voco.dental – info@voco.com

Avec X-Mind prime, ACTEON démocratise l'examen 3D
au sein des cabinets dentaires

Dernier-né dans la gamme des équipements panoramiques 2D et CBCT 3D d'ACTEON, X-Mind prime est un concentré de technologie allié à toujours plus de simplicité ! Présenté à l'IDS cet appareil fait preuve d'une incroyable ingéniosité à travers sa compacité, et sa facilité d'utilisation tout en combinant les technologies 2D et 3D. Avec X-Mind prime, la haute technologie est également à portée de main grâce à des outils qui permettent un diagnostic précis et une planification complète du traitement.

Une solution high-tech complète qui démocratise la 3D

X-Mind prime, c'est d'abord une solution complète qui associe les technologies 2D et 3D. Bénéficiant d'un même capteur, le praticien passe aisément d'un mode à l'autre sans perte de temps. Avec de telles possibilités, X-Mind prime propose un vaste choix d'examens panoramiques (24) et CBCT (32) et couvre ainsi de nombreuses applications cliniques, notamment l'implantologie, l'endodontie, l'observation des ATM et des sinus. Les praticiens pourront aussi scanner des objets en 3D comme les modèles en plâtre et les impressions en silicone, ce qui ouvre le champ des possibilités.
Avec cette solution, tous les cabinets dentaires peuvent désormais proposer un examen 3D à leurs patients et élargir leur expertise.
En effet, équipé du logiciel de précision ACTEON Imaging Suite (compatible Windows et Mac), l'appareil fournit des fonctionnalités avancées. Grâce à une manipulation intuitive des images et des outils de pointe, la planification implantaire est simplifiée.

Un appareil compact et simple qui facilite le quotidien des praticiens

X-Mind prime est un système compact et léger, c'est ainsi l'assurance de pouvoir intégrer cet équipement au sein des cabinets les plus exigus. Avec son système de fixation murale intelligente, l'appareil s'adapte plus facilement à toutes les configurations spatiales, évitant ainsi tout encombrement au sol. **Livré pré-assemblé au cabinet, l'appareil est opérationnel en moins d'une heure grâce à l'intervention d'un seul spécialiste, ce qui permet de ne pas interrompre le travail quotidien.**
L'appareil se distingue par sa facilité d'utilisation : le patient se positionne face au praticien lors de l'examen, et le panneau de commande simplifié situé sous le support mentonnier permet une manipulation simple et précise. La reconnaissance automatique du support mentonnier en fonction du type d'examen sélectionné permet un positionnement patient sans erreur. **Le praticien gagne ainsi un temps notable dans ses tâches quotidiennes.**

Une offre de service haut de gamme made in ACTEON

ACTEON considère que la qualité de service auprès de ses clients est tout aussi essentielle que la qualité de ses produits, le groupe déploie un véritable **accompagnement personnalisé** tenant compte des besoins et spécificité de chaque praticien.
Pionnier dans la fabrication de solutions d'imagerie dentaire innovantes et moins invasives, ACTEON élargit sa gamme de panoramiques et de CBCT avec X-Mind prime, une solution tout-en-un qui combine la 2D et la 3D et intègre tout le savoir-faire de haute technologie du Groupe associé à sa qualité de service. X-Mind prime est également disponible en version panoramique seulement.

Henry Schein a présenté son offre complète de solutions

Stanley M. Bergman, Chairman of the Board et Chief Executive Office de Henry Schein, a ouvert la tradtionnelle conférence de presse du groupe. « *Nous savons tous à quelle vitesse notre monde change. Il nous incombe à tous d'être ouverts à l'innovation et au changement si nous voulons atteindre notre objectif commun de faire progresser la santé bucco-dentaire en tant que soins primaires. Nous devons trouver de nouvelles façons d'établir des partenariats, de découvrir de nouvelles applications pour les technologies émergentes et de créer de nouvelles façons d'éduquer et de motiver le public sur l'importance d'obtenir de bons soins de santé bucco-dentaire.* »
« *Chez Henry Schein, quand nous disons « Rely on Us » (« comptez sur nous »), c'est une promesse que nous faisons* », a déclaré Jonathan Koch. (Senior Vice President et Chief Executive Officer). *Notre objectif est d'aider les professionnels de la dentisterie à atteindre de bons résultats pour les entreprises et les patients.* »
Par ailleurs, la **nouvelle identité de marque BioHorizons et Camlog** ont présenté une gamme complète d'implants dentaires, de composants de restauration, de produits CAD/CAM et de solutions régénératives innovantes. Ceci inclut le lancement de la PROGRESSIVE-LINE, disponible pour les connexions CAMLOG® et CONELOG® établies.

Kulzer

Kulzer a présenté ses produits traditionnels pour le cabinet dentaire notamment les matériaux d'empreinte Flexitime, les composites Venus et les adhésifs iBOND. **Sur le stand de l'IDS, Kulzer a mis l'accent sur les réparations intra-orales avec iBOND Universal.**
Pour le laboratoire, Kulzer propose de nouvelles résines imprimables. Elles complètent la gamme de l'imprimante cara Print 4.0 : une nouvelle résine transparente pour les gouttières ortho, une pour les fausses gencives et une pour les modèles, de teinte beige. Il est ainsi possible d'imprimer des modèles avec une fausse gencive à l'aspect réaliste : la gamme des indications comprend également les porte-empreinte individuels, les guides chirurgicaux, les châssis en résine calcinables. Rappelons que cara Print 4.0 est une imprimante de technologie DLP. Un nouveau système de nettoyage permettant d'automatiser le post-traitement de l'impression 3D sera également prochainement disponible.

L'art dentaire ?
Définissez la tendance avec

Venez nous rendre visite à **dentiste expo**,
Galerie MSDENTAL (stands B40 + A35-50 / B50-52)
les 20-21 juin 2019, à Paris - Porte de Versailles.

Tél : 01 30 67 61 60 · contact@groupemsd.com · **www.msdental.fr**

Premier anniversaire du service de médecine bucco-dentaire de l'hôpital Henri Mondor

Le DG Martin Hisch, Philippe Pirnay et en arrière-plan Édith Benmansour (Crédit photos AP HP)

Avec à droite Laurent Cathala (Crédit photos AP HP)

Le **Pr Philippe Pirnay**, chef du service de médecine bucco-dentaire de l'hôpital Henri-Mondor AP-HP, a reçu au cours d'une belle cérémonie le 11 mars dernier : **Martin Hirsch**, directeur général de l'AP-HP, **Éric Vechard**, délégué départemental de l'ARS Val de Marne, **Laurent Cathala**, maire de Créteil, **Françoise Lecoufle** maire de Limeil Brevannes, le **Pr Louis Maman**, doyen de la faculté de chirurgie dentaire de l'Université Paris Descartes, le **Pr Pierre Wolkenstein**, doyen de la Faculté de médecine de l'UPEC, en présence d'**Édith Benmansour**, directrice des hôpitaux universitaires Henri-Mondor AP-HP et du **Pr Bertrand Godeau**, président de la CMEL des hôpitaux Universitaires Henri-Mondor AP-HP.

Philippe Pirnay a fait un discours très remarqué, puis Le Pr Marysette Folliguet représentant le Président de la Commission médicale d'établissement de l'AP-HP a pris la parole, et enfin Martin Hirsch a répondu au chef de service.

À l'issue de la cérémonie, il twittera le 11 mars : *magnifique réalisation, dynamisme innovation. Service remarquable rendu aux patients. Un an après une formidable réussite. Service public exemplaire par sa qualité et son portage !*

AO news, le mag !

Retrouvez tous nos numéros en ligne !



AIR COMPRIMÉ | ASPIRATION | IMAGERIE | ODONTOLOGIE CONSERVATRICE | HYGIÈNE

VistaScan Mini

La Référence, une gamme complète

VistaScan Mini : La référence avec la plus haute définition du marché jusqu'à 22 pl/mm en résolution réelle. • Connexion PC via USB/RJ45. • Diagnostics rapides et sûrs à partie de 6 secondes. • Plus de 5000 installations en France.

Plus d'informations sur www.duerrdental.com

DÜRR DENTAL

LE MEILLEUR, TOUT UN SYSTÈME

Dispositif Médical de classe I
Nous vous invitons à lire attentivement les instructions figurant sur les notices.
Produits non remboursés par les organismes de santé.

Congrès du Club Étude Dentaire, édition 2019

Jacques Bessade

Pour la dix-neuvième année consécutive, le Club Étude Dentaire, créé par **Philippe Monsénégo**, MCU-PH à Garancière, s'est tenu du 16 au 20 mars dernier, à l'Hôtel Pralong de Courchevel 1850.
Encore une fois ce fut l'affluence lors des 12 conférences successives qui nous ont été proposées. **Jean-Baptiste Verdino** a expliqué comment il pouvait transformer « simplement » un bridge complet sur implant lorsqu'un implant ne pouvait être conservé. En travaillant sur des armatures titane, il est possible de retirer l'implant et sa connectique puis de souder un pilier temporaire pour remettre en fonction le bridge dans la journée, sans préjudice pour le patient.
Carole Leconte a traité des matrices dermiques acellulaires employées pour la régénération des tissus mous, notamment Mucograft, Mucoderm, Alloderm, Strattice et Surgimend, cette dernière offrant le meilleur rendu tissulaire, selon la conférencière. **Bertrand Dinahet** nous a présenté les dernières innovations du salon IDS de Cologne, en particulier les derniers modèles de caméra d'empreinte optique, rendant obsolètes les modèles de 2018. Nombre d'entre elles arrivent de Corée du Sud et de Chine. Si les tarifs semblent attractifs, attention à la maintenance à distance. **Serge Barone** a illustré les progrès réalisés en 10 ans avec le système Cerec, dans le cadre de son exercice privé. **Armand Paranque** nous a brillamment informés des dernières évolutions en matière de traitements esthétiques du visage, notamment du rôle des ultrasons pour retendre simplement des tissus relâchés et de l'intérêt du micro-lifting, dont la vidéo a quelque peu perturbé les âmes sensibles. **Guillaume Joseph** a illustré les traitements ortho-implanto en mettant l'accent sur la nécessaire collaboration au sein d'une équipe pluri-disciplinaire. **François Hary** a illustré son mode d'organisation de réseau de correspondants. Corinne Touboul **a présenté les modalités par**ticulières de l'expertise judiciaire pénale avant que **Patrick Missika** rappelle les grandes lignes de l'expertise civile. Les deux sujets ont provoqué un débat passionnant qui, comme pour chaque soirée, s'est prolongé lors du dîner convivial lors duquel les quatre-vingts participants peuvent échanger librement avec les conférenciers.

Ce millésime fut un succès. On attend d'ores et déjà la vingtième édition pour laquelle les surprises seront au rendez-vous afin de fêter dignement cet anniversaire du Club Étude Dentaire qui a su si bien associer, sur une durée exceptionnelle, amitiés et formation continue.

Premier Best off of Implantology

Paris, le 28 mars

Le 28 mars dernier s'est tenu à Paris un Congrès d'Implantologie d'un genre nouveau. En effet, 31 conférenciers, tous ambassadeurs de l'excellence Française en la matière, se sont réunis pour traiter d'un thème de leur choix mais en limitant leurs propos à 10 minutes. Tous ont répondu à l'invitation de Patrick Missika et se sont exprimés devant une salle comble en relevant le défi de ce timing particulièrement exigeant sur le fond mais surtout sur la forme. Force est de constater que ce fut un succès. Ce modèle de Congrès invite à une concentration permanente car les propos sont concentrés mais sans aucune lassitude puisque l'on change de sujet toutes les 10 minutes. Il faut croire que cela a plu car la salle est restée comble jusqu'au bout de la journée. Les 31 sujets ont largement balayé le champ de l'implantologie orale tant chirurgicale que prothétique.

Patrick et Claire Missika avec Guillaume Drouhet, Jacques Attias et Patrick Simonet

Gérard Lacroix (Implant Direct), Jacques Bessade, Gérard Scortecci et Renaud Petitbois

Georges Khoury entouré de Hadi Antoun et Philippe Leclerc

Jacques avec Philippe Khayat

Olivier Fromentin, Isabelle Kleinfinger, Philippe Monsénégo avec l'organisateur P. Missika

Philippe Razjbaum et Frédéric Chiche

Jérôme Liberman avec Anne Benhamou et Isabelle (Dentsply Sirona)

Éric Alimi (AO Montpellier) avec Jacques

Les conférenciers ont été invités à s'exprimer par ordre alphabétique, en commençant donc par **Hadi Antoun** qui a traité des moyens de reconstruction osseuse en 3D que constituent l'expansion horizontale et la ROG, de plus en plus indiquée dans ces cas de figure, avec d'excellents résultats à long terme dans des mains bien entraînées. **(Fig. 1 et 2)**

Anne Benhamou s'est exprimée avec le même brio sur le challenge que constitue l'incisive maxillaire qui, lorsqu'elle doit être remplacée, doit faire l'objet de toutes nos attentions, quitte à sur corriger le défaut potentiel pour obtenir un résultat esthétique. Comblement du gap alvéolaire et conjonctif enfoui sont incontournables, de même que la réalisation d'une dent provisoire au profil d'émergence affiné.

FIG. 1

FIG. 2

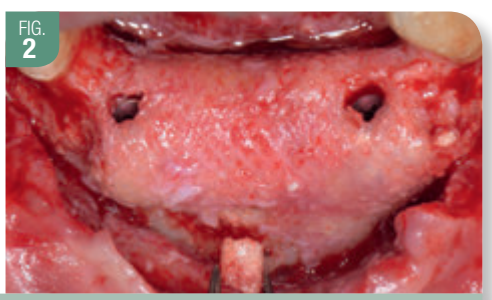

Cas de Hadi Antoun

Marc Bert est revenu sur les fondamentaux de l'occlusion en rappelant qu'il n'y a pas lieu de mettre une couronne sur implant en sous-occlusion. **Jacques Bessade** a indiqué les voies à suivre pour limiter la survenue d'une péri-implantite. Affiner le profil médical d'un patient en pensant à le supplémenter en vitamines D tout en veillant aux excès de cholestérol, soigner les profils prothétiques pour faciliter la maintenance, établir un programme de maintenance de 2 contrôles annuels sont les bases d'une pratique sereine.
Franck Bonnet a montré comment la technique de la *socket shield*, laissant en place la paroi vestibulaire d'une dent à extraire dans le secteur

esthétique, permet de garantir le maintien du volume vestibulaire.

Bernard Cannas a passé en revue les évolutions des traitements implantaires depuis les années 80. Une vidéo montrant le célèbre chirurgien Paul Tessier, père de la chirurgie maxillo-faciale, a particulièrement été appréciée.

Frédéric Chiche a présenté le concept de chirurgie globale, dans lequel, tout ou presque est fait en une seule séance Flux numérique et chirurgie guidée apportent sécurité, confort et gain de temps opératoire. Cependant, il ne faut pas oublier que l'expérience du praticien reste le facteur essentiel qui permettra d'optimiser ces progrès techniques.

Guillaume Drouhet a vanté la technique des ostéotomes, chirurgie mini-invasive de reconstruction sous-sinusienne par voie crestale. **Isabelle Kleinfinger** a développé les techniques de reconstruction gingivale essentielles dans le secteur esthétique.

Patrick Limbour a parlé de l'agénésie des incisives latérales maxillaires et a répondu à la question : à quel âge peut-on poser les implants ? L'étude de la littérature permet de le préciser. Il faut préférer implanter après 20/21 ans soit bien plus tard que ce qui avait été indiqué en 89 à la Conférence de Mayence (15-17 ans). On sait aujourd'hui que la fin de la croissance est différente de la continuité de la croissance, plus lente, imperceptible. Restent à gérer la temporisation, la lassitude des patients et leur disponibilité qui n'est plus la même qu'à 17 ans. Dans tous les cas, attention aux cas de ligne du sourire haute. Anticiper le risque d'infra position par une position plus palatine de l'implant et penser à vraisemblablement remplacer la prothèse à 10/12 ans. **(Fig. 3, 4, 5)**

Cas de Patrick Limbour

En ces temps où circulent des informations farfelues sur le risque de toxicité lié à la dégradation du titane, **Patrick Exbrayat** a rappelé quelques fondamentaux concernant le progrès indiscutable que constitue l'emploi des implants en alliage de Titane par rapport à ceux en titane médicalement pur des débuts de l'ostéointégration. Les éléments d'addition que constituent l'Aluminium et le Vanadium (Ti Al6 V4) ont grandement amélioré les propriétés mécaniques de nos implants. La limite élastique est passée de 330 MPa à 830 MPa, la résistance en fatigue a été multipliée par deux. La biocompatibilité du titane allié est équivalente à celle du titane pur, vis-à-vis des tissus osseux et gingivaux. Il faut rappeler que la couche de passivation composée des 3 oxydes TiO2, Ti2O3 et TiO se reconstitue systématiquement à chaque exposition à l'air, sous forme adhérente et protectrice inaltérable (10 å en 1 mS et 100 å en 1 mn) en jouant le rôle de filtre ionique tout en développant des liaisons intimes avec les ions Ca ++ et PO4 - -.

Philippe Russe a rappelé les règles de prudence lors de la pose d'implants de petit diamètre, c'est-à-dire entre 2,8 et 3,5 mm. D'une part, il faut privilégier la longueur en utilisant des implants de 13 ou 15 mm, sinon, le risque d'échec augmente. Indiqués strictement pour les latérales maxillaires et les incisives mandibulaires, il faut s'assurer d'un bon ancrage primaire en sur forant en profondeur. Il ne faut pas hésiter à placer un conjonctif de 2 mm d'épaisseur pour masquer la transparence de l'implant. Enfin, il faut penser à augmenter la rétention des piliers de prothèses car leur surface est assez réduite. **(Fig. 6)**

Cas de Philippe Russe

Philippe Khayat a illustré la technique de l'implantoplastie qui permet de modifier la surface d'un implant atteint d'une péri-implantite en la rendant lisse grâce aux fraises Dexter H 375 et HK 375. Ainsi, sans comblement péri-implantaire, il observe une néo-formation osseuse qui parvient à combler la lésion spontanément.

Georges Khoury a présenté les résultats encourageants d'une étude portant sur la stabilité des reconstructions par ostéotomies segmentaires transversales.

Philippe Leclercq a illustré les techniques de dépose d'implant lié à l'augmentation des échecs et des procédures judiciaires en implantologie, devenues très fréquentes aujourd'hui. Jérôme Liberman a rappelé les risques liés aux biphosphonates. **Jérôme Lipowicz** a rappelé les avantages liés à la chirurgie guidée flapless.

Patrice Margossian a illustré clairement l'intérêt du nouveau pilier Anthogyr AxIN permettant de s'affranchir d'un positionnement palatin de l'implant en zone esthétique afin de ménager le plus de place possible pour l'accès à la vis de prothèse. Grâce à cette nouvelle connexion prothétique, il a modifié son axe de forage en prenant pour référence le bord libre des incisives et non plus le cingulum.

Philippe Monsénégo a développé l'intérêt des implants pour stabiliser une prothèse amovible de type stellite. Très souvent indiqué en première intention dans les édentements de grande étendue, le stellite peut être complété par 2 implants et un système de connexion type bouton-pression ou Locator ou encore par couronnes fraisées, ce qui permet d'éviter la présence de crochets dans la zone esthétique, d'améliorer l'équilibre et la biocompatibilité de la prothèse en diminuant les contraintes sur les muqueuses. Le patient peut ensuite envisager sereinement et progressivement la pose d'implants complémentaires pour mettre en place une solution purement fixée.

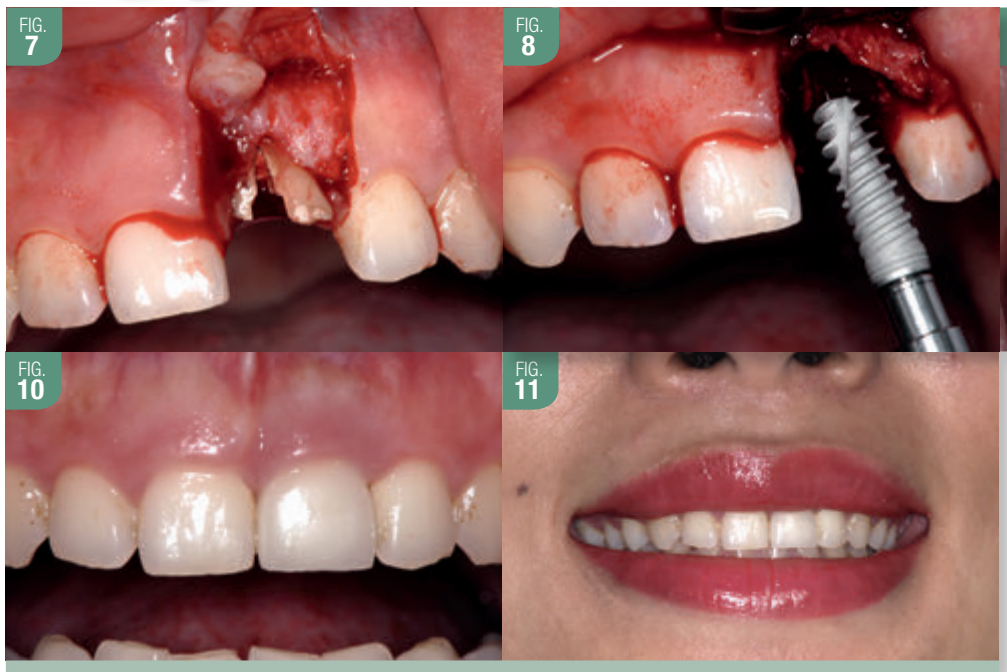

Cas de Patrick Missika

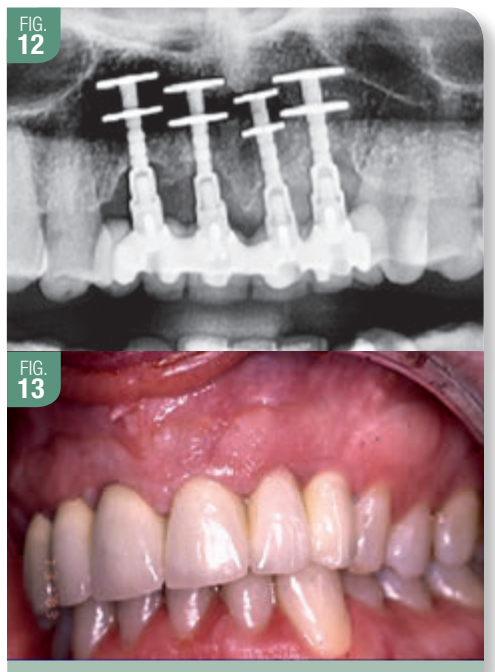

Cas de Hadi Antoun

Patrick Missika a rappelé les avantages biologiques, esthétiques et psychologiques de l'extraction-implantation immédiate. **(Fig. 7 à 11)** **Philippe Rajzbaum** a montré l'intérêt d'un abord pluridisciplinaire dans la gestion des cas complexes. Et **Gérard Scortecci** a illustré, après 45 ans de pratique, les défis des traitements à très long terme. **(Fig. 12,13)**
Corinne Touboul a mis en garde sur l'emploi de la chirurgie guidée. En effet, si elle constitue un progrès indiscutable, elle est très chronophage en amont de la chirurgie. De plus, il faut savoir garder son sens clinique, prendre le temps en cours d'intervention de s'assurer que le guide est valide, et lever un lambeau si cela s'avère nécessaire. En conclusion, la chirurgie guidée n'est certainement pas une technique de débutant.
Patrick Palacci a montré le traitement d'un cas extrême géré de main de Maître, comme il en est capable. **Jean-Baptiste Verdino** a montré comment il était possible de sauver un grand bridge implanto-porté quand un ou plusieurs implants support sont perdus. Les implants zygomatiques sont un élément de réponse.

Cas de Jean-Louis Zadikian

Jean-Louis Zadikian a montré comment il gérait l'obtention de résultats esthétiques immédiats chez l'édenté complet maxillaire. Enfin, **Michel Metz** a montré l'avantage des prothèses maxillaires complètes sur barre d'ancrage implanto portée dans les cas de forte résorption ou de bruxisme, offrant une maintenance réduite et simple et d'excellents résultats à long terme. **(Fig. 14, 15)**

Jacques Bessade

G·U·m

FOURNISSEUR DE SOLUTIONS POUR VOS PATIENTS
EN **BROSSAGE INTERDENTAIRE**

* Données Openhealth - Mars 2019 - CAM - Segment Brossettes interdentaires

G·U·m

LE N°1 EN FRANCE DE L'INTERDENTAIRE*
EXCLUSIVEMENT DISPONIBLES EN PHARMACIES ET PARAPHARMACIES

SUNSTAR FRANCE

Pour toute commande, contactez SUNSTAR France
commandesdentiste@fr.sunstar.com
Tél : 01 41 06 64 64 - Fax : 01 46 01 64 54
professional.sunstargum.fr

EFP European Federation of Periodontology
Partners in Oral Healthcare

Giancarlo Bianca et Simon Tordjman,

créateurs du 1er Congrès EACim

Propos recueillis par Jacques Bessade

Dans la perspective du premier congrès d'implantologie zircone qui se déroulera à Paris le 28 juin prochain, nous avons souhaité en savoir plus en nous adressant à Giancarlo Bianca (Président) et Simon Tordjman (Vice-président), à l'initiative de cet événement.

AOnews. Pourquoi une académie « d'implantologie céramique » ?

G. Bianca, S. Tordjman : L'implant en céramique est européen depuis sa découverte par le Pr Sammy Sandhaus et son évolution actuelle vers l'implant en zircone.
Les enseignements et les formations se font principalement en Europe par les systèmes implantaires et de façon désordonnée.
Il nous est apparu évident de partager toutes les informations, les connaissances et notre recul clinique pour conforter les praticiens dans la découverte de cette implantologie.
Quoi de mieux qu'une Académie Européenne pour assurer son unité et sa diffusion.
Ainsi, chaque pays Européen aura un ambassadeur dans l'EACIm.

AOnews. Comment expliquez-vous que l'implant zircone n'ait pas « percé » depuis le temps qu'il existe ?

G.B, S.T. : Dans nos formations en implantologie nous avons tous appris que l'implant en céramique de 1re génération (le Cerasand) présentait des risques de fractures élevés malgré sa parfaite ostéointégration. La 2e génération d'implant en céramique zircone avait la même particularité, un implant associé au pilier qui même s'il est plus proche d'une dent naturelle après préparation corono-périphérique, ne présente cependant pas les mêmes standards que nous connaissons dans l'implantologie en titane qui préconise la réalisation de prothèse supra implantaire vissée.
Aujourd'hui, la plupart des systèmes implantaires qui sont nos partenaires de l'Académie proposent des implants en 2 parties, ce qui permettra, nous en sommes persuadés, le développement de l'implantologie en zircone.
Le deuxième point qui nous semble important du fait de nos grandes préoccupations sur la péri-implantite, c'est la capacité de la zircone à réduire de façon significative la rétention de la plaque bactérienne.

AOnews. Quelle place occupe cet implant dans votre pratique ?

G.B, S.T. : Les 6 membres fondateurs ainsi que le membre ambassadeur pour l'Allemagne le Pr Jochen Mellinghoff pratiquent l'implantologie en zircone, entre 30 et 100 % des implants posés et cela depuis plus de 10 ans. Devant la progression importante de la demande pour des soins dentaires « sans métal », notre activité suit la même évolution.
Notre satisfaction est telle que l'implant zircone va vite devenir l'implant de choix dans notre activité. Le seul frein que nous rencontrons c'est le manque d'information de nos confrères sur ce sujet.

AOnews. Vous lancez le premier Congrès de biocompatibilité implantaire, cette année à Paris, le 28 juin prochain. Quel sens voulez-vous donner à cet événement ?

G.B, S.T. : Cette manifestation se veut être le congrès européen de la maturité des implants en zircone. Plusieurs praticiens de différentes nationalités se retrouveront pour échanger sur leur expérience, aujourd'hui de 15 ans, sur l'implantologie en céramique.

La demande pressante d'informations et de formations de la part des praticiens a été notre principal moteur. Ainsi cette journée du 28 juin à Paris est pour nous l'occasion de répondre à ces attentes et de démarrer cette nouvelle « aventure » de l'implantologie moderne.

AOnews. Les orateurs sont essentiellement Français et Belges. Présentez-les nous en quelques mots !

.../...

Rencontre avec...

G.B, S.T. : Pour le premier congrès de l'EACim, tous les membres fondateurs communiqueront sur leur pratique de l'implantologie en zircone. Nous sommes donc cinq praticiens français : Fabrice Baudot, Philippe Duchatelard, Stéphanie Gouiran, nous-mêmes et un praticien belge, Pascal Eppe. Enfin, Jochen Mellinghoff est notre Ambassadeur pour Allemagne, il est l'auteur de nombreuses publications internationales avec un recul clinique de plus de 20 ans.

AOnews. Les conférences se feront-elles en Français ?
G.B, S.T. : Les conférences se feront en Français pour notre premier congrès. Jochen Mellingof sera modérateur et fera quant à lui sa conférence en Anglais. Toutes les conférences seront traduites pour nos participants. Nous avons également la chance d'avoir Pascal Valentini, ancien président de l'EAO, et président d'honneur de l'EACIm, qui nous fera l'honneur de présider cette journée.

AOnews. Quels points clé dominants sont susceptibles d'attirer nos consœurs et confrères à ce Congrès ?
G.B, S.T. : Les conférences seront centrées sur l'aspect pratique et clinique ainsi que la littérature scientifique. L'objectif sera d'aider les participants de ce congrès, à débuter ou se rassurer sur la pratique de l'implantologie en Zircone.

AOnews. Quels sont les partenaires industriels, spécialistes de ce secteur particulier, qui vous soutiennent ?
G.B, S.T. : Les 2 laboratoires partenaires qui nous soutiennent et ne fabriquent que des implants en zircone, sont Z Systems et Zibone. Il y aura aussi les systèmes implantaires leader de l'implantologie en titane comme Nobel, Camlog et Bredent qui proposent également une gamme d'implant en zircone.
L'implantologie évolue vers ce matériau en céramique que nous apprécions particulièrement en prothèses sur implants.
D'autres partenaires satellites qui prônent la chirurgie osseuse moins invasive comme Mectron et Actéon. IPP pharma spécialiste de la pratique chirurgicale en odontologie. Et enfin Planmeca et Dentsply Sirona qui nous donnent des solutions numériques pour la réalisation de restaurations CAD/CAM en Zircone céramique.

Rdv le 28 juin à l'Intercontinental Marceau !
www.eacim-ceramic.implantology.com

ADF

Un nouveau comité directeur pour l'ADF

SECRÉTAIRES GÉNÉRAUX :
Joël Trouillet (Les CDF)
et Julien Laupie (UFSBD)

TRÉSORIER GÉNÉRAL :
Sophie Dartevelle (UFSBD)



MEMBRES :
Jean-Luc Ardouin (SFPIO), Michel Bergougnoux (Les CDF), Philippe Denoyelle (UD), Pierre-Olivier Donnat (Les CDF), Michel Le Gall (SFODF), Marcel Perroux (UD), Marc Roché (SOP), Christine Romagna (GSSOS), Thierry Soulié (Les CDF)

SECRÉTAIRES GÉNÉRAUX ADJOINTS :
Luc LECERF (Les CDF), Marcel PERROUX (UD)

Les Secrétaires généraux de l'ADF, Joël TROUILLET et Julien LAUPIE, ont affirmé lors de l'élection du 12 avril dernier leur volonté d'honorer la confiance qui leur est faite par le Conseil d'administration pour poursuivre l'action de l'ADF dans la confraternité et le respect de chacune de ses composantes. Ensemble, ils se préparent à engager les transformations nécessaires pour permettre à l'ADF de relever les nombreux défis qui l'attendent.

ADF ASSOCIATION DENTAIRE FRANÇAISE AGIR ENSEMBLE

Retrouvez le programme complet sur www.adfcongres.com/fr

Profitez des tarifs early bird en vous inscrivant rapidement !!

Le monde tel qu'il est

36 % des Français et 21 % des Allemands utilisent les **réseaux sociaux** pour s'informer.

Tokyo et ses 27 millions d'habitants comptent 13 000 **employés municipaux** alors que Paris et ses 2 millions d'habitants en comptent 54 000.

Pour 1 500 dollars par mois, vous **logez** dans 26 mètres carrés à Manhattan, 30 mètres carrés à Paris et 158 à Shanghai.

Rester bloqué dans un **embouteillage** à Paris coûte 12 euros de l'heure.

27 300 **chiens et chats** ont été importés sur le sol français en 2016, soit 17 % de plus qu'il y a 4 ans.

75 % de l'**alimentation** mondiale est produite par 12 types de plantes et 5 espèces animales.

1,6 million de chauves-souris ont été tuées en France par des **éoliennes** depuis 2002.

Entre 2010 et 2016, plus de 12 millions d'**emplois** ont été créés aux États-Unis, 2,6 millions en Allemagne et 725 000 en France.

Le Royaume-Uni recense 2 250 **brasseries**, l'Allemagne 1400, la France 950 et l'Italie, 760.

Taux de chômage chez les moins de 25 ans : 6,6 % en Allemagne, 18,6 % en Europe et 22 % en France.

SOCIÉTÉ FRANÇAISE DE PARODONTOLOGIE ET D'IMPLANTOLOGIE ORALE

CONGRÈS • PARIS
14 et 15 JUIN 2019

RECONSTRUIRE POUR DURER

CONFÉRENCIERS

ANTON SCULEAN *Berne, Suisse*
Reconstruire les tissus durs et mous en parodontologie

TIDU MANKOO *Windsor, Angleterre*
Pris en charge pluridisciplinaire de la zone esthétique : de la restauration unitaire aux réhabilitations complexes

ISTVAN URBAN *Budapest, Hongrie*
Reconstruction des tissus durs et mous en Chirurgie Implantaire

Maison de La Chimie
28, Rue Saint-Dominique,
75007 Paris

SFPIO
www.sfpio.com
contact@sfpio.com

TRAITEMENT D'APPOINT DES INFECTIONS BUCCALES ET DES SOINS POST-OPÉRATOIRES EN STOMATOLOGIE
La prescription des bains de bouche à base de chlorhexidine doit être réservée aux patients ne pouvant assurer une hygiène correcte par le brossage des dents.

PAROEX
Digluconate de chlorhexidine à 0,12 %

PERFORMANCE PRÊTE À L'EMPLOI

Pour adultes et enfants de 6 ans et plus.

Mentions légales disponibles sur le site http://base-donnees-publique.medicaments.gouv.fr

SUNSTAR
FRANCE

17/07/6979127/PM/004 - JUILLET 2017

En partenariat avec la MACSF
Rubrique sous la coordination de Michèle Albou

Pas d'honoraires pour un rendez-vous manqué et non annulé

© Vittaya_25 - stock.adobe.com

Un professionnel de santé conventionné ne peut réclamer des honoraires pour un rendez-vous non honoré par un patient.

Des honoraires déterminés en tenant compte des actes réellement effectués

Selon l'article L 1111-3-4 du Code de la santé publique, les professionnels de santé conventionnés ne peuvent facturer que les frais correspondant à la prestation de soins assurée et ne peuvent exiger le paiement d'une prestation qui ne correspond pas directement à une prestation de soins.
La tentation peut exister pour un professionnel de santé libéral de sanctionner financièrement un patient qui ne se présenterait pas à un rendez-vous sans même le prévenir ou s'excuser de ce contretemps. À plus forte raison si l'intéressé est coutumier du fait et désorganise la journée de consultations du praticien. Des consignes doivent être régulièrement rappelées aux malades pour qu'ils préviennent ou anticipent leur indisponibilité. La pratique de plus en plus fréquente de l'envoi d'un SMS rappelant le rendez-vous en est un bon exemple. Si la plupart des patients respectent ces règles élémentaires, certains peuvent avoir des comportements désinvoltes qu'ils n'auraient pas avec d'autres personnes. Cela ne donne pas pour autant le droit à ces professionnels de santé de réclamer une compensation financière. Pour prendre l'exemple des médecins, l'article R.4127-53 du Code de la santé publique rappelle que les honoraires du médecin doivent être déterminés, notamment en tenant compte des actes dispensés et **ils ne peuvent ainsi être réclamés qu'à l'occasion d'actes réellement effectués**. Et l'article R.4127-29 de préciser que « *toute fraude, abus de cotation, indication inexacte des honoraires perçus et des actes effectués sont interdits* ».

Possible refus de soins

En présence d'un patient régulièrement indiscipliné et volontairement méprisant, un praticien peut décider d'interrompre ses soins, hormis toute situation d'urgence et à condition de le prévenir et de lui communiquer les coordonnées d'autres confrères susceptibles de le prendre en charge. Pour un médecin, l'article R.4127-47 du Code de la santé publique rappelle que « *quelles que soient les circonstances, **la continuité des soins aux malades doit être assurée**. Hors le cas d'urgence et celui où il manquerait à ses devoirs d'humanité, un médecin a le droit de refuser ses soins pour des raisons professionnelles ou personnelles. S'il se dégage de sa mission, il doit alors en avertir le patient et transmettre au médecin désigné par celui-ci les informations utiles à la poursuite des soins* ». Si les médecins ont pour mission de porter assistance aux personnes malades, ces dernières peuvent changer de praticien, en vertu du principe du **libre choix**.
Un principe qui doit aussi pouvoir s'appliquer, dans certaines circonstances, aux professionnels de santé.

www.macsf-exerciceprofessionnel.fr
MAJ : 15/04/2019

ALPHA OMEGA NEWS toujours à l'écoute
de ses lecteurs a choisi d'initier une nouvelle rubrique pour ce printemps 2019.

Il ne s'agira ici non pas de propos « cliniques » mais de textes souvent déjà connus par certains mais repris grâce à l'éclairage de notre partenaire MACSF qui a bien voulu se prêter au jeu…
Nous espérons que le choix des petits sujets de cette nouvelle rubrique permettra de rappeler à chacun les règles de notre terrain de jeu quotidien.
Nos remerciements au Dr Patrick Marchand, administrateur de la MACSF pour son écoute attentive et pour sa coopération.

Les règles en matière de publicité pour les chirurgiens-dentistes

Selon le Code de la santé publique (CSP), tous procédés directs ou indirects de publicité sont interdits aux chirurgiens-dentistes. Cette interdiction leur impose certaines restrictions dans leur exercice quotidien. Même si elle s'assouplira probablement dans les prochaines années, et certains éléments semblent aller dans ce sens, **l'interdiction de la publicité reste aujourd'hui à l'origine de condamnations pour les praticiens**, comme l'illustre le cas que nous vous présentons en introduction.

Un cabinet dentaire condamné pour avoir porté des mentions publicitaires dans un annuaire professionnel

Un cabinet dentaire, dans lequel exercent plusieurs praticiens, fait figurer sur le site Internet des Pages Jaunes une mention selon laquelle les urgences sont acceptées dans la journée, sur appel téléphonique. Le cabinet fait par ailleurs l'objet d'un éclairage jour et nuit, et propose une newsletter à ses patients. Quant à son site Internet, il comporte plus d'une centaine de fiches conseil, notamment sur la prévention dentaire, ainsi que seize vidéos pédagogiques.

Des confrères portent plainte auprès de l'Ordre des chirurgiens-dentistes, estimant que ces procédés relèvent de la publicité, prohibée par le Code de la santé publique.

La Chambre disciplinaire de première instance reconnaît la violation de l'interdiction de la publicité et inflige à l'un des praticiens la sanction d'interdiction d'exercer la profession pendant trois mois et un avertissement aux quatre autres chirurgiens-dentistes.

En appel, par une décision du 29 décembre 2014, la Chambre disciplinaire nationale confirme partiellement la décision de première instance. Selon elle, la violation des règles déontologiques prohibant la publicité n'est pas établie, s'agissant de l'aménagement et de la signalisation des locaux : un éclairage jour et nuit ne permet pas, à lui seul, de caractériser une attitude publicitaire, en l'absence de dimensions ostentatoires de la signalisation.

S'agissant de la newsletter et du contenu du site Internet, il n'est pas établi que les fiches-conseils et vidéos diffusées aient eu, par leur importance, leur contenu ou leur accessibilité, le caractère d'instruments publicitaires répréhensibles. Il s'agit d'information à destination du public. En revanche, les conseillers ordinaux estiment que la mention figurant dans l'annuaire des Pages Jaunes revient à indiquer que les praticiens offrent à la patientèle un service particulier, de nature à inciter celle-ci à avoir recours à leurs soins dans une situation d'urgence. Elle a donc un but publicitaire et contrevient à l'article R. 4127-217 du CSP, réglementant les indications qu'un chirurgien-dentiste est autorisé à faire figurer dans un annuaire.

L'interdiction d'exercer la profession est ramenée à un mois à l'encontre du principal associé, un avertissement est infligé au second associé, et aucune sanction n'est prononcée à l'encontre des autres collaborateurs du cabinet.

Les textes interdisant la publicité pour les chirurgiens-dentistes

Article R. 4127-215 du Code de la santé publique (CSP)

La profession dentaire ne peut être pratiquée comme un commerce. Sont interdits tous procédés directs ou indirects de publicité ainsi que les « *manifestations spectaculaires touchant à l'art dentaire et n'ayant pas exclusivement un but scientifique ou éducatif* ».

Article R. 4127-225 (CSP)

Sont interdits au chirurgien-dentiste toute publicité, toute réclame personnelle ou intéressant un tiers ou une firme quelconque.

Quelles restrictions dans l'exercice quotidien du chirurgien-dentiste ?

Pour respecter son obligation de s'abstenir de toute attitude publicitaire, le chirurgien-dentiste doit être attentif à certaines restrictions dans son exercice :

- Plaques professionnelles (article R. 4127-218 CSP), limitation à certaines mentions factuelles, présentées avec discrétion.
- Imprimés ou feuilles d'ordonnance, notes d'honoraires ou cartes professionnelles (article R. 4127-216 CSP), limitation aux mentions de la plaque, et aux éventuelles distinctions honorifiques et adhésion à une société agréée.
- Annuaires à destination du public (article R4127-217 CSP), limitation aux mentions de la plaque et des spécialités.
- Communiqués concernant l'installation ou la cessation d'activité du praticien, l'ouverture, la fermeture ou le transfert de cabinets ou l'intégration ou le retrait d'un associé (article R. 4127-219 CSP). Soumis à l'agrément préalable du conseil départemental de l'Ordre, qui vérifie leur rédaction et leur présentation et fixe le nombre maximal de parutions auquel un communiqué peut donner lieu.
- **Site internet présentant l'activité du chirurgien-dentiste la création d'un site Internet est possible, mais il doit rester un outil pour donner des informations, sans revêtir de caractère publicitaire**. Sa charte graphique comme sa ligne éditoriale doivent adopter une certaine sobriété et tout caractère de réclame est prohibé. Enfin, le Conseil national de l'Ordre des chirurgiens-dentistes rappelle que tout site doit respecter la déontologie, ainsi qu'une charte de conformité ordinale.

www.macsf-exerciceprofessionnel.fr
MAJ : 12/03/2019

CAS CLINIQUE CLEARFIL MAJESTY™ ES 2
Nicolas Lehmann
Couleurs utilisée : A2D et A2E

/KurarayNoritakeFrance

CLEARFIL MAJESTY™ ES-2

Le seul système de teintes approuvé par VITA™, qui couvre 15 teintes classiques VITA™ avec seulement cinq teintes émail et dentine. Un composite qui fera de vos restaurations un succès prévisible. ES-2 Premium est disponible en seringue ou en capsules pour les restaurations directes pour toutes les classes de cavités des dents antérieures, postérieures et des facettes directes.

Pour plus d'information, prenez rendez-vous avec le responsable régional de votre secteur !

Vanessa Barré - *Région Nord-Ouest*
vanessa.barre@kuraray.com
T. 06 76 07 60 09

Cristele Da Costa - *Région Ile de France*
cristele.dacosta@kuraray.com
T. 06 83 95 66 11

Christophe Commaux - *Région Sud Est*
christophe.commaux@kuraray.com
T. 06 80 59 25 53

Dominique Terracol - *Région Rhône-Alpes Auvergnes*
dominique.terracol@kuraray.com
T. 07 88 39 16 98

Emmanuel Bourdageau - *Région Nord*
Emmanuel.bourdageau@kuraray.com
T. 07 88 69 35 17

Brenda van de Watering - *Pour les autres regions*
brenda.vandewatering@kuraray.com
T. 06 84 34 68 87

dental-fr@kuraray.com, www.kuraraynoritake.eu/fr

PROFILE DESIGNER

iphysio®

LA SIMPLICITÉ EN IMPLANTOLOGIE

CONCEPT BREVETÉ 3 EN 1
Cicatrisation - Empreinte - Provisoire

NOUVEAUTÉ

UNIVERSEL
Disponible pour les plus grandes marques d'implants

UN PROTOCOLE SIMPLIFIÉ POUR UNE MEILLEURE INTÉGRATION BIOLOGIQUE

Iphysio® permet de réaliser la cicatrisation, l'empreinte et la prothèse provisoire sans démontage.
Ce Profile Designer de forme anatomique permet de sculpter un vrai profil d'émergence non circulaire, favorise le maintien des papilles et la conservation de la gencive kératinisée.

Une (R)évolution majeure qui, en plus d'apporter confort et respect biologique, vous fera gagner un temps précieux.

INFORMATIONS
+33 (0)4 50 91 49 20
info@lyra.dental
www.iphysio.dental

Distribué par LYRA™

Fabriqué par **euroteknika** - 726 rue du Général de Gaulle, 74700 Sallanches (France)
Le Profile Designer iphysio® fabriqué par euroteknika et distribué par LYRA France est un dispositif médical de Classe IIb (Directive Européenne 93/42/CEE) conforme aux normes en vigueur et porteur du marquage CE0459. Non remboursé par la Sécurité Sociale, il doit être utilisé par des professionnels de la santé bucco-dentaire. Lire attentivement la notice d'instructions et le manuel d'utilisation. LYRA FRANCE, S.A.S. au capital de 10 000€ 25 rue Bleue, 75009 Paris - RCS Paris 799 960 067 - Tout document édité par LYRA se réfère à nos conditions générales de vente en vigueur. Photos non contractuelles - Reproduction même partielle interdite.

Le pivot et la dent dure

JOËL ITIC

Au-delà des frontières

Andreï Makine *de l'Académie Française*
Éditions Grasset

À droite toute…

Cela faisait un long fleuve inconstamment tranquille que je n'avais retrouvé Andreï Makine, 1995 pour être précis, avec son magnifique *Le testament Français*, deux fois Goncourt (général et lycéen) et Médicis. J'ai une certaine honte à l'avouer, je n'ai pas lu ses romans suivants, mais une vie de dentiste est parfois critique quand ma nouvelle vie de critique me met souvent sur les dents !!

Une enfance russe baignée de poésies françaises que lui conte en français sa belle et cultivée grand-mère Charlotte marquera à jamais le jeune Makine qui est un concentré de l'âme slave : dure, rigoureuse, raffinée et subtile. Il faut lire ou relire cette superbe fresque sur la Russie et la France de l'après-guerre.

Aujourd'hui *Au-delà des frontières* paraît, alors que résonne encore l'écho d'une actualité brûlante, le massacre de la mosquée de Christchurch perpétré au nom de la théorie du grand remplacement chère à plusieurs auteurs d'extrême-droite, Renaud Camus en tête, dont le terroriste se revendiquait. Selon cette théorie, une immigration « massive » et une fécondité plus forte conduirait au remplacement des populations « d'origine » par des populations « extra-européennes » qui de plus nous imposeraient leur culture et leur religion. Houellebecq nous avait prophétisés une France soumise avec l'excellent *Soumission* en 2015. Si on s'en tient aux faits et aux chiffres il y a matière à discussion. Cette théorie est assortie d'un deuxième volet complotiste, selon laquelle ce grand remplacement serait organisé par les élites « mondialistes » afin de créer un homme nouveau « débarrassé de toute spécificité nationale, ethnique et culturelle » donc délocalisable à volonté pour les besoins de l'économie mondiale. Transposition moderne des théories antisémites du XIXe et du début du XXe siècle (voir l'Action Française et Barres) accusant les juifs d'un complot mondial. Ces deux théories complotistes cohabitent malheureusement très bien et en toute harmonie de l'extrême gauche à l'extrême droite en passant par des gilets dont la vocation première était la sécurité et qui sont devenus au fil des semaines synonymes d'insécurité et de désordre.

Dans la droite ligne (sic) de cette pensée le jeune nazillon, survolté du bulbe, Vivien de Lynden écrit un pamphlet dans lequel il imagine la grande déportation vers des contrées aussi éloignées que possible de tous les « immigrés » et de tous ceux, supposés avoir contribué à cette immigration (politiques, people, journalistes !!!) . On est vraiment dans la nuance !! Une rupture amoureuse ou tout simplement un mal de vivre conduisent le jeune Lynden au suicide. Gaia, sa mère contacte alors le narrateur-écrivain pour qu'il intercède auprès de Gabriel Osmonde, le vieux sage et double inévitable de Makine, que Vivien a un temps côtoyé (inspirateur ???), afin qu'il aide à la publication de ce brûlot. Le personnage de Gaia dévastée par la mort de son fils unique est très touchant. Aux antipodes des idées de son fils cette mère a consacré sa vie aux associations humanitaires mais chez elle aussi la désillusion a vaincu. L'immensité de la tâche à accomplir et les résultats obtenus, l'humiliation physique et psychique de quelques amants africains ont vidé cette femme de toute espérance, seule lui reste la publication de ce manuscrit, qui serait pour elle une nouvelle naissance. L'alternaissance, thème cher à Makine est une sorte de 3e naissance, après la biologique et la sociale, qui serait un retour à l'essentiel, au présent, face à l'absurdité du monde. Le vieux sage Osmonde/Makine après des détours intellectuels et mystiques incertains serait-il revenu à une philosophie plus profonde ancrée sur le réel et les limites de notre existence ? S'affranchir de notre corps et de l'absurdité du monde, passer au-delà de ces deux frontières pour atteindre notre véritable identité ?

« Le chaos du monde se décante, la mascarade de l'Histoire révèle son absurdité. Et la masse humaine – magma d'ethnies, de races, de classes, de clans, d'alliances et de mille autres « catégories » – se réduit à son essence : ceux qui acceptent les limites de l'existence et ceux qui les défient. Au-delà de toute appartenance raciale, sociale ou religieuse, nous sommes définis par ce choix – s'endormir dans la masse ou bien refuser le sommeil. »

Après Houellebecq vous allez vous dire que je tombe définitivement dans la pensée subversive mais j'assume totalement. Malheureusement dans nos sociétés actuelles tout est blanc ou noir le gris n'est plus de mise, un retour salutaire vers la nuance s'impose, ce roman nous y aide. L'œil et l'intelligence d'Andreï Makine et surtout une écriture travaillée, ciselée nous conduisent, au-delà des frontières vers une réflexion indispensable à notre avenir, celui de nos enfants et du monde en général.

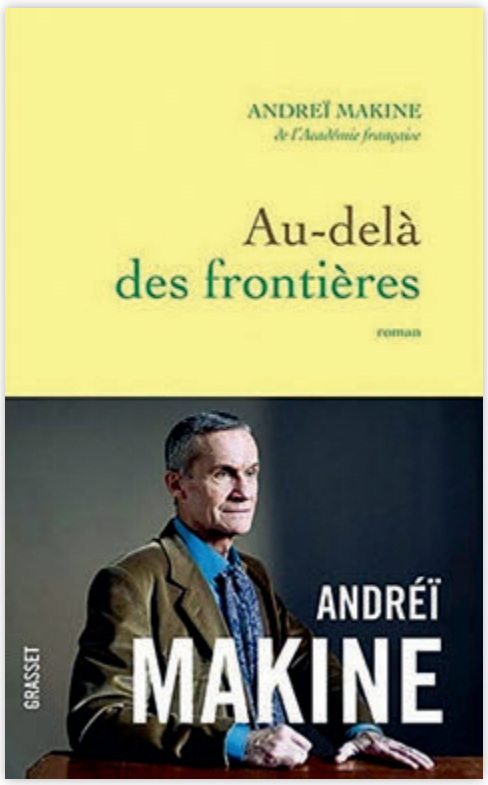

Selfie AO



Armin Bantle

Directeur général
Durr Dental France

Votre dîner idéal réunirait...
Ma femme, ma fille et mon père

Vos 3 films incontournables
Harry & Sally
Danse avec les loups
Dinner for one

Vos 3 livres fétiches
Mandela bilbliographie
Medicus
Les piliers de la terre

Une chanson de votre vie
Always look on the bright side of life

Votre insulte favorite
J'ai oublié !

Votre madeleine de Proust culinaire
La forêt noire (gâteau)

Un héros... réel ou imaginaire
Mandela

Salé ou sucré ?
Les deux !!!

Une passion, un hobby ?
Ski

Sportif sur canapé... ou sur le terrain ?
Ça dépend du temps !

Vos vacances de rêve
Un tour de monde

Accro au net... ou pas ?
Combiner le nécessaire avec l'utile

Votre dernier coup de foudre ?
Ma femme

Dans une autre vie vous seriez...
Acteur

Enfin, une adresse à recommander...
Le Restaurant *Victor* à Paris



Yael Lellouche

Pratique privée
Le Raincy

Votre dîner idéal réunirait...
Mes amis, mes cousins (trop drôles)
et mon amoureux

Vos 3 films incontournables
Mes jours heureux
Moulin Rouge
Vas vis et deviens

Vos 3 livres fétiches
Contes et nouvelles de Maupassant
Le joueur d'échec ou la peur (Zweig)
Le problème Spinoza (Irvin Yalom)

Une chanson de votre vie
Je veux être un homme heureux
(William Sheller)

Votre insulte favorite
Il n'est pas fini celui-là !

Votre madeleine de Proust culinaire
Le cake de tata Marie

Un héros... réel ou imaginaire
Nelson Mandela

Salé ou sucré ?
Salé puis sucré !

Une passion, un hobby ?
La psychologie plus précisément la résilience
(passion) et le chant (hobby)

Sportif sur canapé... ou sur le terrain ?
En alternance... canapé... lit

Vos vacances de rêve
Découverte d'un pays sac à dos entre amis

Accro au net... ou pas ?
Nettement

Votre dernier coup de foudre ?
Doron (Fauda)

Dans une autre vie vous seriez...
Une guérisseuse

Enfin, une adresse à recommander...
Chez Sauveur (pizzas) à Marseille

Bruno Pelissier

MCU-PH
UFR d'Odontologie
Montpellier

Votre diner idéal réunirait...
Ma femme, ma fille, François Duret,
Elisabeth Duret, Van Gogh, Cézanne,
Toulouse Lautrec, Philippe Noiret, Bourvil
et le Général de Gaulle

Vos 3 films incontournables
Le vieux fusil
La forêt émeraude
Les bronzés

Vos 3 livres fétiches
Le disque de Jade (José Frèches)
Germinal (Zola), *Les fables* (Jean de La Fontaine)

Une chanson de votre vie
Imagine (John Lennon)

Votre insulte favorite
Connard !!!!!!!!!!

Votre madeleine de Proust culinaire
Curry de poulet ou de poisson
de ma grand-mère maternelle

Un héros... réel ou imaginaire
Le Général de Gaulle

Salé ou sucré ?
Sucré malheureusement

Une passion, un hobby ?
Peinture et sculpture

Sportif sur canapé..ou sur le terrain ?
Sur le terrain, mais ça c'était avant... !

Vos vacances de rêve
Tahiti en famille

Accro au net...ou pas ?
Accro

Votre dernier coup de foudre ?
Il y a 15 ans, ma femme en Chine

Dans une autre vie vous seriez....
Archéologue ou restaurateur d'art

Enfin, une adresse à recommander...
Restaurant *L'Artichaut*
ou *La Maison de la Lozère* à Montpellier

Brèves de Fauteuil

La sélection
de **Claude Bernard Wierzba**

Une femme accompagne son mari Juif tunisien chez le médecin. Après un examen minutieux du mari, le docteur prend l'épouse à part pour lui dire les résultats.
Votre mari a une dépression très grave due au stress professionnel et familial. Si vous ne faites pas tout le nécessaire voulu, il va sans doute mourir. Voici donc mes recommandations :
- Tous les matins, il faut lui préparer un petit-déjeuner copieux et sain.
- Laissez-le se lever tard s'il le désire.
- La journée, soyez aimable avec lui, sans lui apporter de contrariétés et faites en sorte qu'il soit toujours de bonne humeur.
- Faites-lui des bons petits repas chauds et, lorsqu'il rentre tard le soir, faites-lui un dîner spécial.
- Surtout ne l'embêtez pas avec du travail domestique et ne discutez pas vainement avec lui car ceci pourrait aggraver son stress.
- Il faut le détendre : mettez donc des dessous sexy tous les soirs et faites-lui des massages relaxants aux huiles parfumées.
- Encouragez-le à regarder du sport à la télé Si vous pouvez faire tout cela pendant au moins 10 à 12 mois, je vous assure que votre mari récupérera la santé totalement !
Lorsqu'ils sortent de chez le médecin, le mari demande à son épouse :
Alors, qu'est-ce qu'il a dit le médecin ?
Il a dit que tu vas mourir !!!!

◇◇◇

ODILE CHEMLA GUEDJ

CABINET ODILE CHEMLA-GUEDJ - EXPERT COMPTABLE - COMMISSAIRE AUX COMPTES - 5 RUE ERLANGER - 75016 PARIS - TÉL. 01 84 25 14 25

Faites le plein de chèques !!

Une nouvelle venue dans notre équipe de chroniqueurs ! Odile Chemla Guedj, expert comptable et commissaire aux comptes, nous aidera à faire le tri dans les règles administratives si contraignantes. Par son expertise, elle nous conseillera sur les choix judicieux de notre quotidien.

Incroyable, des vacances financées par votre activité !!!

En tant que travailleur non salarié (TNS), **avec ou sans salarié**, exerçant en entreprise individuelle (BNC) ou en société, vous pouvez bénéficier de Chèques Vacances exonérés socialement et fiscalement dans certaines limites.

Les chèques vacances constituent un complément de rémunération intéressant. Au niveau fiscal, ils sont exonérés d'impôt sur les revenus dans la limite d'un SMIC mensuel, soit 1 520 € en 2019 et tant que votre revenu fiscal reste positif. En aucun cas, cela doit générer un déficit fiscal.

Au niveau social, les chèques vacances bénéficient d'une exonération de cotisations sociales (sauf la CSG-CRDS) qui est plafonnée à 30 % du SMIC mensuel, soit 450 € en 2019.

Point de vigilance : vous avez au moins 1 salarié (même à mi-temps), vous êtes dans l'obligation de lui proposer des chèques vacances si vous décidez de vous en attribuer.

Rien que pour vous : ménage, baby sitter, bricolage, soutien scolaire pour votre enfant, etc.

Encore pour vous en tant que travailleur non salarié (TNS), **avec ou sans salarié**, exerçant en entreprise individuelle (BNC) ou en société, pouvez bénéficier de Chèques CESU exonérés socialement et fiscalement dans une seule limite.

1 830 € de chèques CESU par an totalement exonérés de charges sociales et d'impôts !!! C'est le premier avantage du côté professionnel.

Et la possibilité, du côté personnel en tant que bénéficiaire, de profiter d'un crédit d'impôt de 50 % (salaire + cotisations sociales) en réglant avec ces chèques CESU un salarié qui travaille à domicile.

Les avantages sont donc nombreux avec les chèques CESU.

Point de vigilance : au sein de votre structure professionnelle, vous avez au moins 1 salarié (même à mi-temps), vous êtes dans l'obligation de lui proposer des chèques CESU si vous décidez de vous en attribuer. Dans ce cas, vous pouvez bénéficier d'un crédit d'impôt de 25 % du financement des chèques CESU de vos salariés… C'est le deuxième avantage du côté professionnel.

Chèques uniquement pour vos salariés

Vos salariés vous réclament une augmentation de salaire ? Les tickets restaurants sont un moyen d'améliorer son pouvoir d'achat. Une partie du ticket restaurant est prise en charge par l'employeur dans une certaine limite de montant et de taux sa participation. En fait, vous payez une partie de leur repas. C'est un complément de salaire totalement exonéré de charges sociales pour vos salariés et pour vous.

Vous souhaitez fidéliser vos salariés ? Alors pensez aux chèques cadeaux 169 € par événement que vous pouvez attribuer pour : Noël du salarié, Noël des enfants de moins de 16 ans révolus, Fête des Mères, Fête des Pères, Rentrée scolaire, Naissance, Mariage, Départ en retraite, Sainte Catherine femme célibataire de 25 ans, Saint Nicolas homme célibataire de 30 ans…

C'est totalement exonéré de charges sociales pour vos salariés et pour vous. Vous diminuerez votre bénéfice à moindre coût, ce qui réduira vos propres cotisations sociales et votre imposition personnelle.

Encore pour vos salariés exclusivement… Les chèques culture sont moins connus et sont limités aux univers de consommation suivants :

- places de spectacles : théâtres, théâtres de marionnettes, représentations lyriques ou chorégraphiques, concerts symphoniques, orchestres divers, music-halls, cirque ;
- places de cinéma ;
- billets d'accès aux musées, monuments historiques ;
- livres et bandes dessinées ;
- supports musicaux ou vidéo : CD audio, DVD, cassettes, vidéo, CD multimédia.

La seule limite ? Il n'y en a aucune ! Pour quel événement ? Aucun ! C'est quand vous voulez et pour le montant que vous souhaitez

Faites le plein de chèques… vacances, CESU, tickets restaurant, cadeaux et culture… vous n'y verrez que des avantages d'exonérations de charges sociales, de complément de rémunération exonéré d'impôts, et d'outils de fidélisation de salariés.

Odile CHEMLA GUEDJ
Expert Comptable
Commissaire aux Comptes
Coordonnées :
5 rue Erlanger - 75016 PARIS
Tél. 01 84 25 14 25

La consommation d'opioïdes en hausse en France

Un rapport fait le point sur les médicaments antidouleur ayant des effets comparables à l'opium. Il détaille les prescriptions mais aussi les mésusages, et constate un nombre croissant de décès.

Les Français sont de plus en plus nombreux à prendre des médicaments antidouleur opioïdes, dont les effets sont comparables à ceux de l'opium. En 2015, près de dix millions de personnes ont reçu une prescription pour l'un de ces médicaments fortement addictogènes. Sur le podium des prescriptions se trouvent le tramadol, suivi par la codéine et l'opium. Dans un rapport publié mercredi, l'Agence nationale de sécurité du médicament (ANSM) fait pour la première fois un bilan de leur consommation en France. Un état des lieux très attendu à l'heure où ces substances sont à l'origine d'une crise sanitaire sans précédent en Amérique du Nord. Chaque jour, 115 Américains meurent d'un surdosage aux opioïdes.

De plus en plus d'intoxications

« *La France n'est pas dans une situation comparable à celle des États-Unis*, rassure d'emblée le Pr Nicolas Authier, chef du service de pharmacologie médicale du CHU de Clermont-Ferrand et directeur de l'Observatoire français des médicaments antalgiques. *En revanche, l'augmentation rapide du nombre d'intoxications, d'hospitalisations et de décès montre que nous devons rester vigilants.* » En dix ans, le nombre annuel d'intoxications par des antalgiques opioïdes a doublé. Au total, 2 762 accidents de ce type ont été signalés entre 2005 et 2016. Le nombre d'hospitalisations a augmenté de 167 % depuis 2000, concernant en 2017 près de 2 600 personnes. Quant au nombre de décès, il a connu un bond de 146 % entre 2000 et 2015. Désormais, quatre personnes meurent chaque semaine d'une surdose d'antidouleur opioïde. Parmi les médicaments les plus impliqués, on retrouve le tramadol (37 décès en 2016) suivi par la morphine (22 décès), la codéine (16 décès) et l'oxycodone (8 décès). « *Les dommages sont faibles par rapport à l'Amérique du Nord,* constate le Pr Authier. *Mais il faut avoir en tête que ces chiffres sous-estiment la réalité.* » Un point de vue partagé par Nathalie Richard, directrice adjointe des médicaments en neurologie, antalgie et stupéfiants à l'ANSM, qui a supervisé le rapport : « *Nous n'avons pas de données exhaustives, mais ce qui est intéressant, c'est de suivre leur évolution.* »

Contrairement aux autres antalgiques (paracétamol, aspirine…), les opioïdes peuvent entraîner une forte dépendance. Et une surdose peut provoquer la mort par arrêt respiratoire. Ils sont classés en deux catégories : **les opioïdes faibles (tramadol, codéine, opium, par exemple) et les opioïdes forts (morphine, oxycodone, fentanyl), qui sont des stupéfiants. Qu'ils soient faibles ou forts, ils exposent tous aux mêmes risques**. « *Lorsque ces médicaments sont pris de façon chronique pendant plusieurs semaines, une dépendance physique peut s'installer* », explique le Pr Authier. *Après avoir développé une tolérance, le patient est contraint d'augmenter les doses pour ressentir les mêmes effets. « Nous voyons des patients qui peuvent prendre jusqu'à 50 ou 60 comprimés par jour, là où il ne faudrait pas excéder 6 ou 8 comprimés* », confie le médecin.

En majorité des femmes

Quel est le profil des patients ? Selon le rapport de l'ANSM, il s'agit le plus souvent de personnes souffrant de douleurs aiguës, chroniques, de maux de dos ou de douleurs liées à l'arthrose. L'âge moyen tourne autour de 52 ans pour les opioïdes faibles et 64 ans pour les opioïdes forts. Les patients sont en majorité des femmes. « Nos patients présentent systématiquement des facteurs de vulnérabilité », constate Nicolas Authier. Troubles anxieux, de l'humeur, traumatismes psychologiques ou antécédent d'addiction les incitent au mésusage de ces médicaments. ***« Ils s'aperçoivent assez vite que le médicament n'agit pas seulement sur leurs douleurs, mais aussi sur leurs émotions. Ils sont alors en quête de cet effet anxiolytique. »***

Ceux qui tombent dans le piège de l'addiction se heurtent toutefois à un mur car il n'est pas facile de se procurer ces médicaments en France. Depuis juillet 2017 - date depuis laquelle la codéine n'est plus en vente libre -, tous les antalgiques opioïdes ne sont disponibles que sur prescription médicale. Quant aux opioïdes forts, ils ne sont délivrés que sur ordonnances sécurisées, traçables grâce à un numéro de lot et valables seulement 28 jours. Alors pour se procurer leur dose, les « accros » sont prêts à tout : tournée des cabinets médicaux et des pharmacies, falsifications d'ordonnances ou commande sur Internet. « *L'un de mes patients avait besoin de 18 comprimés de tramadol par jour alors qu'il ne faut pas dépasser 4, raconte le Pr Authier. Après des années de nomadisme médical et pharmaceutique, il a fini par se procurer des boîtes de 100 comprimés sur Internet.* »

« *Ce rapport montre que la douleur est mieux prise en charge en France, mais cette amélioration s'accompagne d'un certain nombre de problèmes qu'il faut surveiller, conclut Nathalie Richard. Désormais, il faut mettre l'accent sur l'identification des patients à risque ainsi que sur l'information des professionnels de santé. Beaucoup de médecins ne savent pas que le tramadol est un opioïde.* »

Figaro.fr – Publié le 20/02/2019

L'étoile jaune de Wikipédia

Haïm Korsia, Grand Rabbin de France et membre de l'Institut de France



L'encyclopédie Wikipédia est à l'image de la révolution numérique. Elle n'a rien à envier au meilleur comme au pire de l'internet mais présente tout à la fois, les avantages de ses défauts, et inversement…

Wikipédia est fabuleux, car en un clic vous pouvez obtenir quantité de renseignements. Et cette source d'information quasi inépuisable peut même être enrichie ou complétée par le tout-venant qui souhaite partager avec le monde une donnée qu'il ne veut pas être seul à détenir. Quel progrès ! N'est-ce pas la vocation première et universelle de l'enseignement, de la culture et de la transmission que le partage ? Mais l'encyclopédie participative a un revers de taille : on peut écrire tout et n'importe quoi… sans modération aucune si ce n'est celle d'un autre individu qui viendrait vous contredire. Et c'est, sans conteste, là que le bât blesse, car la porte est ainsi ouverte à toutes les dérives !

Dans son édition du 17 mars, Le Journal du Dimanche nous apprenait qu'un individu agissant sous le pseudo kouassijp était un contributeur habitué de la plateforme. Les ajouts auraient pu passer inaperçus s'ils n'avaient pas présenté un caractère très singulier. En effet, kouassijp semble présenter une obsession maladive pour le judaïsme et surtout la judéité de certaines personnalités publiques, le conduisant à modifier frénétiquement leurs fiches. Où est le problème, me direz-vous ? Car bien sûr, notre utilisateur masqué, bien caché derrière l'écran de son ordinateur, relaie des informations sourcées en bonne et due forme, comme des interviews ou des ouvrages dans lesquels le sujet en question est abordé.

Bien davantage que des relents antisémites, les agissements de cet internaute, et peu importe qui il est, relèvent d'un antisémitisme clair et patent qui vise à marquer, comme jadis avec le port de l'étoile jaune, certains individus car Juifs, pour les mettre au ban de la société. Cette vieille méthode antisémite a d'ailleurs donné naissance à un malheureux best-seller, La France juive d'Édouard Drumont en 1885, dont le principe était le même. Et c'est la même obsession maladive qui motive ceux qui désignent Christine Angot sous le nom de sa mère comme si cela disait tout d'elle, niant par là même toute son œuvre.

Ces ajouts sont significatifs, car kouassijp occupe la majeure partie de son activité sur Wikipédia à compléter les biographies de cette précision. La rigoureuse méthode dont il fait preuve glace le sang, car elle n'est autre que du fichage. Et disons le froidement, cette démarche rappelle les heures sombres de notre Histoire. Ficher n'est jamais innocent, car cela revient à sélectionner, à distinguer, dans le but de mettre à l'écart. C'est déjà ce qu'écrivait le 31 juillet 1941 le Grand Rabbin Jacob Kaplan à Xavier Vallat, Commissaire général aux questions juives de Vichy, après s'être fait enregistrer en tant que juif en la mairie de Cusset (Allier) : « *Appartenir au judaïsme étant pour moi un grand honneur, j'ai été heureux de cette occasion d'en faire la déclaration officielle. Je ne puis ignorer cependant que ce n'est pas pour les honorer que vous obligez les juifs, sous peine de sanctions très graves, à répondre à votre questionnaire, mais que c'est pour leur appliquer des mesures d'exception d'où il ressort que c'est une tare d'être juif* ».

Wikipédia objecte en réponse que les propos n'étant ni diffamatoires ni injurieux, on ne peut rien faire. Autrement dit, la plateforme se défausse et botte en touche !

Bien sûr, la judéité de l'un ou l'autre est factuelle ; bien entendu, la chose est publique dès lors qu'il ou elle en a fait état dans une interview par exemple. Mais un tel désintéressement pour une cette obsession anti-juive – qui en dit pourtant long sur la tendance générale de la société à la segmentation – est non seulement dévastateur mais annonciateur de tempêtes pires encore. Il en va de la responsabilité, de la crédibilité et du sérieux des hébergeurs ou accélérateurs de contenus de prendre des mesures face aux déviances de certains de leurs utilisateurs. Il nous faut à nouveau proclamer que l'anonymat qu'offre le monde virtuel ne rime pas avec impunité. Le dire, c'est bien. Oui, c'est fondamental, car trop nombreux sont encore les internautes qui pensent pouvoir déverser leur haine raciste et antisémite, sans crainte d'aucune poursuite. Mais il faut urgemment accompagner ces paroles fortes, d'actes tout aussi forts. Et c'est tout le sens de la proposition de loi de la députée Laëtitia Avia, qui devrait être examinée courant mai par l'Assemblée Nationale, comme l'a annoncé le président de la République. Il faut avec fermeté rappeler que la cyber-haine n'est pas une opinion, mais un délit et qu'elle peut et doit, à ce titre, être sévèrement sanctionnée. Il revient aujourd'hui à la représentation nationale de mettre fin aux vides juridiques consécutifs à la transformation digitale et de protéger la société des dérives qu'elle suscite. Internet est vaste et par essence sans frontières, mais les utilisateurs sont aussi des citoyens, pourvus de droits et de devoirs dans l'espace public… L'espace numérique ne peut y échapper !

Huffington Post – Publié le 27/03/2019

Comment fonctionne l'effet placebo ?

Des produits n'ayant aucun effet thérapeutique intrinsèque peuvent améliorer l'état de santé d'un malade. Un phénomène très difficile à expliquer, mais pourtant bien réel. Explications sur cet apparent paradoxe.

Un bisou pour apaiser les blessures d'une chute de vélo, un bonbon à sucer pour atténuer des maux de gorge… Enfants, nous avons tous fait au moins une fois l'expérience de l'effet placebo. Celui-ci consiste à faire croire à une personne qu'un procédé ou une substance peut la soigner alors qu'en pratique, il ou elle n'a pas d'effet thérapeutique intrinsèque. Et pour certains, cela fonctionne : la simple promesse d'une guérison améliore leur état.

« *L'effet placebo, c'est le fait d'observer une amélioration d'un symptôme dans un groupe où le traitement n'a pas de principe actif spécifique, par rapport à un groupe qui ne reçoit aucun traitement* », définit Olivier Desrichard, professeur de psychologie à l'université de Genève. Celui-ci n'est pas toujours distinguable du phénomène de guérison spontanée, comme cela arrive lors d'un rhume ou de maux de tête, ce qui peut rendre difficile sa mesure. « *C'est un phénomène étudié depuis longtemps, il commence à être bien cerné* », poursuit le chercheur.

Conditionnement et suggestion

L'utilisation de placebos en médecine est probablement aussi vieille que la médecine elle-même. Pendant la seconde guerre mondiale, le chirurgien Henry Beecher injectait des solutions salines aux blessés avant de les opérer pour leur faire croire qu'il s'agissait de morphine, alors que les stocks étaient épuisés. Un peu plus tard, à l'aube des années 1960, ce même médecin a montré que l'effet placebo ne se limitait pas aux médicaments : il concerne n'importe quel procédé, dès lors que le malade est convaincu de son efficacité.

« *Un patient convaincu qu'il va guérir se met dans des conditions favorables à cette guérison* ». Aurélie Trouilloud, pharmacienne

Près de soixante ans plus tard, l'effet placebo garde encore un peu de son mystère. Pourtant, ses mécanismes ont été en grande partie élucidés. « *Il y a deux grands déterminants psychologiques dans l'effet placebo, indique Olivier Desrichard. Le conditionnement classique d'une part, et la suggestion d'autre part* ». Le premier est une réponse biologique qui découle de l'association entre un rituel de soins (consultation médicale, prescription, prise de médicaments…) et un souvenir positif (la guérison).

Quant à la suggestion, « *c'est ce qui se produit lorsque le médecin affirme que le médicament fonctionne, que ça va aller mieux* », résume le chercheur. « Un patient convaincu qu'il va guérir, qui a confiance en son thérapeute et qui focalise une grande partie de son attention sur les signes de sa guérison, se met dans des conditions favorables à cette guérison », complète Aurélie Trouilloud, dans sa thèse de doctorat en pharmacie soutenue en 2003.

Effet blouse blanche et couleur du médicament

En clair, des mécanismes psychologiques permettraient d'activer des voies biologiques impliquées dans l'amélioration de certains symptômes. Prendre un comprimé en étant convaincu qu'il permettra de soulager sa migraine peut, par exemple, entraîner la libération d'endorphines, des molécules analgésiques naturellement produites par l'organisme. Pour certaines maladies graves, telles qu'une infection bactérienne aiguë ou un cancer, l'effet placebo ne sera d'aucune aide. Par ailleurs, ce phénomène n'est pas l'apanage des placebos. En réalité tous les médicaments comportent également une part d'effet placebo, en plus de leur activité biologique propre. Toutefois, seuls 30 % des patients y seraient sensibles, selon des études.

Si l'effet placebo est si variable, c'est parce qu'il dépend de nombreux facteurs appelés « effets contextuels ». Ils concernent tant le patient (ses croyances, ses connaissances, son attitude vis-à-vis de sa santé, sa perception du traitement…) que la nature du placebo ou du médicament. Sa couleur, son nom, son prix, la publicité dont il fait l'objet ou encore le fait qu'il soit remboursé ou non sont autant d'éléments qui entrent en jeu. Une étude publiée en 1996 a par exemple montré que les couleurs rouge, jaune et orange sont associées à un effet stimulant, tandis que le bleu et le vert sont tranquillisants.

La confiance accordée par le patient au soignant qui lui délivre le traitement n'est pas non plus étrangère à son succès. Dans sa thèse, Aurélie Trouilloud évoque notamment les résultats d'une étude évaluant l'efficacité de l'effet placebo dans le traitement de l'ulcère gastrique. Deux groupes de patients ont reçu le même placebo présenté comme un nouveau médicament prometteur. Celui-ci a été délivré au premier groupe par un médecin et au second par une infirmière. « *Les résultats favorables ont atteint 70 % dans le groupe médecin et seulement 25 % dans le groupe infirmière* », rapporte la pharmacienne. C'est le fameux « effet blouse blanche ».

L'effet placebo de l'homéopathie reste à prouver

L'efficacité de l'effet placebo est régulièrement brandie par les défenseurs de l'homéopathie car elle justifierait l'utilisation des granules, alors même qu'ils ne contiennent pas de principe actif. Selon le Pr Olivier Desrichard, auteur d'un article intitulé « l'effet placebo ne doit pas devenir la caution scientifique de l'homéopathie », publié par The Conversation, cette affirmation est fausse. « *À l'heure actuelle, il y a un consensus qui consiste à dire que l'homéopathie provoque un effet placebo, explique-t-il. En réalité, rien ne le prouve pour le moment. Pour le savoir, il faudrait non pas la comparer à un autre placebo comme c'est fait actuellement, mais évaluer ses effets par rapport à l'absence de traitement* ».

Quoi qu'il en soit, l'effet placebo est un levier psychologique couramment utilisé en médecine, ce qui pose des questions d'ordre éthique. Peut-on mentir au patient pour son bien ? Dans un article publié il y a quelques années dans Le Figaro, le Pr François Chast (pharmacien des hôpitaux et président honoraire de l'Académie nationale de pharmacie) estimait que « *prescrire un placebo peut être utile chaque fois que l'effet indésirable risque de prendre le pas sur l'effet thérapeutique* ». *Mais, ajoutait-il, « en aucun cas, cette prescription "inoffensive" ne saurait violer les principes éthiques de respect de l'autonomie du patient et de son consentement éclairé. […] En revanche, méfiez-vous des "placebos impurs", comme la vitamine C ou les produits à base de plantes, qui peuvent avoir un effet pharmacologique sans liens avec le trouble à traiter, au prix d'effets secondaires réels et parfois dangereux.* »

Olivier Desrichard estime, lui, que l'effet placebo n'a rien d'une médecine douce. « *C'est même assez violent, il s'agit de conditionnement et de mensonge. Si le grand public savait cela, est-ce qu'il l'accepterait ?* » Certains compléments alimentaires sont dangereux et devraient être interdits.

Figaro.fr – Publié le 12/12/2018

Biodentine™
n'est pas une protection pulpaire comme les autres !

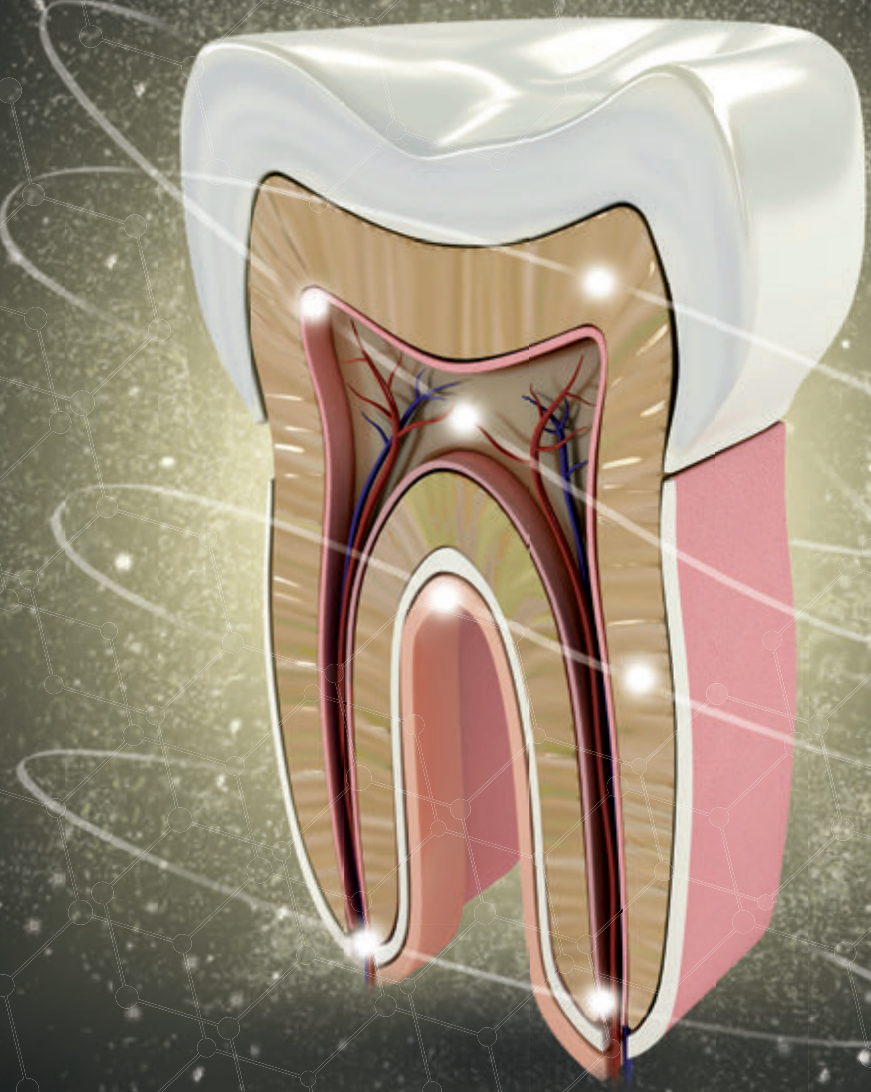

COMPAREZ AVEC LA VÔTRE ...

Biodentine™

Substitut dentinaire bioactif

Septodont - 58, rue du Pont de Créteil - 94107 Saint-Maur-des-Fossés Cedex
Tél. : 01 49 76 70 02 - Fax : 01 49 76 70 78 - www.septodont.fr

Dispositif médical de Classe III réservé à l'usage professionnel dentaire, non remboursé par les organismes d'assurance maladie au titre de la LPPR. Marqué CE et Organisme certificateur CE0459 GMED. Fabricant : Poudre + Liquide : Septodont France. Spatule : Medistock - Rue du Carreau - 69960 Corbas - France. Lire attentivement les instructions d'utilisation figurant sur la notice ou l'étiquetage avant toute utilisation.

septodont

Communication France - 0052I - Janvier 2019

Julie -SOLUTIONS-

Bien gérer l'activité du cabinet dentaire ne tient qu'à vous...

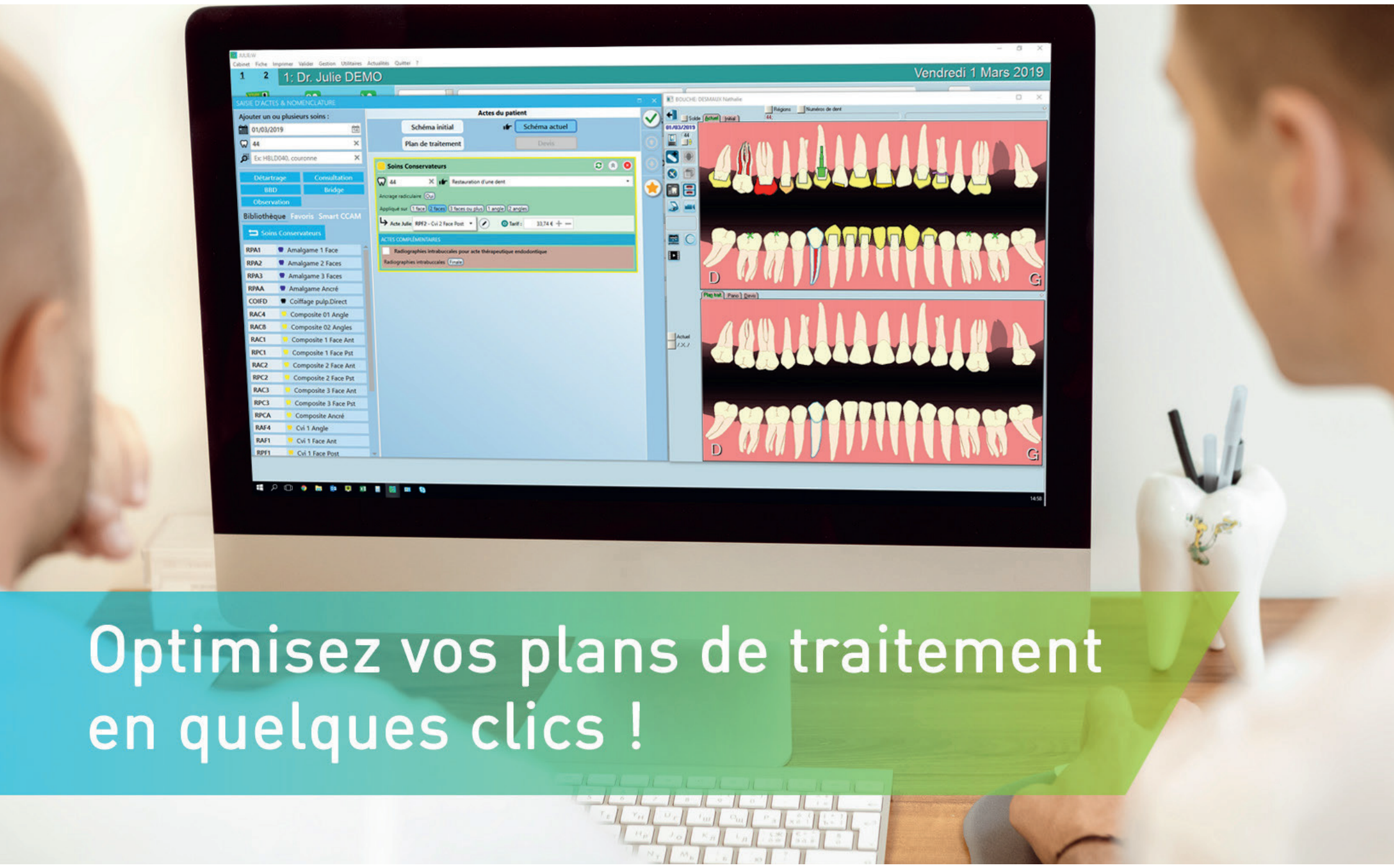

Optimisez vos plans de traitement en quelques clics !

Julie vous propose un assistant de saisie des **actes pouvant s'effectuer en amont et en aval** de l'acte final. Optimisez vos plans de traitement en ajoutant en un clic les actes à coter en fonction de la sélection proposée.

Bénéficiez d'un **accompagnement personnalisé** pour une prise en main simple et rapide du logiciel Julie. Nous adaptons nos solutions à vos besoins.

Bibliothèque d'actes avec une recherche intelligente.

Proposition d'**actes complémentaires** en fonction de l'acte final.

Création de **plan de traitement** type en favoris.

Faites comme nos 26 000 utilisateurs et passez à la solution logicielle qui facilite votre quotidien !

COM-APModulesaisie-1905-01-A

dynamik@julie.fr 01 60 93 73 70 www.julie.fr