Socket Veneer Grafting, Sticky Bone et positionnement implantaire :

3 clés pour fiabiliser le résultat esthétique en secteur antérieur

Jérôme Surmenian
Joseph Choukroun
Nice

Optimiser le volume muqueux péri-implantaire demeure une tâche complexe avec de nombreuses approches chirurgicales plus ou moins aisées à réaliser. Néanmoins avec l'application d'un protocole simple et facilement reproductible, le traitement d'une incisive centrale fracturée devient accessible à de nombreux praticiens non experts. Nous vous présentons, autour d'un cas clinique, un protocole combinant positionnement implantaire, sticky bone et greffon conjonctif en sur-correction.

Socket Veneer Grafting (SVG) : Sur-correction de conjonctif au-delà de la corticale vestibulaire

Il est établi qu'après extraction, une perte osseuse de la corticale vestibulaire d'au moins 1 mm se produit [1]. La pose immédiate d'un implant n'empêche pas cette résorption.
Le concept de Socket Veneer Grafting, décrit par *Agnigni et al.* [2] suppose que ce défaut osseux quasi inévitable peut être compensé par une sur-correction en tissu conjonctif.
La technique consiste donc à créer une enveloppe au-delà de la corticale vestibulaire et d'y insérer un greffon de tissu conjonctif.

Positionnement Implantaire

La règle de 2 mm de distance entre l'implant et le rebordv osseux vestibulaire, qui est admise pour obtenir un résultat esthétique correct, représente en réalité un minimum de distance. Dans le cas d'une implantation immédiate, plus l'implant sera palatin, et plus le « gap » vestibulaire sera important, ce qui permettra un comblement avec un biomatériau de plus grande envergure. C'est donc un impératif biologique, l'implant doit donc être aligné avec le cingulum des dents adjacentes.

Comblement osseux par Sticky Bone

Le Sticky Bone est obtenu par la réhydratation de l'os allogénique (Allodyn, OST-Dev) dans du A-PRF Liquide, qui est obtenu par la centrifugation de tube de A-PRF pendant 5 mn à 1300 tr/min. L'intérêt de l'os allogénique réside premièrement dans le collagène qu'il contient et qui agit dans chaque étape de la cicatrisation osseuse, et deuxièmement dans ses capacités de résorptions, puisqu'il cédera rapidement sa place à un nouvel os [3].

À propos d'un cas clinique

Mme O. consulte suite à un craquement douloureux qu'elle a entendu au niveau de son incisive centrale. L'examen initial et cone beam mettent en évidence une résorption radiculaire sur la 21 **(Fig. 1 et 2)**.
La 21 est extraite de manière atraumatique et au niveau de la corticale vestibulaire, une enveloppe a été créée avec des instruments de tunnelisation afin de ménager un espace pour la sur-correction en tissu conjonctif (SVG) **(Fig. 3)**. Un greffon a donc été prélevé au niveau du palais, de manière conventionnelle avec une seule incision **(Fig. 4)**.

FIG. 1

FIG. 2

FIG. 3

FIG. 4

FIG. 5

L'implant (Megagen, Anyridge) a été posé en position palatine afin de prévoir suffisamment d'espace pour le comblement osseux vestibulaire **(Fig. 5 et 6)**. Le greffon conjonctif est donc inséré au-delà de la corticale vestibulaire et il est sécurisé en place par un point en matelassier avec un fil résorbable 6.0 (Glycolon, Resorba).
Avant de procéder au comblement osseux par Sticky Bone, la vis de fermeture de l'implant est placée afin d'empêcher ce comblement de pénétrer dans l'implant.
Ensuite cette vis de fermeture est déposée et elle est remplacée par une vis de cicatrisation.
Le comblement osseux est réalisé.
La coiffe de cicatrisation ainsi recouverte d'une membrane de A-PRF **(Fig. 7)**, nous pouvons observer la surcorrection de tissu conjonctif en vestibulaire.
La patiente a été prise en charge par le confrère correspondant en prothèse pour la réalisation de la prothèse provisoire immédiate.
La patiente est revue en contrôle au 8e jour **(Fig. 8 et 9)**, et on peut observer la qualité de la cicatrisation muqueuse, ainsi que le sur-contour vestibulaire.
Après 3 mois sous provisoire, nous pouvons observer la maintenance des volumes muqueux ainsi que la bonne santé tissulaire **(Fig. 10 et 11)**.

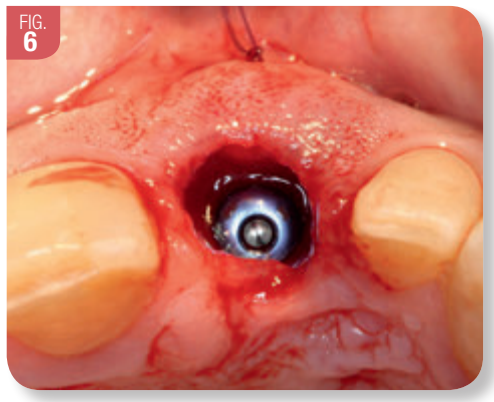
FIG. 6

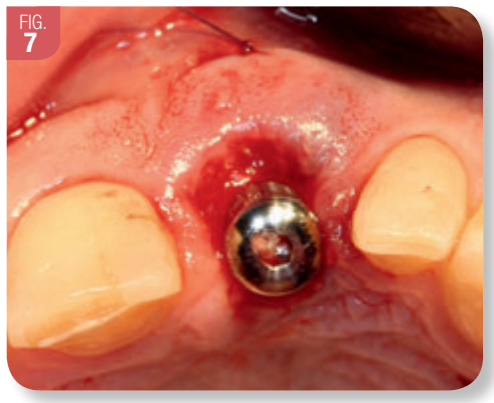
FIG. 7

FIG. 8

FIG. 9

FIG. 10

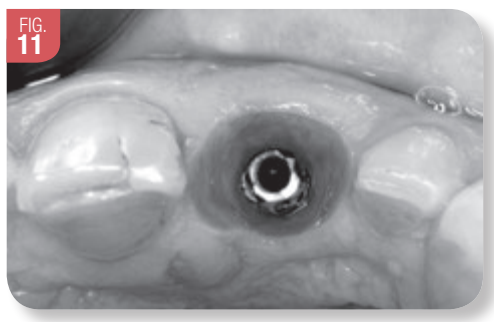
FIG. 11

Conclusion

La sur-correction vestibulaire par le tissu conjonctif, combiné avec un comblement osseux allogénique hydraté dans du A-PRF semble bien contribuer à la préservation des volumes osseux et muqueux. Comme tout traitement implantaire en zone esthétique, cette approche chirurgicale nécessite prudence dans sa réalisation.

Bibliographie

1. *Gluckman H, Du Toit J. The management of recession midfacial to immediately placed implants in the aesthetic zone. Int Dent African Ed. 2015 Jan-Feb ; 5 (1) : 6-15*
2. *Agnini A, Salama M, Salama H, Garber D, Agnini AM. Surgical Veneer Grafting. J Cosmetic Dentistry. 2017*

Toute la bibliographie est à retrouver sur **www.aonews-lemag.fr**